I.M.F. IAŞI

GH. TELEMAN, EM. GHEORGHIŢĂ,
D. DRAGOMIR, FL. PRICOP

gynecologie obstetrică

curs pentru studenţii facultăţii de medicină generală

1984

INSTITUTUL DE MEDICINA SI FARMACIE IASI
FACULTATEA MEDICINA GENERALA
Clinica III-a Obstetrică-Ginecologie
Prof.Dr.Doc. GH.TELEMAN

Gh.Teleman,Em.Gheorghiţă, D.Dragomir,Florentina Pricop

C U R S U L
de
G Y N E C O L O G I E
şi
O B S T E T R I C A

Pentru studenţii Facultăţii de Medicină Generală

Ediţia 2-a
LITOGRAFIA I.M.F. IASI
- 1984 -

Scanned with OKEN Scanner

Capitolul I

DATE SUCCINTE PRIVIND MORFOLOGIA SISTEMULUI REPRODUCTIV FEMININ

A. SUCCINTE DATE DE EMBRIOGENEZA

Embriogeneza sistemului reproductiv, începe din săptămîna 5-a a vieţii intrauterine, atît pentru porţiunea sa secretorie (ovarul) cît şi pentru cea vectorie (căile genitale), avînd loc în etape.

Gonadogeneza femelă (ovariogeneza) urmează următoarele etape : Stadiul I - sexual nediferenţiat. In grosimea epiteliului coelemic de pe versantul intern al corpului Wolf (mesonephrosul din regiunea dorsală), apare o îngroşare, denumită creasta genitală, în care întîlnim 2 categorii de celule epiteliale : celule coelemice , mici, cubice dispuse stratificat, celule gonocitare (gonocite primordiale), sferice, mari 25-30 microni -, cu nucleu vezicules, venite din peretele veziculei ombilicale. Din creasta genitală vor prolifera spre mezenchimul corpului Wolf, cordoane de celule coelemice presărate cu celule gonocitare - sînt cordoanele sexuale primar, cordoane indiferente sexual. In acest stadiu gonada este ambo-sexuală - nu se ştie spre care sex va evolua (fig. 1).

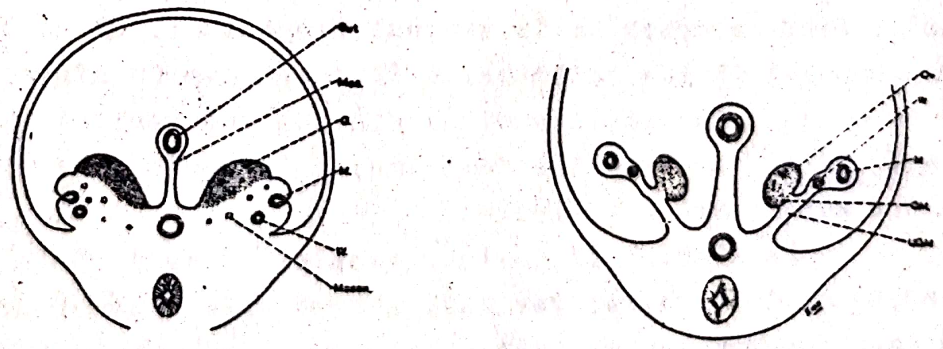

Fig.1

Secţiune transversală - embrion 4-5 săptămîni - în stg. corpul lui Wolf şi creasta genitală - în dr. ovarul primitiv.

Stadiul II - începe din săptămîna 6-a a vieţii intrauterine, constă din proliferarea tot din creasta genitală a cordoanelor sexuale, secundare tot sub mezenchimul subjacent şi conţinînd cele 2 tipuri celulare. Cordoanele sexuale secundare au două posibilităţi evolutive: dacă gonada va deveni testicul, ele vor forma tubii seminiferi. Dacă gonada va forma viitorul ovar, cordoanele se fragmentează în formaţiuni mici denumite foliculi ovarieni primordiali. Fiecare folicul este alcătuit din cele două tipuri celulare: un ovocit şi un strat de celule foliculare în jurul lui. Această formaţiune structurală constituită din cele 2 tipuri celulare, constituie substratul fundamental al ovarului şi-i denumit folicul ovarian.

S-a calculat că, ovarul conţine la naştere, circa 400.000 foliculi primordiali. Ei rămîn în acest stadiu pînă la instalarea pubertăţii (fig.2).

Embriogeneza conductelor genitale, salpinge, uter, vagin, începe contemporan sau puţin după ovariogeneză, are sediul tot în mezenchimul de pe peretele posterior al regiunii dorsolombare a embrionului de 7 săptămîni.

Primul stadiu, sexual nediferenţiat, constă din apariţia a două tipuri de canale ce se întind de la nivelul Corpului lui Wolf (rinichiul primitiv mezonefrotic) pînă la extremitatea caudală a embrionului în dreptul sinusului urogenital (compartiment anterior al cloacei)(fig.3). Unul dintre canale numit canalul Wolf, va forma căile spermatice în eventualitatea evoluţiei masculine, sau va rămîne vestigiar în eventualitatea evoluţiei feminine, Canalul Wolf se deschide în sinusul urogenital. Al doilea canal, numit canalul Müller, călătorind în mezenchim în afara C.Wolf, fără a se deschide de la început în sinusul uro-genital va forma în eventualitatea evoluţiei feminine, salpingele, uterul şi extremitatea superioară a vaginului.

In stadiul al doilea, canalele C.Wolf rămîn rudimentare, iar canalele C.Müller vor suferi următoarele transformări: în porţiunea lor proximală, rămîn bifide şi vor forma salpingele,(fig.4) în rest, cele două C.Müller, vor fuziona în unul singur ce va constitui canalul utero-cervico-vaginal (1/2 superioară a vaginului), în rest, căile genitale (jumătatea inferioară a vaginului)

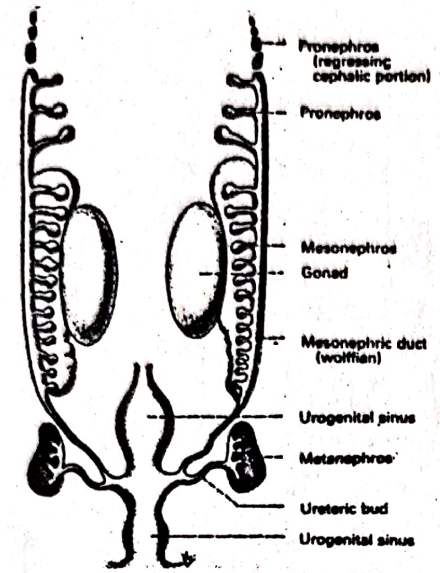

Figure 119—Diagrammatic representation of the urogenital system in a 6-week-old embryo as seen from the front. The müllerian duct is not shown.

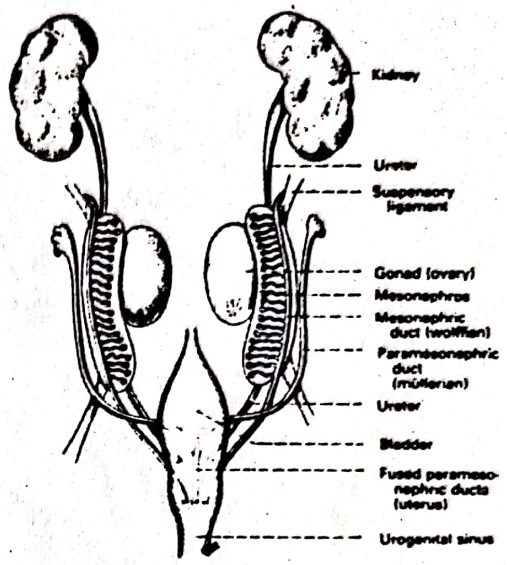

Figure 121—Diagrammatic representation of a later stage in the development of the wolffian and müllerian ducts.

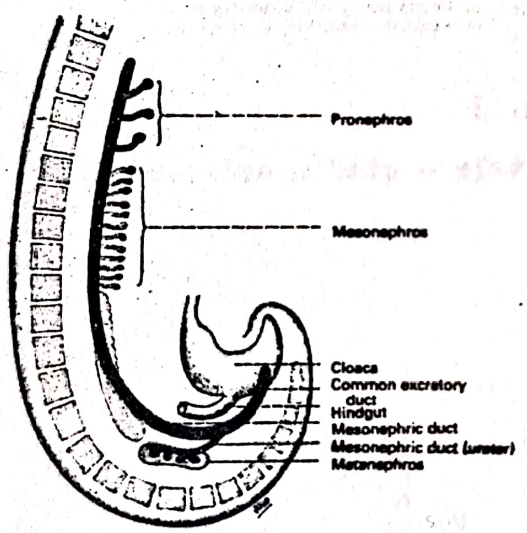

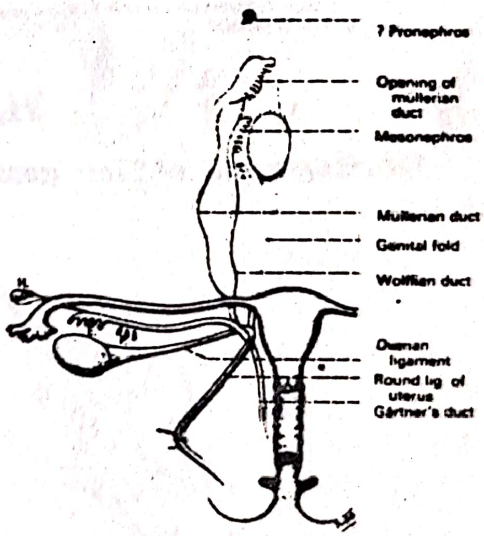

Fig.2

Organogeneza sistemului reproductiv (ansamblu) tuberculul genital, situat la extremitatea inferioară a embrionului şi din pintenul perineal, se va separa cloaca în cele două loje - anterioară (genitourinară); posterioară (rectală)(fig.6).

se va forma pe seama sinusului urogenital (fig.5), a cărui porţiune anterioară va forma vezica urinară, iar cea posterioară vaginul. Vulva,, provine din tuberculul genital,situat la extremitatea inferioară a embrionului şi din pintenul perineal,ce va separa cloaca în cele două loje: anterioară (genitourinară); posterioară (rectală)(fig.6).

Scanned with OKEN Scanner

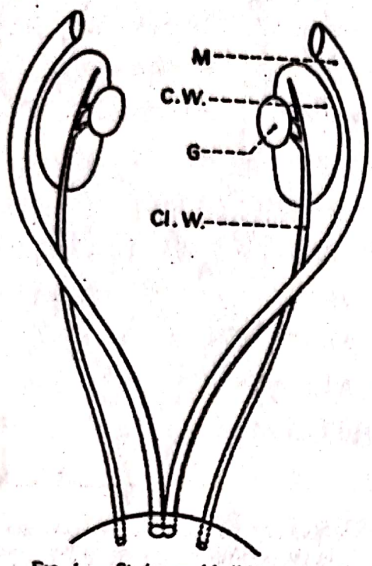

FIG. 1. — *Stade sexuel indifférencié.*
M, canal de Muller; CW, corps de Wolff; G, gonade; Cl W, canal de Wolff.

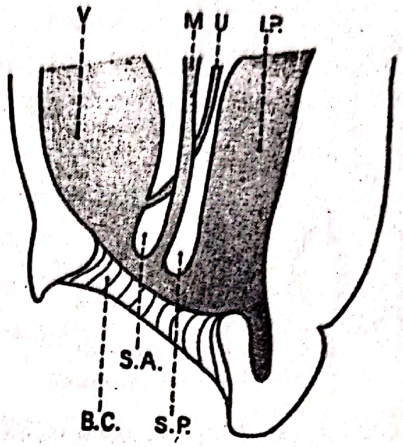

FIG. 2. — *Stade sexuel indifférencié.*
Vue en coupe antéro-postérieure. V, vessie ; U, uretère ; IP, intestin postérieur ; BC, bouchon cloacal ; SA et SP sinus antérieur et postérieur ; M, canal de Muller.

Fig. 3

Embriogeneza căilor genitale - stadiu nediferenţiat

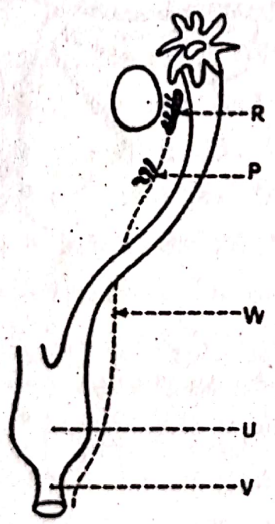

FIG. 3. — *Évolution vers le sexe féminin.*
R, organe de Rosen Muller ; P, paroophore ; U, utérus ; V, vagin; W, canal de Wolff.

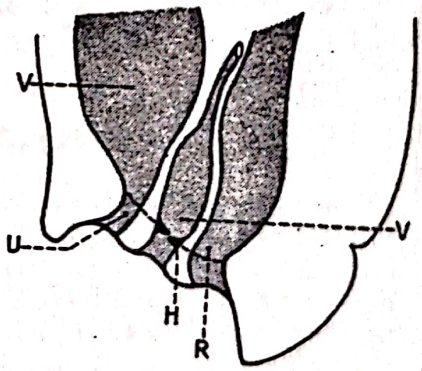

FIG. 4. — *Évolution vers le sexe féminin.*
(Coupe antéropostérieure.)
U, urètre ; R, rectum ; H, hymen.

Fig.4

Embriogeneza căilor genitale - stadiu sexual diferenţiat

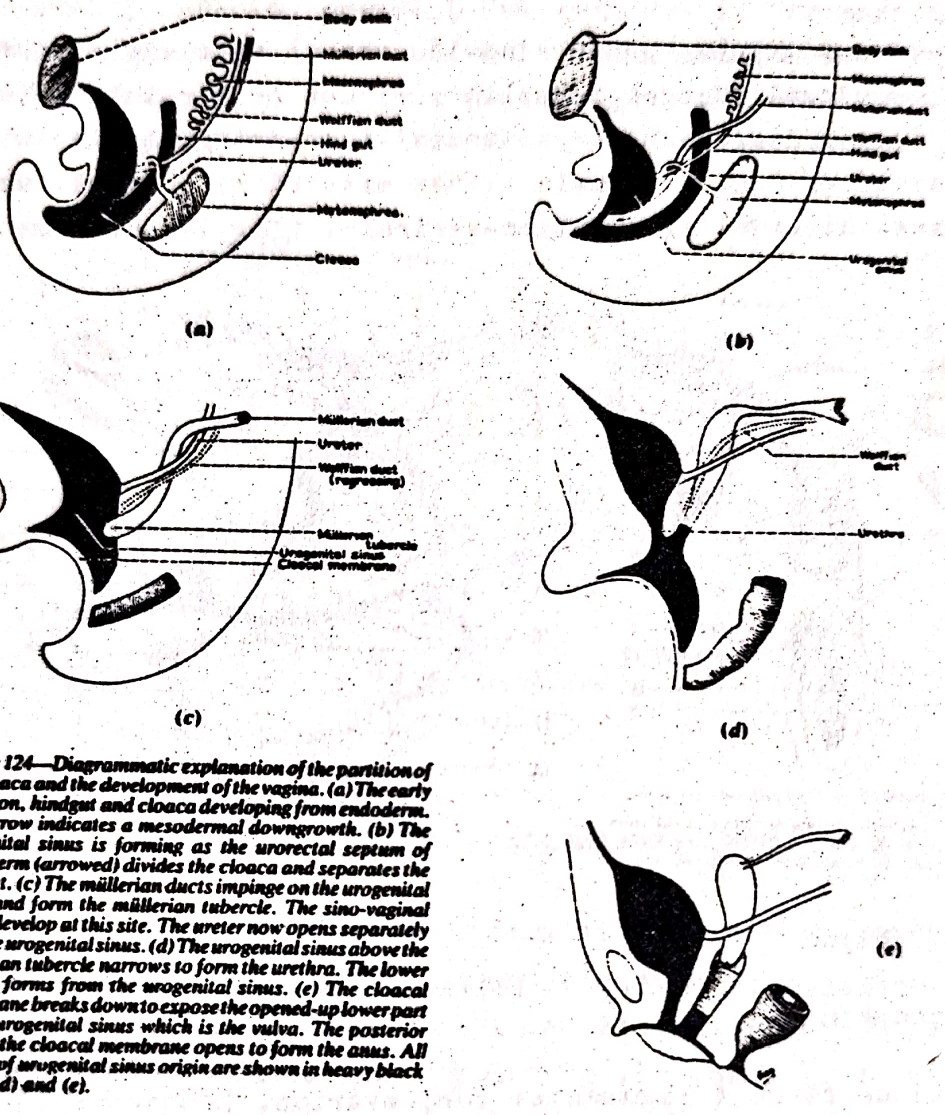

Figure 124—Diagrammatic explanation of the partition of the cloaca and the development of the vagina. (a) The early situation, hindgut and cloaca developing from endoderm. The arrow indicates a mesodermal downgrowth. (b) The urogenital sinus is forming as the urorectal septum of mesoderm (arrowed) divides the cloaca and separates the hindgut. (c) The müllerian ducts impinge on the urogenital sinus and form the müllerian tubercle. The sino-vaginal bulbs develop at this site. The ureter now opens separately into the urogenital sinus. (d) The urogenital sinus above the müllerian tubercle narrows to form the urethra. The lower vagina forms from the urogenital sinus. (e) The cloacal membrane breaks down to expose the opened-up lower part of the urogenital sinus which is the vulva. The posterior part of the cloacal membrane opens to form the anus. All tissues of urogenital sinus origin are shown in heavy black in (c), (d) and (e).

Fig.5

Embriogeneza căilor genitale inferioare

B. MORFOLOGIA MACROSCOPICA A SISTEMULUI REPRODUCTIV

Sistemul reproductiv feminin, este alcătuit dintr-o porţiune secretorie (glanda genitală, gonada femelă, ovarul) şi una vectorie în dublu sens (ascendent şi descendent), un conduct, dublu iniţial (tuba sau salpingele), unic ulterior (conductul utero-cervico-vaginal)(fig.6).

O V A R U L

Denumit încă, gonadă femelă, ovarul este organ pereche, ovoidal, omologul gonadei masculine, situat pe peretele lateral pelvin, într-o depresiune a peritoneului parietal, delimitată de denivelările produse de venele iliace externă şi internă, ureter şi originea uterinei şi ombilico-vezicalei (fig.7). Este menţinut

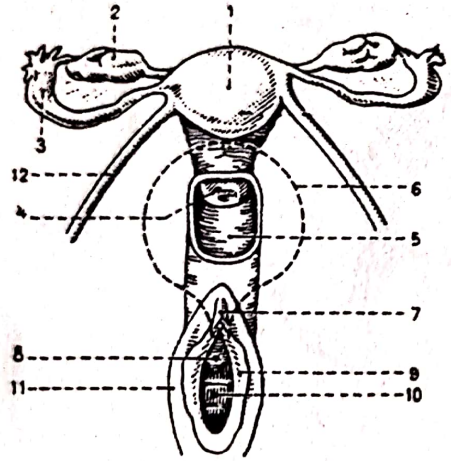

Fig. 7. — *Ensemble de l'appareil génital féminin.*

1, Utérus ; 2, Ovaire ; 3, Trompe de Fallope ; 4, Col utérin 5, Vagin ; 6, Vessie ; 7, Clitoris ; 8, Urètre ; 9, Petite lèvre 10, Entree du vagin ; 11, Grande lèvre ; 12, Ligament rond.

Fig.6

Sistemul reproductiv feminin de ansamblu.

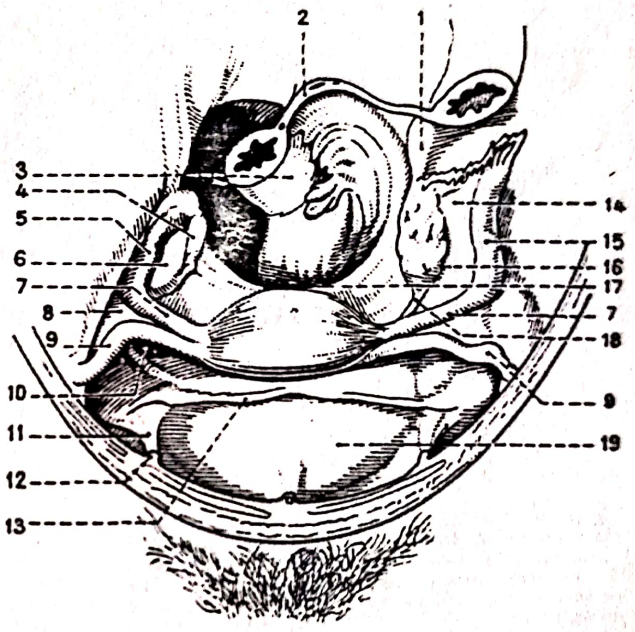

Fig.7

Pelvisul feminin - vedere din faţă

în poziţie de către 4 ligamente: tubo-ovarian, lombo-ovarian, utero-ovarian, mesovarium. Are 2 feţe (internă şi externă) două margini (anterioară şi posterioară), 2 poli (superior, inferior). Este vascularizat de dispozitivul arterial în arcadă, tubo-ovarian rezultînd din anastomoza, terminalei-uterinei şi a lombo-ovarienei.

TROMPELE UTERINE, sau salpingele, organe pereche, situate între extremitatea externă a ovarelor (de care-s legate prin ligamentul tubo-ovarian) şi unghiul superior al uterului, ele sînt găzduite în aripioara superioară a ligamentului larg. Au o lungime de 10-12 cm. şi cuprind 4 segmente: 1.interstiţial (intramiometrial), prin care lumenul trompei comunică cu cavitatea uterină prin ostium uterin al trompei, istmul tubar, ce continuă segmentul interş-

tiţial, 3.ampula tubară ce continuă istmul, 4.pavilionul tubar configurat în pîlnie, prevăzut cu franjuri la circumferinţă şi orificiul abdominal al trompei la vîrful pavilionului. Prin orificiul abdominal al trompei, conductele genitale stabilesc o comunicare între mediul exterior şi marea cavitate peritoneală (fig.8).

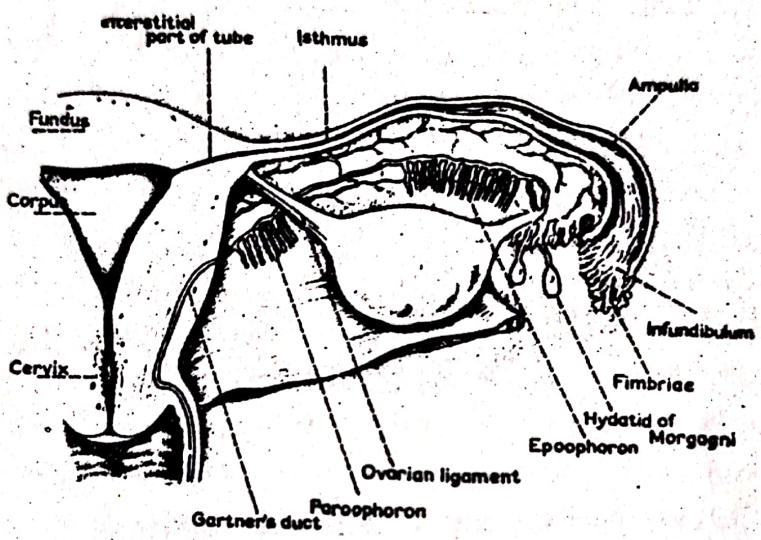

Fig.8
Salpingele, ovarul, ligamentul larg

Prin intermediul peritoneului pelvin de pe marginea superioară a ligamentului larg, salpingele sînt în vecinătate cu partea mobilă a vezicii urinare, cu ansele digestive subţiri, cu ansa sigmoidului, cu caecum ori apendicele ileo-caecal, cu marginea epiploonului mare.

U T E R U L

Organ cavitar, cu perete gros, eminamente muscular, îndeplineşte cele mai multe funcţii ale sistemului reproductiv: menstruală, nidaţie, gestativă, (parturiţie). Ocupă centrul escavaţiei pelviene, îndărătul vezicii urinare, înaintea rectului, înăuntrul anexelor uterine (salpingele şi ovarul), dedesubtul anselor subţiri şi a msosigmoidului (fig.9). De forma unui con, turtit anterior-posterior, cu axul mare îndreptat în jos şi îndărăt, uterul are trei segmente: corpul, istmul, colul. Uterul este menţinut în pel-

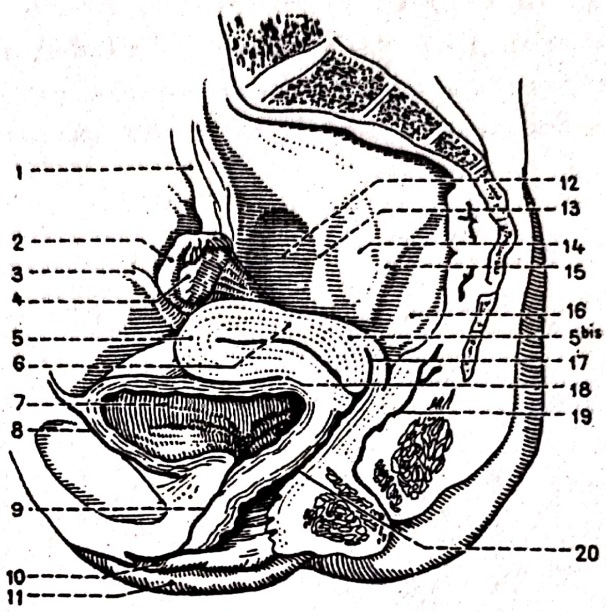

FIG. 14. — *Coupe du pelvis.* (D'après H. ROUVIÈRE.)

Coupe verticale médiane et antéro-postérieure du bassin chez la femme. L'ovaire et le pavillon de la trompe ont été érignés en haut et en avant pour mettre à découvert la fossette ovarienne.

1, Ligament lombo-ovarien; 2, Ampoule tubaire; 3, Ligament rond; 4, Ovaire; 5, Utérus (fond); 5 *bis*, Utérus (col); 6, Corps; 7, Vessie; 8, Espace prévésical; 9, Urètre; 10, Petite lèvre; 11, Grande lèvre; 12, Fossette ovarienne; 13, Saillie de l'uretère; 14, Fossette de Claudius; 15, Repli utéro-sacré; 16, Cul-de-sac de Douglas; 17, Cul-de-sac vaginal postérieur; 18, Cul-de-sac utéro-vésical; 19, Rectum; 20, Vagin.

Fig.9
Pelvisul feminin - secţiune sagitală

vis datorită unor formaţii anatomice, unele îl suspendă, altele îl susţin. Ligamentele suspensoare ale uterului sînt principale (lig. uterosacrate) şi secundare (lig.rotunde şi ligamentele largi). Este susţinut de planurile musculo-aponevrotice ale planşeului pelviperineal. Uterul este orientat în antecurbură, concavă antero-inferior, este starea de anteversie (unghiul diedru dintre axul uterului şi cel al vaginului) şi anteflexie (unghiul diedru dintre axul corpului uterin şi axul colului). Corpul uterin este învelit la exterior de peritoneul pelvin visceral, care părăsind faţa posterioară a porţiunii mobile a vezicii urinare, la nivelul fundului de sac vezicouterin, se răsfrînge acoperind faţa anterioară a uterului, apoi fundul uterului, faţa lui posterioară mergînd şi pe faţa posterioară a istmului, apoi pe faţa posterioară a extremităţii superioare a vaginului, se răsfrînge apoi pe faţa anterioară a rectului, formînd fundul de sac peritoneal, utero_rectal sau a lui Douglas (cea mai declivă zonă a marii cavităţi peritoneale). La nivelulm marginilor laterale ale uterului, cele două foiţe peritoneale (anterioară şi posterioară) se îndreaptă spre pereţii la-

terali ai endopelvisului, alcătuind cele două foiţe ale ligamentului larg, care găzduiesc hilul vasculo-nervos al uterului, trompa, ovarul. Cele două ligamente largi, împart endopelvisul feminin în două loje: una anterioară (vezicală), una posterioară (rectală). De conformaţie patrulateră, uşor oblice pliate de trei formaţiuni, plecate din dreptul cornului uterin spre pereţii laterali ai endopelvisului. Aceste pliuri, denumite încă, aripioarele ligamentului larg, sînt: anterioară, determinată de ligamentul rotund, mijlocie, determinată de trompa uterină, posterioară determinată de ligamentul utero-ovarian, ovar şi ligamentul tubo-ovarian.

Colul uterin (cervixul) este extremitatea inferioară a uterului, este segmentul cervical al canalului utero-cervico-vaginal, continuînd istmul uterin şi fiind continuat de către conductul vaginal. Dacă trecerea de la trompe la uter sau de la corpul uterin la istmul acestuia, sau de la istm la colul uterin, se face prin apoziţie capăt la capăt, trecerea de la colul uterin la vagin, nu mai respectă această modalitate (fig.lo). Extremitatea

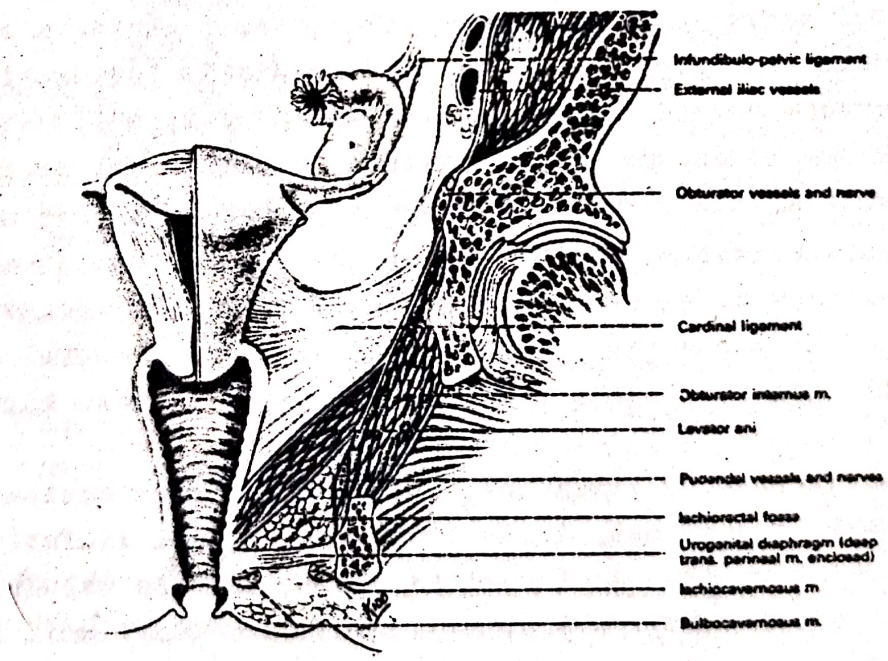

Fig.10

Pelvisul feminin - secţiune transversală

superioară a vaginului nu se inseră pe cea inferioară a colului, ci pe ecuatorul acestuia, încît colul uterin are o porţiune teles-

copată (fig.11) în lumenul vaginal (este porţiunea intravaginală a colului), una pe care se inseră extremitatea superioară a vaginului (porţiunea vaginală), şi una vecină cu istmul uterin (porţiunea supravaginală). Astfel, între porţiunea intravaginală a colului şi pereţii extremităţii superioare a vaginului se găsesc cele 4 funduri de sac vaginale anterior, laterale şi posterior, acesta din urmă separat prin grosimea peretelui vaginal, de fundul de sac peritoneal Douglas.

Vascularizaţia arterială a segmentului utero-cervical a sistemului reproductiv femenin, este asigurată în principal, de artera uterină, colaterală anterioară a hipogastricii, uneori în trunchiul comun cu ombilico-vezicala. In secundar, vascularizaţia arterială este furnizată de artera utereovariană şi artera ligamentului rotund. In traiectul său pelvin, artera uterină se încrucişează în X cu ureterul, trecînd înaintea lui, în baza ligamentului larg, în acest traiect ea dă o serie de colaterale dintre cari cea mai importantă este cervico-vaginala. In traiectul latero-uterin, artera oferă colaterale pentru colul uterin, un cerc arterial periuterin la limita între istm şi corp pentru a se termina la nivelul cornului uterin în două terminale (artera fundului uterin şi artera tubară internă. Aceasta din urmă, călătoreşte în mesosalpinx anastomozîndu-se cu terminala arterei lombovariene, formînd o arcadă, din care pleacă două colaterale: tubara medie şi externă. Vascularizaţia venoasă, începe cu simusurile venoase uterine, se continuă cu venele utero-ovariene şi ale ligamentului rotund, formînd în parametru două grupe de vene (preureteral şi retroureteral), curentul venos fiind apoi preluat de vena hipogastrică.

Vascularizaţia limfatică, începe cu reţeaua mucoasă,apoi cea musculoasă, subseroasă, toate tributare reţelei limfatice periuterine. De aici pornesc două curente limfatice: ale colului şi ale corpului uterin. Cele ale colului merg spre ganglionii iliaci externi şi cei din bifurcaţia arterei iliace primitive, spre ganglionii promontoriului ; curentul principal este însă cel drenat spre bifurcaţia iliacei primitive şi ganglionii de sub vena iliacă externă. Limfaticele corpului uterin, sînt drenate spre traiectul inguinal extern (limfaticile din jurul ligamentului rotund, spre

ganglionii iliaci externi, spre ganglionii ovarieni, iliaci, paraaortici.

V A G I N U L

Conduct musculo-membranos vaginul, continuă canalul cervical şi este continuat de vulvă. Orientat anteroinferior, vaginul traversează planşeul pelviperineal, îndărătul uretrei şi înaintea rectului. Canal virtual, cilindric în 1/3 superioară (din cauza telescopării porţiunii intravaginale a colului uterin), este în fantă mediană în rest, (datorită tonusului marginii mediale a ridicătorilor anali). Peretele vaginului, eminamente elastic, are o faţă antero-superioară, vecină cu planşeul vezical, în jumătatea ei superioară şi cu uretra în jumătatea ei inferioară; o faţă posteroinferioară, vecină în 1/3 ei superioară, cu fundul de sac peritoneal Douglas (fig.11). In 1/3 inferioară, se învecinează cu rectul, de care-i separat de formaţiile musculo-aponevrotice ce constituie corpul perineal. Suprafaţa interioară a vaginului prezintă două pliuri longitudinale, denumite coloanele vaginului (unul anterior, unul posterior) şi multiple pliuri transversale, mai mici, denumite ridurile vaginului. Extremitatea superioară a conductului vaginal, se inseră pe colul uterin (porţiunea vaginală a acestuia), formînd o rigolă pericervicală orientată oblic în jos şi înainte, care determină cu porţiunea intravaginală a colului, cele 4 funduri de sac vaginale (anterior, vecin cu vezica urinară, posterior vecin cu Douglasul, laterale, vecine cu parametrul).

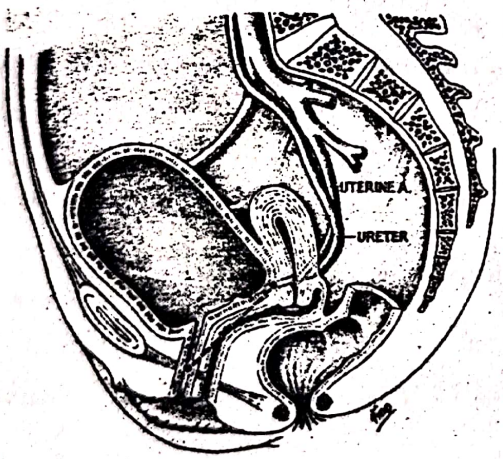

Fig.11
Pelvisul feminin- secţiune sagitală.

Vascularizaţia arterială a vaginului este asigurată de 3 surse arteriale: - uterina care irigă 1/3 superioară a peretelui anterior şi 1/6 superioară a peretelui posterior vaginal; 2- vaginala (ram al hipogastricii) irigă 2/3 inferioare ale peretelui an-

terior şi 4/6 mijlocii a celui posterior ; 3-hemoroidala mijlocie, irigă 1/6 inferioară a peretelui posterior. Limfaticele sînt tributare ganglionilor presacraţi şi ai promontoriului.

V U L V A

Este denumirea ansamblului organelor genitale externe compuse din repliuri (formaţiuni labiale), un spaţiu interlabial, un aparat erectil.

Formaţiile labiale sînt, fie cutaneomucoase - labiile mari ce pornesc de la baza penilului, pe un traseu de 6-7 cm, au un versant cutanat şi unul mucos, vecin cu labia mică (omonimă) - Labiile mici, repliuri numai mucoase situate concentric faţă de cele mari, delimitează prin versantul lor intern, fanta vulvară. Fanta vulvară cuprinde următoarele formaţiuni anatomice: vestibulul, meatul urinar inferior, orificiul extern al vaginului cu membrana himenală-. Aparatul erectil al regiunii vulvare este alcătuit din clitore (omologul feminin al penisului); bulbii vestibulari (omologul bulbului uretral de la bărbat). In patologia infecţioasă a regiunii vulvare, există şi glande anexe, veritabile repere microbiene. Astfel sînt: gl.uretrale şi periuretrale din vestibul şi din jurul meatului uretral extern; omologul feminin al prostatei; Gl.Bartholin, situate între aponevroza perineală mijlocie şi cea superficială, deasupra bulbo-cavernosului, în afara orificiului extern al vaginului, au canalul excretor deschis în pliul dintre labra mică şi himen. G.Bartholin este omologul feminin al G.Cowper.

C. MORFOLOGIA MICROSCOPICA

O V A R U L

O capsulă periferică, conjunctivă, predominent celulară, acoperită cu un epiteliu de tip coelomic unistratificat, cubic ori prismatic, continuat la nivelul hilului cu peritoneul pelvin visceral al ligamentului larg, conferă ovarului calitatea de a fi singurul organ abdominal neacoperit de peritoneu.

Parenchimul ovarian este alcătuit dintr-un schelet conjunctiv-stroma ovariană- foarte bogată în celule (stroma citogenă).

Stroma citogenă este dotată cu o remarcabilă plasticitate morfologică şi fiziologică. Morfologic, elementele stromei se pot deplasa, dispersa, regrupa, reconstitui, permiţînd diferitor formaţii ovariene să-şi desfăşoare evoluţia nestingherite (evoluţia volumetrică a foliculilor ovarieni). Fiziologic, celulele stromei au posibilităţi evolutive (celule mezenchimale) - ex. activitatea secretorie endocrină a ovarului, prin "stroma funcţională".

Formaţiunile structurate ale ovarului, se acumulează de predilecţie în parenchimul periferic - corticala ovariană - mai puţin în cel central - medulara ovarului.

Corticala ovarului, conţine următoarele formaţiuni: foliculi ovarieni ; corpii progestativi; corpii albi.

Folicului ovarian este structura fundamentală a organului. Este alcătuit în permanenţă (indiferent de stadiul său evolutiv), din două tipuri celulare: o celulă sferică, mare, 100 microni este gametul femel, ovocitul uman, ajuns într-un anumit stadiu al ovogenezei - cel de ovocit de gradul I, anume în profaza diviziunii sale reducţionale. Al doilea tip celular, este reprezentat de celule multiple, celulele foliculare, sînt fostele celule coelomice din creasta germinativă, ori a cordoanelor embrionare din perioada ovariogenezei.

Foliculii ovarieni, au facultatea de a evolua în alte structuri morfologice (diferenţiere), dar şi de a involua, pînă la dispariţie (dediferenţiere).

Din perioada ovariogenezei, foliculii ovarieni primordiali alcătuiţi dintr-un ovocit central şi un inel de celule foliculare dispuse pe un singur strat, rămîn în acest stadiu, pînă la instalarea pubertăţii. Din această perioadă, foliculii ovarieni încep modificări constînd din diferenţieri şi dediferenţiere, care au caracter ciclic, desfăşurîndu-se în perioada adultă pînă la instalarea menopauzei. Sub aspectul evoluţiei lor, foliculii ovarieni sînt de două categorii: unii au o evoluţie limitată pînă la un anumit stadiu (foliculii ovarieni ordinari), alţii au posibilitatea unei evoluţii complete (foliculii ovarieni privilegiaţi).

Indiferent de categorie, stadiile evolutive sînt aceleaşi şi anume: folicul primar - folicul cavitar - folicul matur.

Folicului primar, este de dimensiuni superioare celui

primordial deoarece; ovocitul creşte, iar celulele foliculare perievocitare se dispun pe 2-3 straturi; în afara acestora stroma ovariană îi formează un înveliş (fig.12 c).

A

FIG. 4. Dormant follicles



B

FIG. 5. Beginning follicular development



C

Fig.12

Foliculi ovarieni
A.B.-primordial
C.-primar

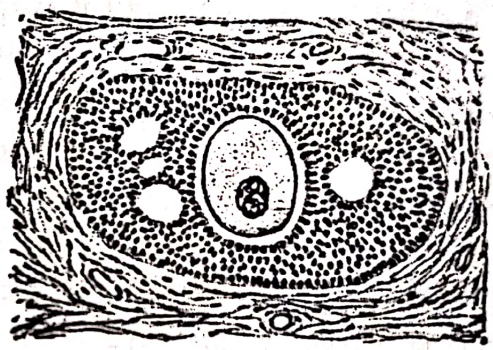

Fig.13

Folicul ovarian cavitar

Folicului cavitar reprezintă o etapă evolutivă superioară, el are dimensiuni şi mai mari datorită următoarelor fenomene; creşterea ovocitului, creşterea stratificării celulelor foliculare, apariţia unei cavităţi lichidiene în centrul foliculului - lichidul folicular, cu tendinţa spre excentrecizare a ovocitului. In acest stadiu, stroma ovariană edifică în jurul foliculului două teci (fig.13), stromale, concentrice, una interioară, bogată în celule secretorii şi capilare - este teaca foliculară internă - şi alta exterioară, alcătuită predominent din fibre conjunctive - este teaca foliculară externă a foliculului. Foliculul cavitar, reprezintă o glandă endocrină în miniatură, prin teaca sa foliculară internă, care este omologul glandei interstiţiale a testiculului, ea secretă steroizi sexuali (oestrogenii ovarieni). Concomitent cu apariţia foliculilor cavitari, ovarul îndeplineşte şi rolul unei glande

endocrine prin funcţia sa tecogenă. Foliculii ovarieni ordinari (primari şi cavitari) îşi opresc evoluţia în acest stadiu urmînd ulterior un proces de dediferenţiere (involuţie), pînă la dispariţia lor totală, sau de transformare în foliculi plisaţi, foliculi atrezici, cari nu mai posedă ovocitul, dar au teaca internă încă funcţională (fig.15 A).

Foliculii ovarieni privilegiaţi dintr-un ciclu, îşi continuă evoluţia, faţă de cei ordinari, ei sînt reduşi numeri la cîţiva, la mamiferele cu sarcina fiziologic multiplă, sau la unul singur, la om, unde sarcina fiziologică este unică, Stadiul următor celui de folicul cavitar, este cel de folicul ovarian matur (fig.14).

Folicului ovarian matur

Alcătuit principial din aceleaşi structuri cu ale celui cavitar, foliculul matur devine o formaţie macroscopică (o,5-1 cm) reliefînd sub epiteliul ovarian. Are un conţinut şi un perete format din pături concentrice. Conţinutul foliculului matur, este lichidul folicular, provenit din secreţia celulelor foliculare ce căptuşesc cavitatea foliculară. Aceste celule, dispuse pe 2-3 straturi alcătuiesc pătura granuloasă a foliculului matur. Intr-un pol al foliculului matur, granuloasa găzduieşte ovocitul, aflat într-un edificiu de celule foliculare şi reliefînd spre cavitatea foliculului, numit cumulus sau discul proliger. Discul proliger este un complex celular alcătuit din următoarele structuri; ovocitul, ajuns la maturaţia sa evolutivă, apt pentru fecundare (crescut volumetric 2oo microni), cu diviziunea reducţională (meiotică) terminată,deci cu un kariotip haploid (22 autosomi şi 1 gonosom - x); în afara ovocitului este o condensare citoplasmatică - zona pellucida în jurul acesteia primul strat de celule foliculare este dispus radiar, formînd - corona radiata - a ovocitului (fig.14). Discul proliger este ataşat de granuloasa foliculului, ca o formaţiune sesilă. La baza de implantare, celulele foliculare formează un fel de coloane anastomotice, în ochiurile cărora se află lichid folicular - este retinaculum. La nivelul retinaculului, zonă de rezistenţă minoră - se va rupe discul proliger în preajma ovulaţiei, fiind apoi antrenat de fluidul folicular în afara foliculului,prin orificiul de perforaţie a acestuia. In afara granuloasei, membrana

lui Slawjansky, separă foliculul de teaca internă şi de cea externă, apărute încă din stadiul de folicul cavitar şi dezvoltate în continuare.

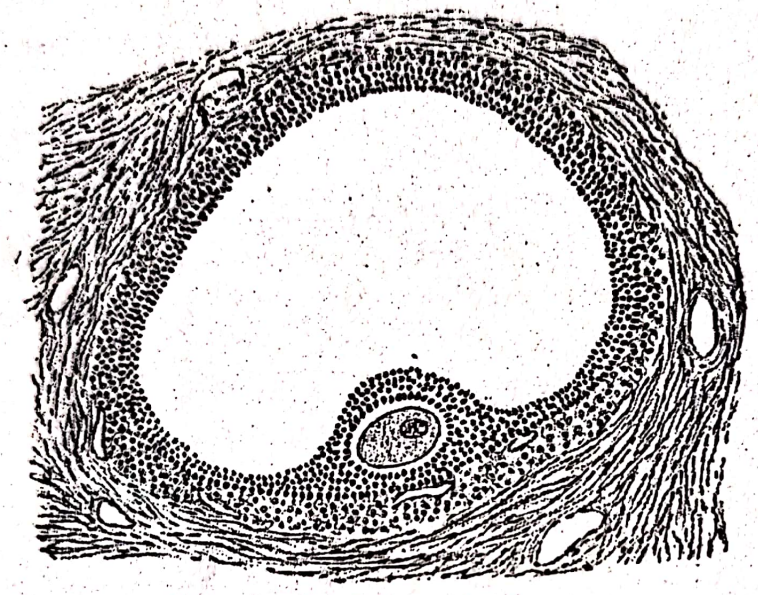

Fig.14
Folicul ovarian matur

După ovulaţie, foliculul ovarian matur, îşi termină funcţia sa exocrină - eliminarea ovocitului, dar se transformă într-un complex structural nou, corpul progestativ (corpul galben menstrual). După evacuarea lichidului folicular şi a discului proliger, fostul folicul, formaţiune cavitară, îşi plisează pereţii radiar spre centru, transformîndu-se într-o formaţiune plină (fig.15). Din tunicile concentrice, care îi alcătuiau peretele, celulele cubice, mici, ale fostei granuloase se metaplaziază (se înmulţesc transformîndu-se în structuri diferite de cea iniţială), în celule mari, poliedrice, secretorii, celule progestative. Ele vor secreta odată cu formarea corpului progestativ, un alt steroid ovarian, progesteronul. Plierea spre interior a granuloasei foliculului antrenează şi fosta teacă internă, care rămîne funcţională şi în noua organizare morfologică, de aceea corpul progestativ este considerat o glandă endocrină în miniatură, cu dublă secreţie (oestrogenă prin teaca internă, şi progestogenă prin fosta granuloasă). Formarea şi evoluţia corpului progestativ, se petrece ritmic, pe o durată de

14 zile, în a doua jumătate a intervalului dintre menstruaţii, începînd cu ovulaţia şi terminînd cu ajunul menstruaţiei. Se numeşte progestativ, deoarece, prin secreţia, pregăteşte mucoasa uterină

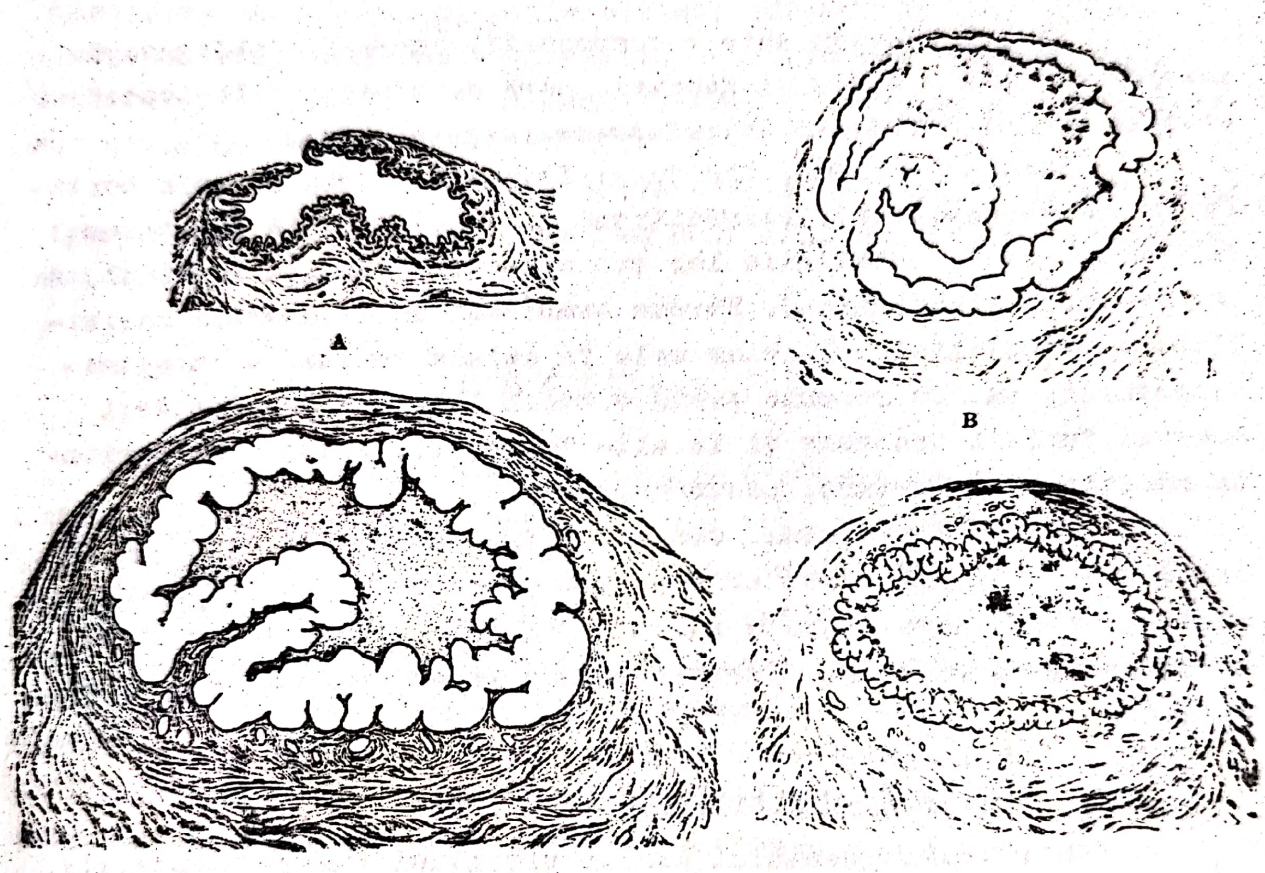

Fig.15

Corpul progestativ - evoluţie şi involuţie

(faza secretorie a ciclului endometrial) în eventualitatea unei nidaţii - iar din cauza culorii se mai numeşte corp galben menstrual sau catamenial. Dacă nidaţia are loc, corpul progestativ evoluează în continuare primele 12-14 săptămîni săptămîni ale sarcinii - devenind corp gestativ (corp galben gravidic). Acesta are aceeaşi structură cu a corpului progestativ, aceeaşi secreţie, numai că este, mai mare. Celulele corpului gestativ mai conţin în plus corpusculi citoplasmatici coloizi care îl deosebesc de cel progestativ (au importanţă medicojudiciară). In eventualitatea nefecundării şi nidării oului, corpul progestativ involuiază (fie prin liză, fie transformîndu-se chistic, fie transformîndu-se într-un nodul fibros colagen, alb sidefiu - corpul albicans.

Aceste transformări evolutive, din corticala ovarului, în perioada adultă, în care sistemul reproductiv îşi desfăşoară din plin, cele două funcţii esenţiale; menstruală şi gestativă, alcătuiesc ciclul ovarian.

Ciclul ovarian este o componentă, inerentă, obligatorie, interdependentă a ciclului genital, care se manifestă la toate etajele axului hypotalamo-hypofizo-ovaro-endometrial.

Stroma ovariană, din jurul formaţiilor găzduite în corticală, sufere deplasări, recondiţionări, permiţîndu-le creşterea lor volumetrică, translaţia lor sub epiteliul ovarian (folicul matur în preajma ovulaţiei). Stroma ovariană are de asemeni posibilitatea metaplaziei celulelor sale în celule tecale, oestrogenosecreterii. Datele recente arată o posibilitate a manifestării acestei funcţii tecogene şi în alte împrejurări, decît în perioada adultă; prepubertate, postmenopauză.

Medulara ovarului, conţine într-o atmosferă conjunctivă laxă, hilul vasculonervos al organului, precum şi vestigii embrionare din etapa ambo-sexuală a ovariogenezei - resturi din prima proliferare coordonală - formînd acum o reţea epitelială - rete ovarii.

Trompa uterină (Salpingele)

In afara segmentului său interstiţial (intramiometrial), restul segmentelor (istmic, ampular, şi pavilionar), au un perete alcătuit din trei tunici concentrice; internă (mucoasa endosalpingele); mijlocie (musculo-elastică); externă (seroasă).

Endosalpingele - mucoasă cu un epiteliu cilindric ori prismatic unistratificat, ciliat, cu celule caliciforme şi celule clare şi un cherion vasculo-conjunctiv, fără glande, este prevăzut cu multiple pliuri longitudinale, cari la rîndul lor au pliuri de ordinul 2,3,4. Aceste pliuri, cu atît mai condensate cu cît ne apropiem de capătul uterin al trompei, ostium uterinum, şi cu atît mai exuberante, cu cît ne apropiem de capătul ei pavilionar (ostium abdominal), transformă lumenul tubar într-o cavitate labirintică. In această cavitate, se pot uşor rătăci şi evolua în voie, fie ovul fecundat în timpul migraţiei sale spre uter (sarcină extrauterină tubară), fie agenţii patogeni ascenţionaţi din genitalele inferi-

eare (salpingite simple eri chistice).

Musculoelastica salpingelui, are două straturi concentrice; unul intern circular a cărei fibre musculare netede constituie substratul morfologic al peristalticii tubare, şi unul extern (longitudinal) substratul mişcărilor pendulare a trompei. Cele două straturi, sînt continuarea straturilor omonime ale musculoasei corpului uterin (miometrului).

Seroasa tubară, este reprezentată de peritoneul pelvin al ligamentelor largi, anume, una din cele trei aripioare, aripioara mijlocie sau superioară.

U T E R U L

Uterul, organ cavitar, compus din trei segmente, corp-istm-col, are un perete compus tot din trei tunici concentrice; internă, mucoasă (endometru); mijlocie, musculoasă (miometru); externă seroasă. Cele trei tunici, au caractere particulare celor trei segmente, corelate cu histofiziologia lor. De exemplu, musculoasa uterină este dezvoltată la maximum la nivelul corpului (segment activ în timpul naşterii) şi este doar schiţată la nivelul colului (segment pasiv în cursul naşterii). In context, mucoasa corpului uterin are o structură mai complexă decît a istmului sau colului, deoarece ea constituie substratul morfologic al desfăşurării funcţiei menstruale, precum şi condiţia începerii şi desfăşurării funcţiei gestative.

E N D O M E T R U L

Endometrul căptuşeşte cavitatea uterină, de la nivelul coarnelor (unde cantinuă endosalpingele), pînă la nivelul istmului uterin. Este alcătuit dintr-un epiteliu simplu (unistratificat) cilindric ciliat, presărat cu celule calciforme, celule clare de înlocuire şi un chorion, bogat în celule (corion citogen). Epiteliul, trimite în chorionul subjacent, prelungiri tubulare drepte, denumite impropriu glande endometriale (în realitate ele nu secretă) de aceea denumirea lor corectă este cea de cripte endometriale. Endometrul are o structură variabilă. In perioadele din afara vîrstei adulte (prepuberă şi postmenopauzică) endometrul este subţire,

nefuncţional, nu se exfoliază ciclic, are cripte reduse numeric, atrofice, înguste, rectilinii. In perioada adultă, endometrul suferă modificări structurale ciclice, ciclul endometrial, verigă importantă, singura manifestată biologic, a ciclului genital al femeii. In această perioadă, endometrul se hipertrofiază, îşi multiplică şi transformă criptele, se organizează morfologic în două pături; una profundă (pătura bazală) una superficială (pătura funcţională). Pătura funcţională, are o evoluţie structurală ritmată ciclic, corelată direct cu ciclul ovarian şi indirect cu cel hipotalamo-hipofizar, ca atare ea traduce funcţia axului neuroendocrin genital, de aceea se numeşte funcţională. Cele două zone ale păturii funcţionale, cea superficială (zona compactă) şi cea profundă (zona spongioasă), participă efectiv la desfăşurarea funcţiei menstruale precum şi la a celei gestative.

M I O M E T R U L

Tunică groasă, în care fasciculele musculare au o dispoziţie în 3 straturi (intern, circular, extern longitudinal, mijlociu plexiform) miometrul constituie substratul biomorfologic al dinamicii din timpul naşterii asigurînd expulzia fătului, a anexelor foetale, precum şi hemostaza fiziologică din această perioadă, vasele funcţionale intramiometriale, care nu au un perete propriu muscular, ci numai endotelial, sîngele venind în raport direct cu fasciculele musculare plexiforme, de aceea aceste vase sînt de fapt sinusuri anastomotice într-o reţea vasculară, care se împleteşte cu cea a miometrului. Astfel, se asigură una din proprietăţile importante a miometrului - hemostaza fiziologică, după evacuarea sarcinii patologice ori normale, înainte sau la termen, cînd retracţia miometrului, secondată de contracţia acestuia, închid aceste sinusuri (ligaturile vii ale lui Pinard). Structura miometrului nu se modifică prea mult cu ocazia desfăşurării funcţiei menstruale, dar o face evident şi impresionant, cu ocazia celei gestative.

Seroasa uterină, este reprezentată de peritoneul visceral.

Isţmul uterin, este alcătuit principial tot din 3 tunici concentrice; internă mucoasă, mijlocie fibromusculară, externă, adventicială. Mucoasa similară celei endometriale, nu suferă modi-

ficări pregnante ciclice, ea poate servi la ovoimplantaţie doar în condiţii patologice (sarcina ectopică istmocervicală, placenta praevia). Musculoelastica este subţire; în timpul naşterii istmul devine împreună cu colul uterin, segmentul pasiv al uterului gravid.

COLUL UTERIN

Denumit şi cervix, colul uterin are un perete constituit de asemeni din 3 tunici concentrice, numai că, în porţiunea sa intravaginală, tunica externă nu mai este adventicială, ci tot mucoasă. Endocolul sau endocervixul, continuă endometrul istmic la nivelul orificiului intern (uterin) al său şi-i continuat de mucoasa exocolului (exocervixului) la nivelul orificiului extern al canalului endocervical. Endocervixul căptuşit cu un epiteliu prismatic unistratificat, care trimite în chorionul subjacent glande tubare ramificate - glandele endocervicale - este predominent caliciform, secretînd mucusul cervical, ce alcătuieşte glera cervicală. Exocervixul, tunica externă a porţiunii intravaginale a colului uterin, este prevăzut cu un epiteliu de rezistenţă ca şi al vaginului - pavimentos stratificat de tip malpighian cu cheratinizare moale. De la profunzime spre suprafaţa acestui epiteliu, distingem 5 pături celulare cervicale; C_1-bazală; C_2-parabazală; C_3-intermediară; C_4-superficială; C_5-descuamantă.

Pătura epitelială C_1 numită încă bazală deoarece este adjacentă chorionului cervical, este alcătuită din celule cubice ori prismatice cu nucleu voluminos, bogat în cromatină. C_1 este pătura ce asigură prin multiplicările celulare, evoluţia spre suprafaţă a restului păturilor. C_2 numită încă şi bazală externă sau parabazală e alcătuită din celule ceva mai mari ca în C_1, mai puţin bazofile, cu nucleul mai mic. C_3, pătura intermediară, dispusă în cîteva straturi celulare romboidale, slab bazofile, cu nucleul ovalar, redus în cromatină. C_4, pătura superficială, are celule poliedrice cu diametrul mult superior celor din C_3, citoplasma slab bazofilă, nucleul mic, uneori cu picnoză. C_5 pătura desquamantă are celule plate, bazofile slab sau acidofile, nucleul picnotic, sau chiar lipsă

V A G I N U L

Conduct musculoelastic, cu 3 tunici concentrice. Mucoasa groasă, epiteliu pavimentos stratificat, lipsită de glande, similară celui exocervical, descuamant. Arhitectura elastică parietală îi permite dilataţii pînă la 12 cm (diametrele capului foetal).

Mucoasa vaginală, de tip dermopapilar este acoperită cu un epiteliu pavimentos stratificat de tip malpighian, a cărui celule suferă un proces continuu de maturizare, dinspre straturile profunde spre cele superficiale. Este un epiteliu desquamant - celulele straturilor superficiale se elimină în lumenul vaginal, libere sau grupate. Dinspre profunzime spre suprafaţa epiteliului vaginal se disting următoarele straturi celulare. Stratul bazal intern, cu rol generator al straturilor suprajacente, este alcătuit din celule ciclice ori prismatice cu citoplasma intens bazofilă, nucleii activi, în mitoză. Stratul bazal extern sau parabazal are celule poliedrice mai mari ca cele din stratul bazal, cu bazofilie mai slabă, nucleii mai mici, cu mitoze reduse. Stratul intermediar conţine mai multe pături celulare, de dimensiuni superioare celor din stratul parabazal. Citoplasma celulelor e slab bazofilă, fixează granule de glicogen, nucleii mici ovalari cu cromatină redusă. Celulele acestor 3 straturi se desquamă în fluidul vaginal în perioada copilăriei şi în postmenopauză şi senescenţă. Stratul superficial este alcătuit din celule pavimentoase cu diametru 40-60 microni, cu citoplasma slab bazofilă la unele, acidofilă la altele, nucleul este deshidratat, picnotic. Stratul desquamant este cel mai superficial, celulele sale pavimentoase acidofile sau bazofile, unele cu nucleu picnotic, altele fără nucleu. Celulele ultimilor 2 straturi se desquamă, în perioada adultă a femeii.

Scanned with OKEN Scanner

Capitolul II

DATE SUMARE PRIVIND FIZIOLOGIA SISTEMULUI REPRODUCTIV

A. FIZIOLOGIA OVARULUI

Ovarul este o"glandă genitală" cu funcţie secretorie dublă; exocrină şi endocrină.

Funcţia exocrină (germinativă) se petrece în perioada adultă, condiţionînd funcţiile menstruală şi gestativă a femeii. Produsul secretat este doar o celulă - este gametul femel apt pentru fecundaţie - ovocitul de gradul 2, cu kariotipul haploid (22 A şi 1-G.x). Procesul morfologic prin care este eliminat ovocitul, se numeşte ovulaţie şi comportă 2 etape; dehiscenţa foliculară şi ponta foliculară. Mecanismul ovulaţiei este general şi local (ovarian). Cel general-neuroendocrin- este efectul elaborării de către antehipofiză a hormonului luteinizant (L.H.), sub impulsia LH-R.F. din hipotalamus, stimulate prin feed-bäck, pozitiv de către oestrogenia preovulatorie; local este explicat prin o acţiune mecanică sau una enzimatică. Substratul mecanic al ovulaţiei ar consta dintr-o suită de fenomene, a cărei verigi cauză-efect, ar fi următoarele; congestia ovariană locală efect al vîrfului oestrogeniei preovulatorii; creşterea tensiunii intrafoliculare; dilacerarea şi destrămarea peretelui foliculului matur cu crearea unui orificiu (stigma) marchează dehiscenţa foliculară; scăderea tensiunii infrafoliculare atrage infiltrarea serozităţii din stroma ovariană perifoliculară; dislocarea discului proliger care cedează la nivelul retinaculului; eliminarea acestuia odată cu fluidul lichidului folicular vîscos din cauza micropolizaharidelor conţinute ce se elimină la suprafaţa ovarului, marchează ponta ovulară. Acţiunea enzimatică ce ar favoriza ovulaţia constă din liza peretelui foliculului prin enzime proteolitice; o ovoproteinază specifică (Kaletsch). Inhibitorii hyaluronidazei întîrzie ovulaţia la iepure (Schutert).

Indiferent de mecanismul invocat în producerea ovulaţiei, ovocitul găzduit în discul proliger, îşi perfectează odată cu ponta ovulară, meioza reducţională - de la stadiul de ovocit de gr.1 cu kariotip diploid la ovocit de gr.2, cu kariotipul haploid 22 A +

1-G.x.

Funcţia endocrină a ovarului se petrece aproape continuu în perioada adultă şi sporadic şi abia schiţat, în prepubertate ori postmenopauză. Substratul morfologic al endocrinei ovariene este teaca internă a foliculilor cavitari, a celor maturi, a corpului progestativ, precum şi "stroma ovariană funcţională". Aceasta din urmă este o diferenţiere a stromei ovariene nelegată de edificarea ori evoluţia foliculilor ovariani însă dotată cu activitate secreterie endocrină.

Hormonii ovarieni, sînt următorii steroizi sexuali; oestrogeni (oestradiol şi oestronă); progestogeni, androgeni. Filiaţia metabolică a lor ar fi; pregnenolonul ajunge în final la oestrogeni prin 2 căi, una avînd ca intermediar androgenii alta progestogenii. Oestrogenii ovarieni sînt secretaţi în ambele faze ale ciclului ovarian ; în faza I-a, ei înscriu un vîrf maxim preovulator, în faza a II-a, ei scad pentru a creşte apoi, premenstrual, alături cu creşterea progesteronului care apare postovulator (deci în faza a II-a). Deci ciclul funcţional ovarian are două faze hormonale superpozabile celor două faze morfologice ; faza I-a (o-14 zile), este faza evoluţiei foliculilor ovarieni, morfologic şi faza oestrogenică, endocrin ; faza II-a (14-28 zile) este faza evoluţiei corpului progestativ, morfologic şi faza oestro-progestinică, endocrin. Cele două fase sînt separate prin ovulaţie (fig.18).

B. Fiziologia trompei uterine

Conduct muscule-elastic, prevăzut cu un epiteliu ciliat, cu mişcări peristaltice şi pendulare, trompa uterină îndeplineşte multiple funcţii; funcţia de captare a ovocitului efectuată de pavilionul tubar, "sucţiunea tubară"(Rubaskin), "sărutul trompei", (Roux); funcţia ductogenă, efectuată în sens peristaltic pentru ovocitul captat de pavilion şi ulterior pentru zigotul în migraţie spre uter,(fig.16). Funcţia ductogenă se manifestă şi în sens antiperistaltic pentru gameţii masculi veniţi în vederea fecundaţiei, (ei înaintînd prin mişcările proprii).

Peristaltismul tubar este dependent de echilibrul oestro-progestinic ; oestrogenii au rol stimulant, progestogenii rol relaxant. Se pare că şi prostaglandinele îşi exercită efectul lor inotrop positiv.

Funcţia de absorbţie de către pavilionul tubar a serozităţii peritoneale care alături de mişcarea în valuri succesive ale cililor, ajută la transportul spre uter a zigotului; funcţia nutri-

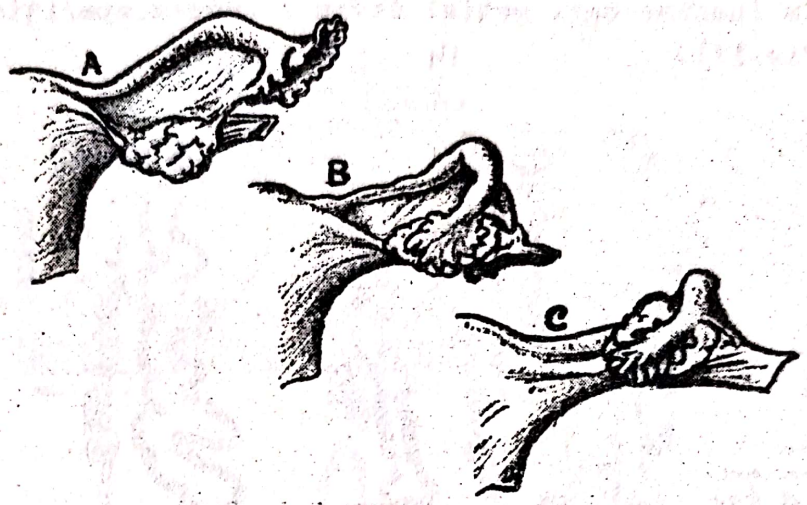

Fig.16
Motilitatea tubară

tivă pentru embrionul în dezvoltarea lui precoce - faza histotrofă- ce precede pe cea hemotrofă, consecutivă placentaţiei. Secreţiile tubare stimulate de oestrogeni şi inhibate de progesteron, fluidul tubar bogat în lactat şi piruvat, fiind necesare dezvoltării zigotului.

C.Fiziologia uterului

Segmentul cel mai funcţional al căilor genitale femele, uterul are două funcţii esenţiale; menstruală şi gestativă.

Funcţia menstruală, atribuit biologic a unor primate (Maccacus), şi omului, menstruaţia reprezintă un test biologic, a funcţionării ciclice a hormonostatului gonadic (axul neuroendocrin hipotalamohipofizo-ovaro-endometrial). Menstruaţia este scurgerea periodică, hemoragică incluzînd lambouri ale păturii funcţionale a endometrului. Menstruaţia este : etapa finală a transformărilor fazice ale endometrului, contemporane şi intercondiţionate, cu alte faze ale ciclului genital al femeii (hipotalamic, antihipofizar, ovarian)(fig.25).

Superpozabil şi direct dependent de ciclul ovarian, ciclul endometrial, interesează pătura funcţională a endometrului şi cuprinde două faze importante : faza proliferativă, din ziua I-a pînă la a 14-a, a ciclului, faza 2-a, de la 14-48 zile, este faza secretorie (fig.18 A + B).

Faza proliferativă a ciclului endometrial denumită şi oestrogenică, constă din creşterea (prin hipertrofie şi hiperplazie) a elementelor sale morfologice, determinînd îngroşarea mucoasei, creşterea cripteler în lungime cari astfel devin sinuoase, apariţia de mitoze multiple (fig.17).

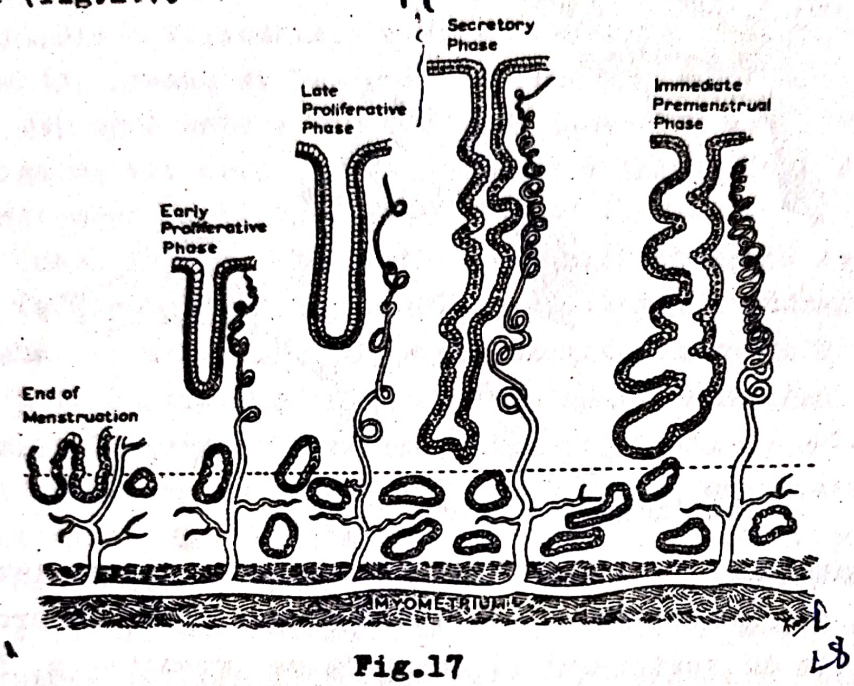

Fig.17

Fazele ciclului menstrual (endometrial)

Faza secretorie a ciclului endometrial denumită încă, oestrogestinică, constă din îngroşarea în continuare a endometrului, lărgirea cripteler, epiteliul lor devine zimţat, iar chorionul trimite spine conjunctive spre zimţăturile epiteliului. Aceste modificări interesează pătura funcţională a endometrului. Celulele chorionului din suprafaţă, se metaplaziază devenind epitelioide, ovalare, confluente în masive celulare dense, configurînd zona compactă a endometrului. Dedesubtul zonei compacte, porţiunea inferioară, dilatată, a criptelor, lumenul lărgit al acestora, inhibiţia, chorionul lax la acest nivel, configurează zona spongioasă a endometrului funcţional. In lipsa nidaţiei, pătura funcţională a endometrului se rupe treptat, teritoriu cu teritoriu, la nivelul zonei spongioase, eliminîndu-se odată cu hemoragia produsă prin ruperea vaselor funcţionale ale endometrului. Menstruaţia, încheie de obicei, un ciclu endometrial bifazic (ce reflectă unul ovarian ovulator), este menstruaţia ovulatorie (fig.18) dar menstruaţia poate încheia şi un ciclu endometrial

monofazic (lipsit de faza secretorie), este menstruaţia neovulatorie (coincizînd cu un ciclu ovarian fără ovulaţie.

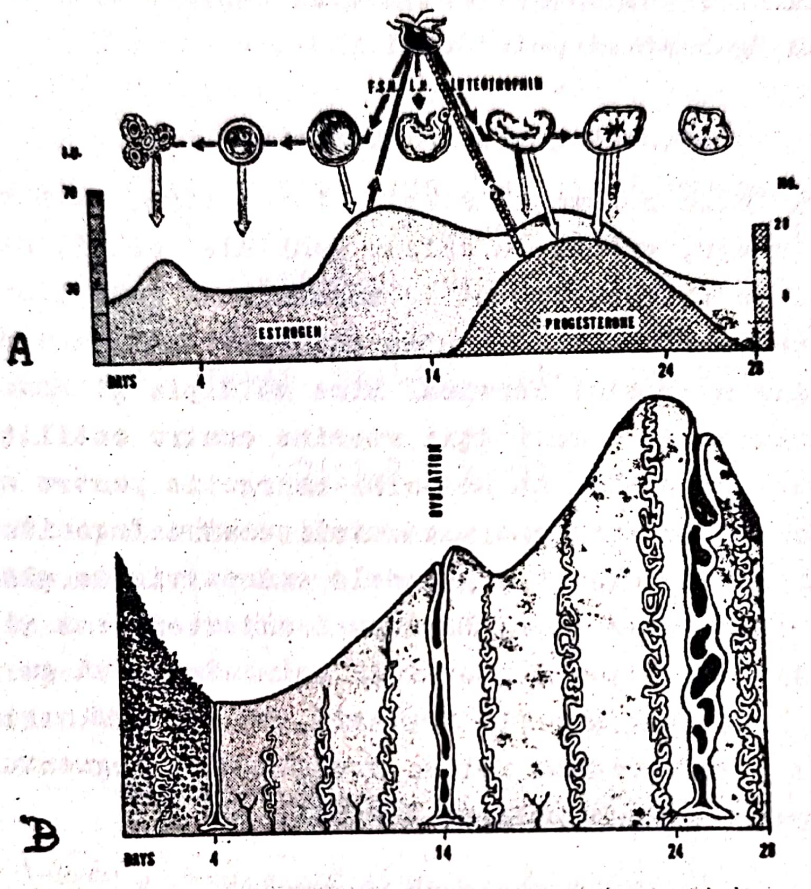

Fig.18
A. ciclul ovarian
B. ciclul endometrial bifazic

Fucţia gestativă

Ca zigotofor, uterul este destinat a îndeplini funcţii complexe în ; ascensiunea spermatozoizilor pentru fecundaţie, în progestaţie (la ovoimplantaţie, nidaţie, placentaţie), în gestaţiunea propriu zisă, asigurînd protecţia şi nutriţia embrionului şi apoi a fătului, în naştere, asigurînd dinamica ei, în lehuzie asigurînd hemostaza fiziologică.

Pentru îndeplinirea acestor funcţii, uterul sufere remanieri structurale şi funcţionale ale miometrului ; excitabilitatea,

elasticitatea, contractilitatea, retractilitatea, tonicitatea.

Uterul mai îndeplineşte o funcţie importantă în statica pelvină a femeii - menţinerea intrapelvină a viscerelor sale, prin antecurbura canalului utero-cervico-vaginal (anteversia, anteflexia), prin situaţia sa în centrul pelvisului.

Fiziologia colului uterin

Barieră între segmentul steril (istm, corp, salpinge) şi cel bacterifer (vagin, vulvă), a căilor genitale, colul, uterin, mai îndeplineşte funcţia ductogenă în ascensiunea gameţilor masculini, atrăgîndu-i prin alcalinitatea mucusului endocervical.

Funcţiile mucusului cervical sînt multiple şi anume ; protecţia endocolului şi a cavităţii uterine contra ostilităţii vaginale ; mucusul constitue un material energetic pentru spermatozoizi ; mucusul protejează spermatozoizii contra fagocitozei lor de către polimorfonucleare ; glandele endocervicale găzduiesc (colonizează) spermatozoizii, eliberîndu-i ulterior lent şi prelungit. La funcţia gestativă a uterului, colul împreună cu istmul uterin, participă la desfăşurarea naşterii, constituind rezistenţa cervico-segmentară ce se opune forţei propulsive a segmentului superior al uterului gravid (corpul uterin).

B. Fiziologia vaginului

Vaginul participă la funcţia gestativă a uterului, în calitatea de escavaţie a canalului moale în timpul naşterii ; depozitează în fundul său de sac posterior, gameţii masculini, cu ocazia copulaţiei.

E. Fiziologia hormonostatului gonadic
Ciclul genital

Peripubertatea, etapa trecerii de la copilărie la perioada adultă, comportă un complex de transformări morfo-biologice, care se desfăşoară intercondiţionat, reînoindu-se la intervale ritmate, de-a lungul unui ax neuroendocrin (hormonostat gonadic) ax prevăzut cu o serie de etaje. Fiecare dintre aceste etaje, primeşte stimuli pozitivi ori negativi, de la etajul imediat suprajacent şi subjacent sub influenţa cărora, trimite la rîndul său sti-

mului etajului subjacent. Este o activitate în lanţ, a cărei verigi cauză-efect se intercondiţionează, asigurînd homeostazia funcţională a axului neuro-endocrin. Activitatea acestor etaje, este ritmată ciclic, o activitate de "orologiu biologic" (fig.19, 2o, 23).

Intrarea în perioada adultă este condiţionată de instalarea în funcţie a acestui ax neuro-endocrin, care are următoarele etaje : hipotalamic - hipofizar - ovarian - endometrial. Funcţionarea acestui ax se petrece prin modificări morfo-funcţionale, petrecute ciclic, la nivelul fiecărui etaj, şi constituie ciclul genital al femeii. Există deci, un ciclu hipotalamic, unul hipofizar, unul ovarian şi un ciclu al receptorilor hormonali genitali; ciclu endometrial, mamar, vaginal, tubar, cervical, vezical (fig. 24).

Ciclul hipotalamic

Este manifestarea neuro-endocrină a ariei hipofizotrope a hipotalamusului (planşeul ventriculului 3) avînd funcţii esenţiale : controlul activităţii vegetative; secreţia unor principii vasculetrope (vasopresina, ocitocina); controlul funcţiei hipofizei anterioare (fig.19).

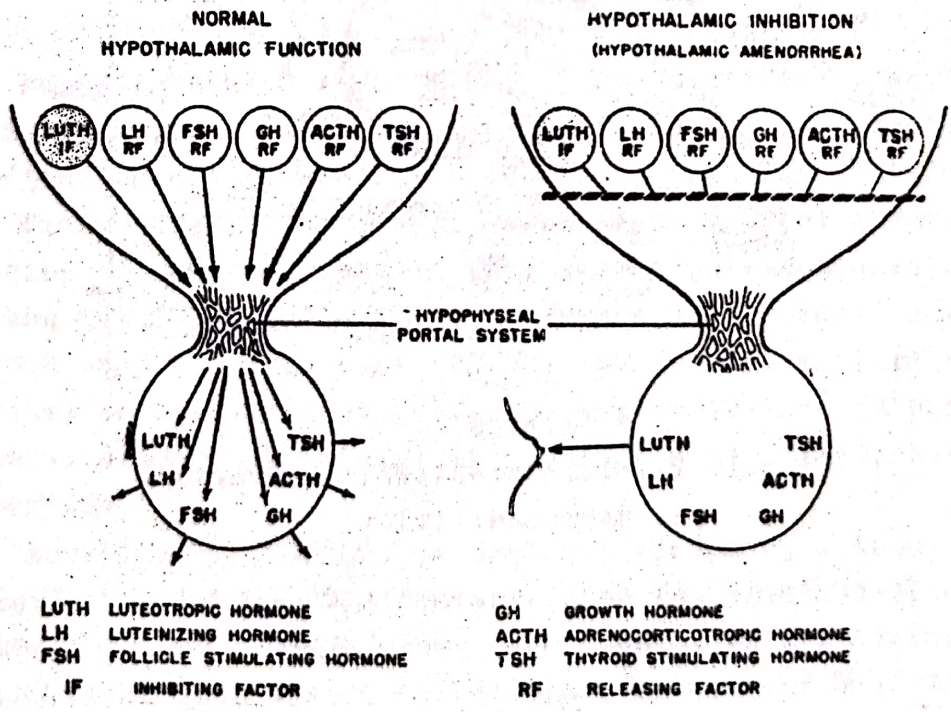

Fig.19

Etajele hipotalamo-hipofizar a homeostatului gonadic.

Controlul funcţiei gonadotrope a hipofizei anterioare (considerată în vechime etajul suprem, creer glandular), se efectuează prin secreţia ritmică, a unor hormoni, polipeptidici, denumiţi, iniţial factori de legătură (releasing factors)(RF), şi ulterior, releasing hormones (RH). In privinţa coordonării funcţiei gonadotrope antehipofizare, hipotalamusul eliberează RH şi anume FSH-RH şi LH-RH. FSH-RH este hormonul de stimulare a (fig. 2o) hipofizei anterioare pentru secreţia FSH (hormonului de sti-

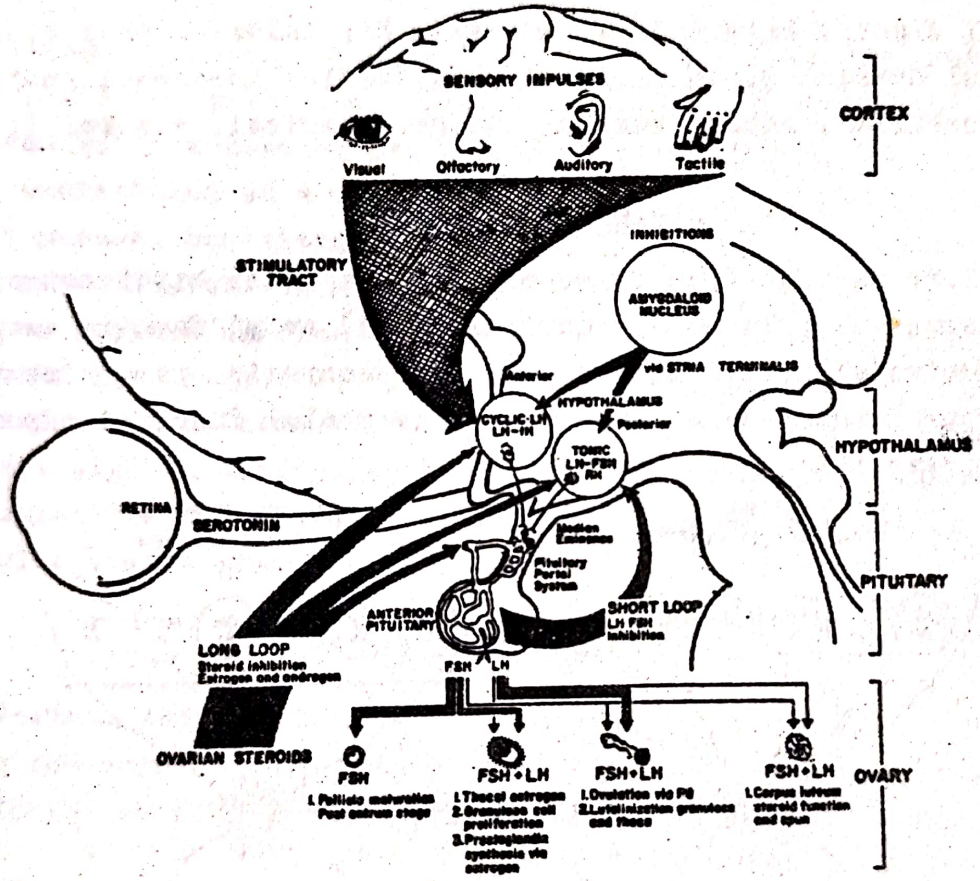

Fig.20
Etajele hipotalamic-hipofizar-ovarian
al hormonostatului

mulare foliculară), el este crescut la începutul şi sfîrşitul fiecărui ciclu genital. LH-RH este stimulatorul, în antehipofită, a secreţiei LH (hormonului luteinizant), care acţionează în etajul subjacent (ovarian) declanşînd ovulaţia şi apoi evoluţia corpului progestativ. LH-RH are un croşet preovulator care este imediat consecutiv celui a estradiolului, în restul ciclului este în can-

titate redusă (fig.23).

Ciclul antehipofizar gonadotrop

Este condiţionat de funcţionarea ciclică a celui hipotalamic privind elaborarea RH destinaţi activităţii gonadotrope a antehipofizei ; FSH-RH şi LH-RH. Ca atari, în faza I-a (fig.21) a ciclului genital (0-14 zile), se va elibera FSH iar în faza a II-a (14-28 zile), se va elibera LH antehipofizar (fig.22).

Ciclul ovarian

Activitatea ciclică a ovarului interesează ambele funcţii exo şi endocrină a acestuia (fig.23).

Ciclul ovarian, se referă la eliberarea ciclică a produsului exocrin, care-i format doar de o singură celulă (la om) ovocitul, apt pentru fecundare (ovocit de gradul 2, cu meioza reducţională terminată, deci cu un kariotip haploid ; 22 A - şi 1 G.x). Ciclul exocrin ovarian, cuprinde două faze ; faza I-a, de evoluţie spre maturare a foliculilor ovarieni, stimulată, de FSH hipofizar, apoi ovulaţia, stimulată de LH hipofizar, şi faza II-a, de evoluţie a corpului progestativ. Precum se vede, este o subordonare etajată de cauză-efect-cauză, petrecută ciclic la nivelul etajelor hormonostatului gonadic. LH din antehipofiză-efect al LH-RH din hipotalamus (cauză), devine la rîndu-i cauza declanşării ovulaţiei în etajul imediat subordonat, (cel ovarian)(fig.23).

Ciclul ovarian endocrin, comportă de asemeni 2 faze ; oestrogenică (0-14 zile, constînd din secreţia oestrogenică de către teaca internă a foliculilor (cavitari apoi matur) la stimulul FSH din etajul suprajacent ; oestro-progestinică, (fig.24) (14-28 zile) constînd din secreţia oestroperogestinică a corpului progestativ, stimulat la rîndul său de LH din etajul suprajacent (antehipofizar).

Activitatea ciclică, de orologiu biologic, a tuturor etajelor axului hipotalamic-hipofizo-ovarian, se întreţine printr-un mecanism de retrostimulare - retroaction-feed-back. Este vorba de acţiunea stimulatorie (feed-back pozitiv) în doze mici şi inhibitorie (feed-back negativ) în doze mari, a hormonilor aparţinînd unui etaj endocrin, asupra etajului, imediat suprajacent (feed-back

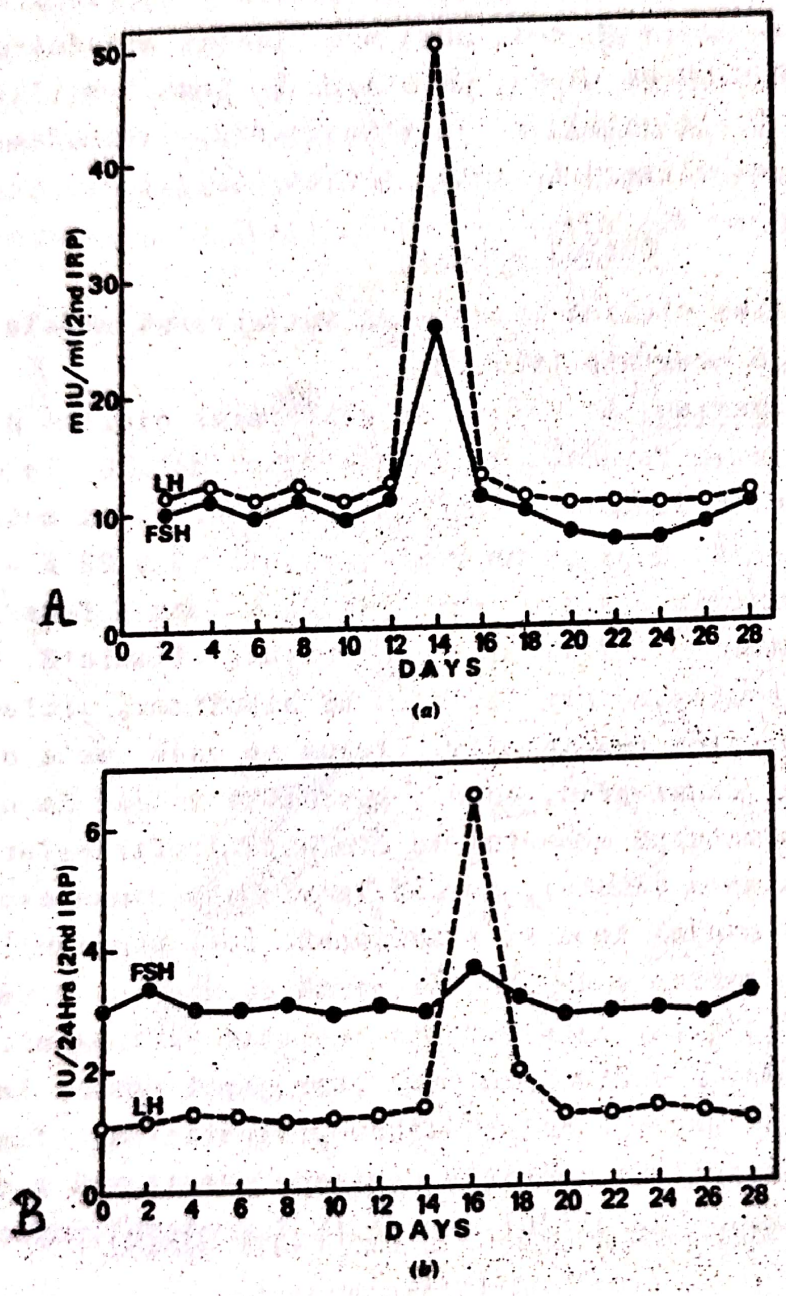

Fig.21

A - secreţia ciclică a FSH şi LH - dozări plasmatice

B - secreţia ciclică a FSH şi LH - dozări urinare

Scanned with OKEN Scanner

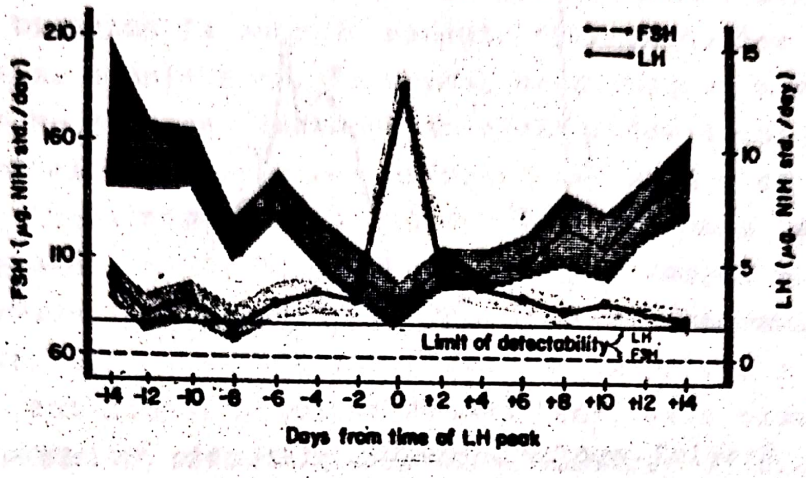

Fig. 22

Excreţia gonadotropilor hipofizari în timpul ciclului ovarian.

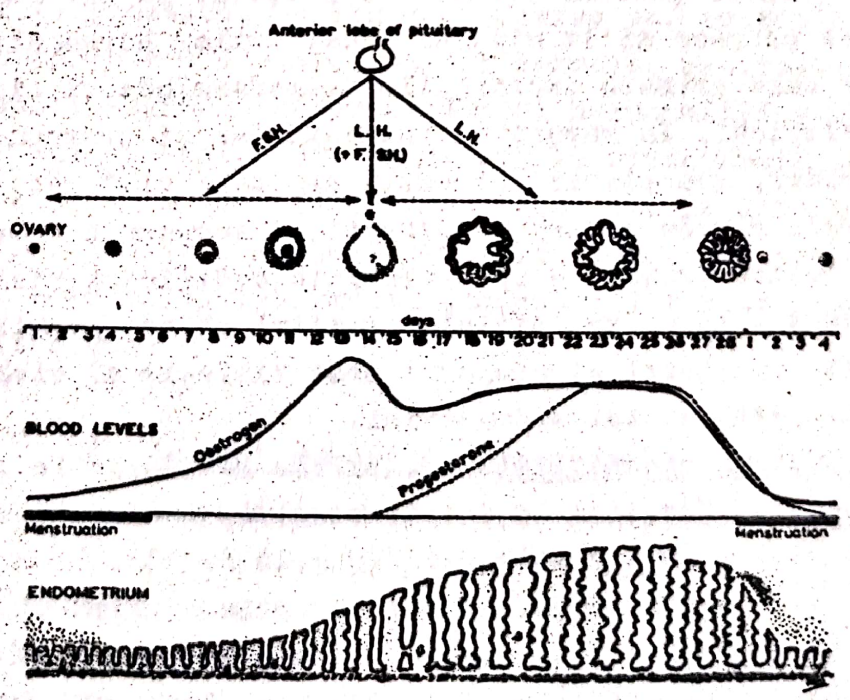

Fig.23

Ciclul genital antehipofizar - ovarian (exocrin şi endocrin) - endometrial.

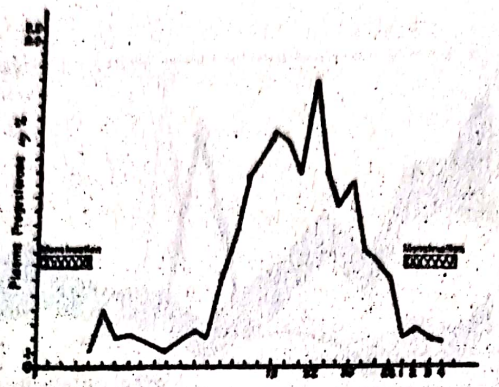

Fig.24
Nivelul progesteronului plasmatic în ciclul ovarian.

cu bucla scurtă), sau ultimului etaj (feed-back cu bucla lungă).De exemplu oestrogenii ovarieni stimulează secreţia FSH în doze mici şi o inhibă în doze mari (feed back cu bucla scurtă); dar în doze mari, ei inhibă şi FSH-RH din hipotalamus (feed-back cu buclă lungă).

Ciclul genital hormonal desfăşurat la nivelul celor trei etaje, se petrece şi la nivelul receptorilor hormonali (teritorii somatice care primesc incitaţiile transformîndu-şi ciclic structura morfologică). In raport cu intensitatea şi pregnanţa acestor transformări, receptorii hormonali genitali sînt receptori primari; endometrul, glanda mamară şi receptorii secundari - colul uterin, trompa, vezica urinară - care prezintă modificări ciclice mai puţin evidente. In cadrul ciclului genital al receptorilor, cel mai important, de altfel şi singurul test biologic al ciclului genital al femeii, este ciclul endometrial.

Ciclul endometrial, constă din modificările epiteliostromale a păturii funcţionale a endometrului, succedate ritmic în intervalul dintre două menstruaţii (fig.18 B, 23).

Direct dependent, de cel endocrin ovarian şi indirect de cel hipotalamo-hipofizar, ciclul endometrial, are tot două faze importante : proliferativă şi secretorie. Faza proliferativă, are corespondent ovarian faza oestrogenică, iar cea secretorie, are corespondent ovarian faza oestroprogestinică. Această modalitate

de desfăşurare, se numeşte bifazică, şi ciclul endometrial este urmat de menstruaţie ovulatorie. In practica ginecologică, putem aprecia echilibrul steroizilor sexuali prin examenul histologic al endometrului biopsiat în anumite momente calendaristice ale ciclului. De exemplu, constatarea, în ajunul menstruaţiei a unui endometru în faza secretorie, înseamnă un ciclu endometrial bifazic ce traduce şi faptul că în ovar s-a petrecut ovulaţia ; un endometru proliferativ, înseamnă un ciclu endometrial monofazic adică în ovar nu s-a produs ovulaţia, deci nu a evoluat corpul progestativ care să determine în endometru faza secretorie. Examenul histologic al endometrului este o metodă indirectă, de apreciere a stării endocrine privind echilibrul steroizilor ovarieni, este examenul histohormonal endometrial, metodă uzuală în elucidarea etiologiei disendocrinilor sexual-steroidiene.

Ciclul hormonal vaginal, constă din modificările calitative şi cantitative ale tipurilor de celule vaginale descuamate în fluidul vaginal ; celule parabazale, celule intermediare, celule superficiale (kariopicnotice, acidofile, bazofile), modificări raportate la fazele ciclului genital ; oestrogenică, oestroprogestinică. Apreciată în practică, pentru simplicarea sa, metoda constituie un test de apreciere a steroideemiei sexuale, manifestate în receptorul hormonal vaginal (colpocitotestul hormonal)(fig.25).

Ciclul mamar constă din modificările structurale ale adenomerilor precum şi a galactoforelor, raportate la diferite momente ale ciclului genital. Nu poate fi aplicat în practica ginecologică, aşa cum este ex.histohormonal endometrial sau cel cito-hormonal vaginal (fig.25).

E. Noţiuni sumare de endocrinologie gynecolcgică

In cadrul endocrinologiei generale, cea gynecologică ocupă un loc aparte prin ; variaţiile climatelor hormonale de-a lungul vieţii, prin caracterul ciclic al secreţiei steroizilor sexuali, prin inplicaţiile psihosociale ale desechilibrelor hormonilor sexuali.

De-a lungul vieţii, activitatea endocrină ginecologică este în plină desfăşurare a ei, în perioada adultă şi obişnuit este lipsă, uneori sporadic schiţată, aşa cum se întîmplă în - prepubertate sau

în postmenopauză.

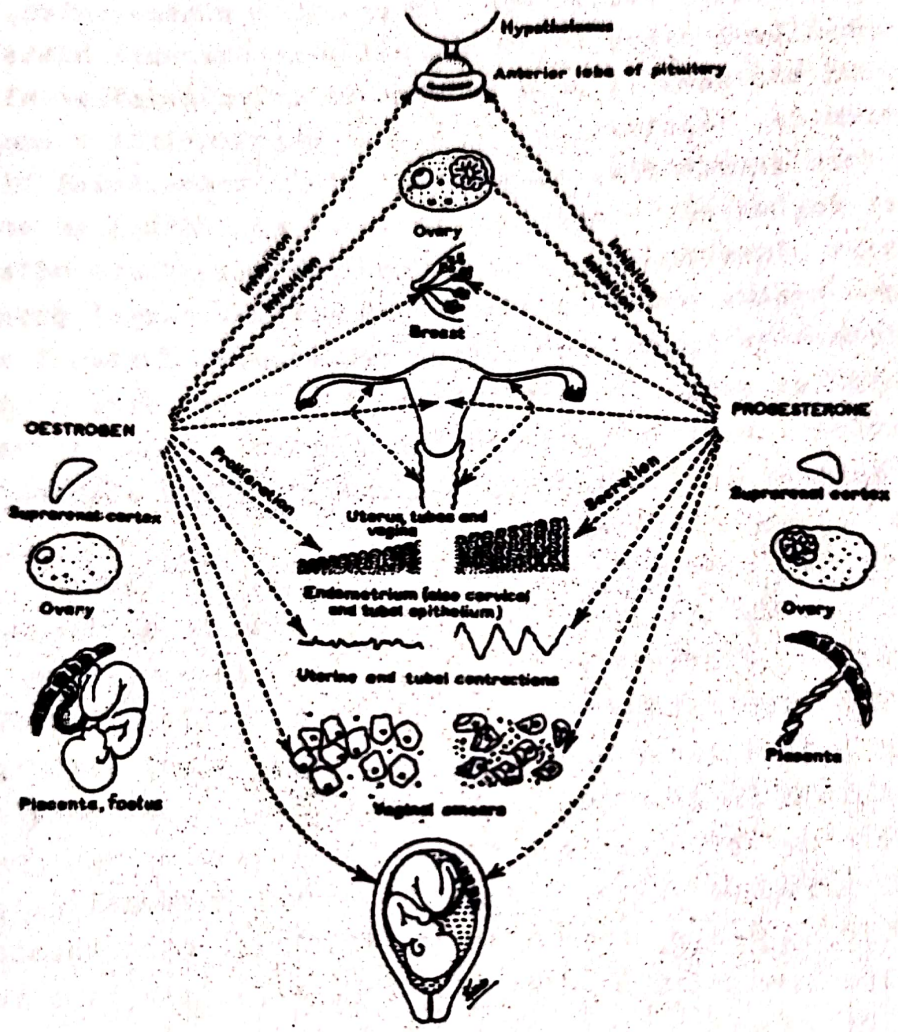

Fig.25

Ciclul genital, în ansamblu, al femeii.

Pubertatea, odată instalată, secreţiile axului endocrin hipotalamic-hipofizo-ovarian, au caracter ritmic; succesiuni de faze care alcătuiesc ciclul genital al femeii. Ciclul se manifestă biologic, prin transformări epiteliostromale, în unele teritorii ale sistemului reproductiv, denumite receptori hormonali. Unele teriţorii reacţionează manifest-receptorii hormonali primari (endometrul, vaginul) alţii mai estompat - receptorii secundari (colul uterin, glanda mamară, vezica urinară). Dintre receptori, endometrul prezintă modificări constatabile uşor, ele fiind de altfel

un criteriu biologic al funcţiei ciclice ovariene, deci hipofizare şi hipotalamice. Menstruaţia constituie un test biologic al acestei activităţi endocrine ciclice.

Desordinile endocrine ginecologice, au repercusiuni asupra psohicului feminin, cu implicaţii în viaţa familială şi cea socială.

In practica ginecologică, multe ginecopatii au ca substrat fiziopatologic, desechilibre endocrine a steroizilor sexuali, unele de sine stătătoare, altele consecutive altor ginecopatii - (inflamaţiile ovarului, ori unele tumori ovariene endocrinosecretante).

Diagnosticul acestora, se poate stabili prin două categorii de metode; clinice şi paraclinice. Metodele clinice, constau din aprecierea stării teritoriilor somatice asupra cărora acţionează hormonul respectiv. Este aşa numitul diagnostic organo-hormonal (Béclère), care apreciază următorii parametri; vîrsta şi desfăşurarea primei menstruaţii, vîrsta şi desvoltarea sistemului pilos, a sînilor, a pilozităţii puboaxilare. Metodele paraclinice constau din procedee care apreciază direct sau indirect activitatea endocrină. Metodele directe, sînt dozările hormonale ale steroizilor sexuali, mai corect ai metaboliţilor acestora ; fenolsteroizii, pentru oestrogeni, pregnandiolul pentru progesteron, 17-ketosteroizii, pentru androgeni. Metodele paraclinice indirecte, apreciază efectul în receptorii hormonali; examenul histo-hormonal endometrial, examenul cito-hormonal vaginal.

Principii terapeutice

Terapia hormonală steroidiană este de 3 tipuri; de substituţie; stimulantă; antagonistă. Hormonoterapia de substituţie, urmăreşte administrarea pe o perioadă, a hormonilor deficienţi, exemplul cel mai elocvent este acela a ciclurilor ovariene artificiale, constînd din administrarea de oestrogeni în prima parte a ciclului, oestrogeni şi progesteron în partea a doua. Hormonoterapia stimulantă, urmăreşte redeşteptarea secretorie a unei endocrine în hipofuncţie, prin administrarea în doze mici, ex. oestrogenii în doze mici au efect stimulant (feed-back pozitiv) asupra secre-

ţiei FSH antehipofizar-. Hormonoterapia inhibitorie, urmăreşte efecte frenatoare, prin feed-back negativ, ex. oestrogenii în doze mari au efect inhibitor asupra FSH hipofizar şi asupra LTH (prolactina hipofizară).

Capitolul III

A. FUNCTIUNEA GESTATIVA

A doua funcţie esenţială a sistemului reproductiv femel, gestaţiunea, este funcţia maternităţii precum menstruaţia era funcţia feminităţii. Funcţia gestativă sau de reproducere se petrece în perioada activităţii genito-sexuale a femeii ; ea implică o complexitate de fenomene adaptative din partea mamei, precum şi edificarea unor organe ce sînt destinate exclusiv gestaţiei - corpul gestativ şi placenta.

Funcţia de reproducere este condiţionată de o serie de fenomene preliminarii, gonocitogeneza normală a progenitorilor ; ea este precedată de o serie de evenimente ; concepţie, migraţie, segmentaţie, nidaţie, placentaţie, evenimente succesive care alcătuiesc progestaţia.

GAMETOGENEZA

Denumită încă genocitogeneză, este seria de transformări morfologice suferite de celulele sexuale, gametul femel (ovocitul), gametul mascul (spermatozoidul), de la stadiul lor primordial, la stadiul în care cei doi gameţi sînt apţi pentru fecundare.

Ambele procese (ovo-respectiv, spermato-geneza) se asemănă ca etape evolutive, dar ele diferă ca modalitate ; ovogeneza este mai precoce, are o perioadă de repaus (de la naştere pînă la pubertate) şi-i mai lentă decît spermatogeneza, care este continuă, persistînd şi după ieşirea din viaţa adultă.

Etapele gametogenezei sînt următoarele ; stadiul de gonie (ovogonie, spermatogonie), în care celulele sexuale, au kariotipul diploid adică 44 A. + 2 G. (care sînt XY pentru spermatogonie). Prin diviziune indirectă ecuaţională (fără înjumătăţirea numărului de

cromosomi) geniile vor trece în stadiul de celă (ovocit, spermatocit) de gradul I a cărui kariotip este tot diploid. Aceştia se divid tot prin kariokineză indirectă, de astădată cu reducerea la jumătate a numărului cromosomilor, este kariokineza reducţională sau meioza ; se vor transforma în celte de gradul II. Kariotipul celelor de gradul II, este haploid adică 22 A + 1 Gx pentru ovocitul de gradul II, 22 A + 1 G, fie x fie y pentru spermatocitul de gradul II. Fecundîndu-se cei doi gameţi cu kariotipul haploid, vor edifica un ou fecundat (ziget) care va avea kariotipul diploid; 44 A + 2G, (care vor fi XX dacă embrionul va avea sexul feminin, XY, dacă embrionul, va avea sexul masculin). Ovocitul de gr II cu cei 22 autosomi şi 1 gonoson tetdeauna X, fecundat de un spermatozoid cu cei 22 autosomi şi un gonosom X (ginospermatozoid).

Meioza-kariokineză reducţională, diferă cu cele două sexe, ca perioadă de producere ş la ovocit, ea se perfectează concomitent cu ovulaţia, (în ovarul noii născute foliculii ovarieni conţin ovocitul de gradul I în profaza meiozei); la spermatocit, spermatogeneza are loc permanent, chiar şi la vîrste înaintate (fig.26).

Etapele ovogenezei

Ovogoniile primare, se transformă în ovogonii secundare prin kariokineze ecuaţionale, cu kariotipul diploid (44 A + 2 G.xx). Ovogoniile secundare, se transformă în ovocite de gradul, tot prin kariokinaze ecuaţionale (kariotipul 44 A + 2 Gxx), este stadiul în care se găsesc în foliculii ovarului, noii născute. Odată cu instalarea pubertăţii şi a ciclurilor genitale ovariene bifazice (ovulatorii), ovocitul foliculului privilegiat ajuns în stadiul de folicul matur, îşi continuă în momentul ovulaţiei diviziunea de maturaţie (era în profaza meiozei) ajungînd în stadiul de ovocit de gradul II, cu kariotipul haploid (22 A + 1 Gx), a dpua celulă este un globul polar mic ce se va resorbi. Ovocita de gradul II, devine ulterior ovul, apt pentru fecundare.

Ovulul uman, este cea mai mare celulă a organismului, 2oo microni are un nucleu vesiculos, cromatinian, cu nucleol, ovoplasmă şi o membrană celulară, înconjurate concentric de zona pellucida şi de corona radiata a cumulusului proliger.

Etapele spermatogenezei

Spermatogoniile, au kariotipul diploid 44A + 2Gxy; prin kariokineză ecuaţională, se divid în spermatocite de gradul I, care au kariotipul tot diploid. Spermatocitele de gradul I, se divid, de astădată prin meioză reducţională, în spermatocite de gradul II, cu kariotipul 22A + 1G care este x la unii spermatociţi, y la alţii. Spermatociţii de gradul II, fie androspermatozoizi (gonosomi y), fie ginospermatozoizi (gonosomi x), se transformă în spermatide; prin kariokineze ecuaţionale, spermatidele prin procesul de spermiogeneză se vor transforma în spermatozoizi.

Spermatozoidul uman, este o celulă mică, flagelată. Extremitatea cea mai voluminoasă, capul, este ovalară, prevăzut anterior cu un acrosom-bogat în enzime - (predomină hyaluronidaza), cu care spermatozoidul digeră corona radiata, zona pellucida şi membrana ovulului într-o zonă în care va penetra în ovoplasmă. Posterior acrosomului se găseşte nucleul, care conţine suportul genetic. Urmează dispozitivul de mobilitate a spermatozoidului, compus dintr-un gît cu 2 centrioli, apoi piesa intermediară, purtătoare a aparatului mitochondrial, apoi de coada acestuia, de 45-5o microni.

PROGESTATIA

Concepţia este centopirea celor 2 gameţi (ovulul şi un spermatozoid)fiecare posesorul unui kariotip haploid(22A şi 1G).Zigotul (oul fecundat) va poseda un kariotip diploid(44A şi 2G).Cei 2G ai zigotului vor fi XX dacă ovulul a fost fecundat de un gynespermatozoid şi XY dacă a fost fecundat de un androspermatozoid. Sediul acestui proces este în 1/3 externă a trompei uterine, sediu, la care spermatozoizii ascensionează trecînd succesiv prin endocervix,cavitatea uterină, cele 2/3 interne a trompei, cam în 6o-9o minute. Ascensionarea lor ar fi favorizată iniţial de alcalinitatea mucusului cervical, ulterior de către mişcarea lor proprie, sensul deplasării lor tubare fiind cel antiperistaltic. Ovocitul, captat de pe suprafaţa ovarului de către pavilionul tubar, beneficiază alături de curentul ciililer vibratili şi de peristaltiea tubară, pentru a ajunge la sediul concepţiei. Mecanismul concepţiei este enzimatic,se pare

că hyaluronidaza spermatozoidului lizează celulele coronei radiata şi membrana pellucida şi membrana ovocitului. Prin breşa creata, un singur spermatozoid (anume capul acestuia) pătrunde în ovoplasmă, ovocitul devenit acum celulă binucleată, începe o serie de transformări a celor doi nuclei ; care îşi asociază cromosomii, realizînd un karietip diploid (44A şi 2 Gx) în eventualitatea că spermatozoidul fecundant avea 22A şi 1 Gx zigotul va forma un făt de sex feminin deci un karietipul 44 A + 2 Gxx. Dacă spermatozoidul fecundant era cu GY, produsul de concepţie va fi de tip masculin (44A şi 2 G.X.Y)(fig.26).

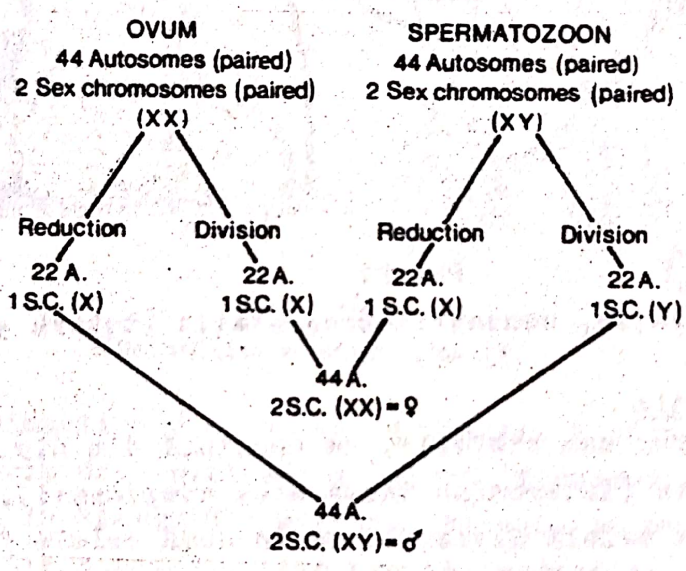

Fig.26
Reconstituirea karietipului diploid după concepţie

Migraţia

Este călătoria de 8-le zile a zigotului (ou fecundat), de-a lungul celor 2/3 a trompei, apoi în cavitatea uterină, sediul nidaţiei. Ea începe, cam la 24 ore de la concepţie. Deplasarea spre locul nidaţiei se face graţie valurilor suprafeţii ciliare a epiteliului tubar, precum şi mişcărilor peristaltice ale trompei, stimulate şi de prostaglandine, precum şi de curentul lichidian absorbit din peritoneu (fig.27).

S-au descris la nivelul joncţiunii utero-tubare ejaculări ritmice concomitente cu undele contractile miometriale (Blaudan).

Peristaltica tubară este condiţionată de influenţele stimulatorii ale estrogenilor, a prostaglandinelor F_2 alpha, în echilibru cu cele relaxante a progesteronului.

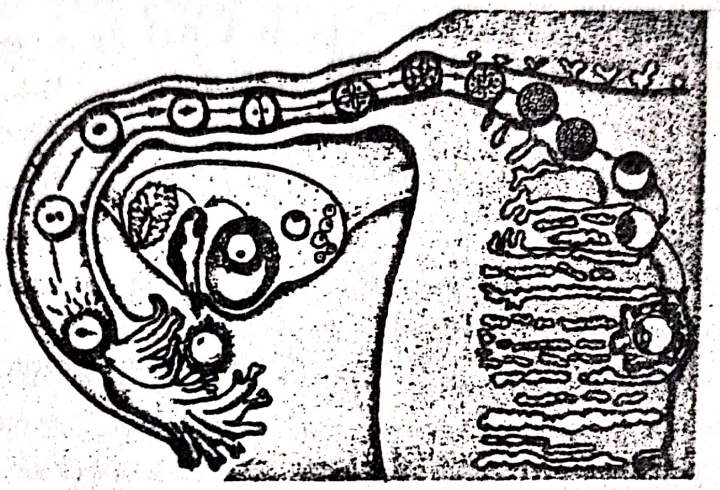

Fig.27
Ovulaţie, concepţie-progestaţie (tubară şi uterină)

Segmentaţia

Este un fenomen biologic, ce constată din diviziuni succesive holoblastice (interesînd toată masa ovoplasmei), de tipul dihotomic (fiecare celulă divizîndu-se în două celule fiice), ajungînd succesiv la 2-4-8-16 etc. celule mici, blastomere, grupate într-o formaţiune sferică muriformă-morula. Segmentaţia este un fenomen contemporan cu migraţia spre culcuşul endometrial ; se consideră că, în stadiul de 64 blastomere, zigotul a ajuns în porţiunea interstiţială a trompei uterine (fig.28). Blastomerele morulei, dotate cu proprietăţi de diferenţiere, se vor repartiza în 2 regiuni ; periferică numită trophoblast, (blastomerele vor forma placenta foetală) şi centrală (blastomerele vor edifica embrionul propriu zis), denumită nodul embrionar sau embrioblast. Blastomerele embrioblastului, secretă în curînd un lichid, care acumulîndu-se formează o cavitate ; în acest stadiu zigotul în segmentare, devine blastocist sau blastulă, iar ca timp al migraţiei sale, ajunge în cavitatea uterină, pentru nidaţie. Blastula, constituie stadiul monodermic al zigotului, cavitatea sa, viitoare cavitate amniotică, fiind căptuşită cu celule ectodermice.

Nidaţia, este găzduirea zigotului în grosimea mucoasei uterine, pregătite progestativ (în fază secretorie).

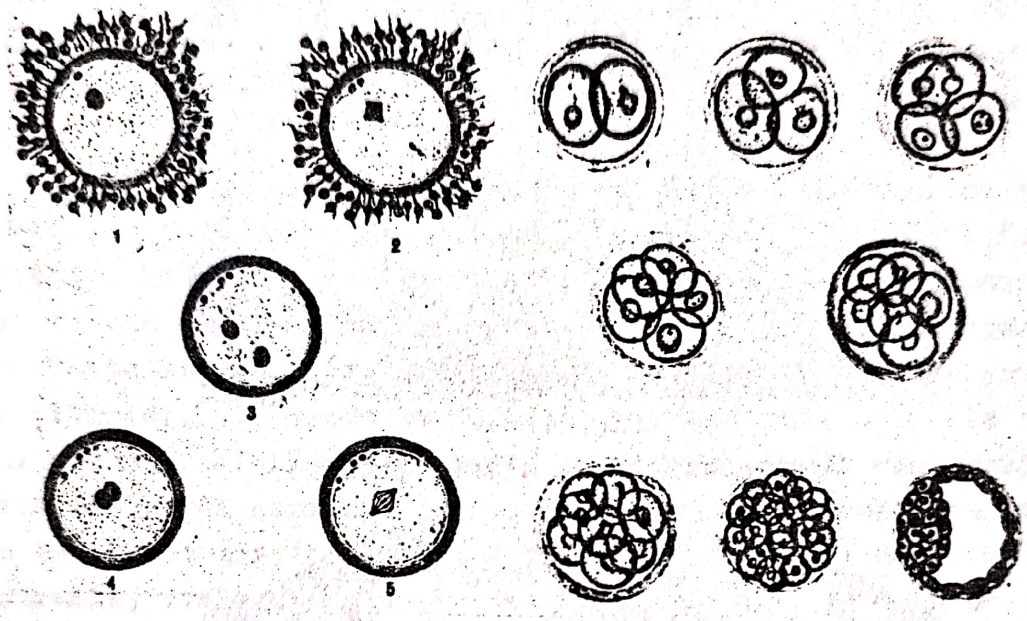

Fig. 28
Concepţie - segmentaţie

Aceste preliminarii ale funcţiei gestaţiei, alcătuiesc, progestaţia şi trec prin două perioade ; tubară (fecundaţia, migraţia, segmentaţia pînă la blastulă); uterină (nidaţia şi ovoimplantaţia).

Nidaţia zigotului este urmată imediat de ovoimplantaţie adică de încrustarea zigotului (blastulei) în grosimea păturii funcţionale a endometrului corporeal (faza secretorie)(fig.29,3o,31).

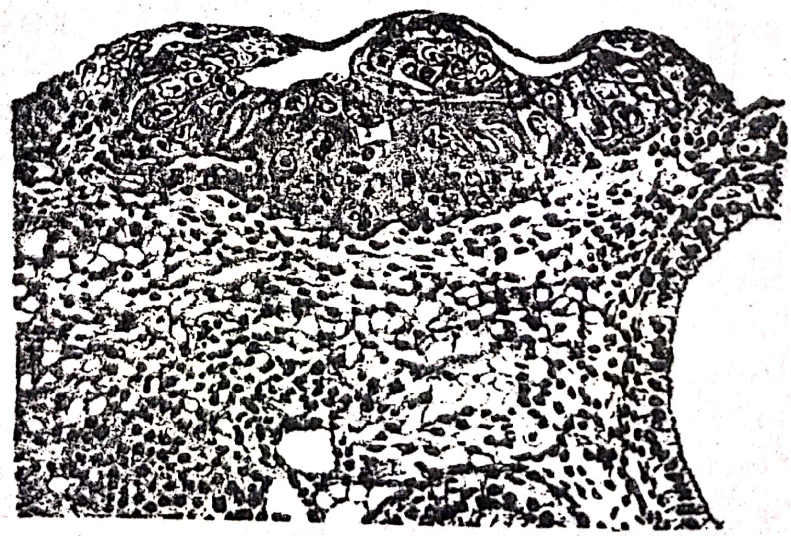

Fig.29. Ovoimplantaţia - stadiu incipient

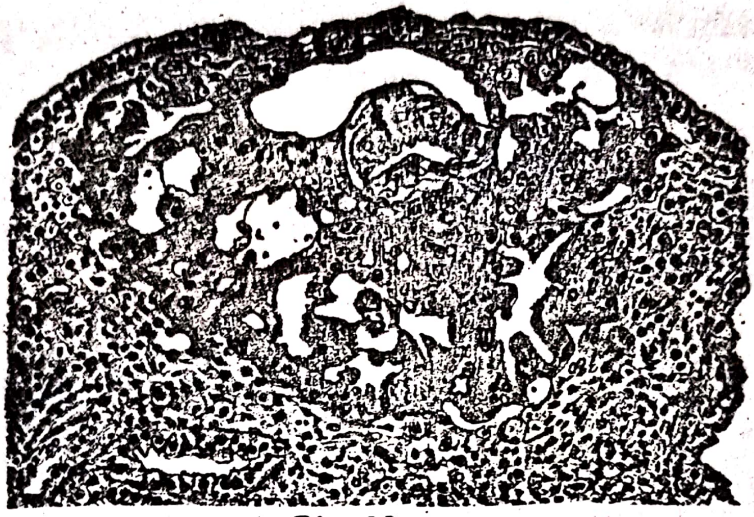

Fig.30

Oveimplantaţie - stadiu ulterior

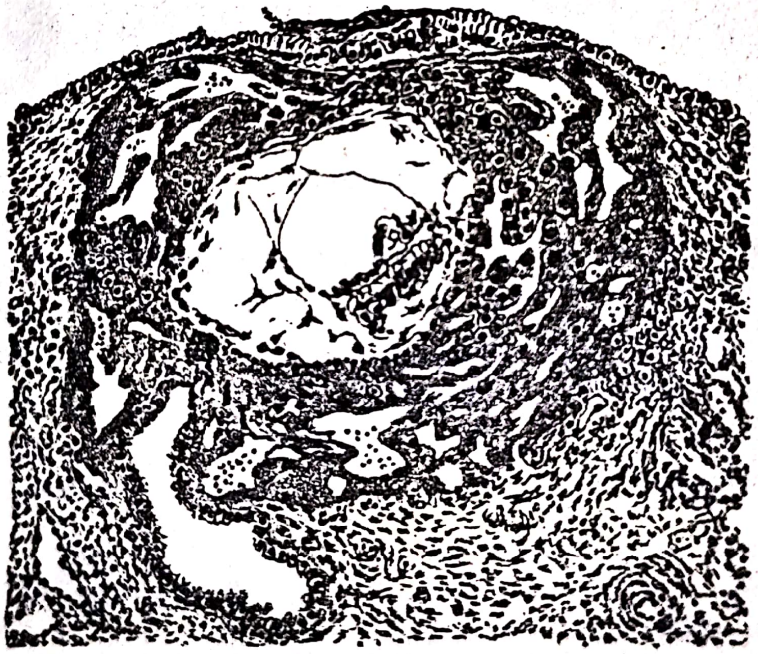

Fig.31

Oveimplantaţie - zigotul este intraendometrial.

I In acest stadiu al segmentării, zigotul, prevăzut cu un trofoblast foarte activ care secretă enzime proteolitice (choriotripsină) va liza zona compactă a endometrului, apoi pe cea spongioasă, devenind din formaţie intracavitară uterină, formaţie intraendometrială, deoarece, epiteliul de acoperiş endometrial se va reface acoperind ouă ajuns în stadiul de blastulă.

Scanned with OKEN Scanner

Nidaţia, poate fi şi ectopică ; cel mai frecvent la nivelul trompei uterine (sarcina extrauterină tubară), mai rar la nivelul suprafeţii ovarului (s.ovariană), ori a istmului uterin (sarcină cu placenta praevia) ori a endocervixului (s.cervicală). Procesul biologic imediat următor ovoimplantaţiei, este placentaţia.

Placentaţia este procesul biologic de constituire a placentei, organ tranzitoriu, dar indispensabil desfăşurării funcţiei gestative. La edificarea ei contribuie şi embrionul şi mama, de aceea vorbim de o placentă foetală şi una maternă. Contemporan ovoimplantaţiei, vilozităţile arboriforme iniţiai simple, ramificate ulterior, vor eroda în jurul lor endometrul, celulele chorionului endometrial care deveniseră celule deciduale menstruale, cu ocazia evoluţiei corpului progestativ, se transformă acum în celule deciduale gravidice. Ele sînt mai voluminoase decît cele menstruale, ovalare ori sferice, cu citoplasma îmbibată cu substanţe nutritive, în special glicogen ; ele se acumulează spre suprafaţa păturii funcţionale a endometrului, în zona compactă. Acestor celule, îşi datorează mucoasa uterină, denumirea de deciduă sau caducă (deoarece ea cade (se elimină) după terminarea ciclului său funcţional, fie menstrual, fie gestativ. Topografic, distingem 3 decidui ; 1-decidua interuteroplacentară, denumită încă serotină, sau decidua bazalis, care va forma placenta maternă ; 2-decidua reflectată sau capsularis, este endometrul ce se va reepitelializa după ovoimplantare, acoperind zigotul, venind în raport intim cu chorionul laeve (neted) al acestuia; 3-decidua corporeală corespunde endometrului corpului uterin, vecina cu cel în care a avut loc ovoimplantaţia (fig.32). Vilozităţile trofoblastului, iniţial avasculare, se transformă contemporan cu progresul segmentării, în vilozităţi choriale, prevăzute cu un ax conjunctivo-vascular. Din momentul ovoimplantării, vilozităţile choriale aparţinînd polului cu care oul se va fixa în endometru, corespunzînd deciduiei bazale (serotina), vor creşte exuberant (chorion frondosum), restul vilozităţilor de pe înconjurul oului, (cele vecine cu decidua capsularis,) vor rămîne mici, scurte, atrofice (chorion laeve). Ovoimplantaţia este urmată de placentaţie, adică procesul biologic de constituire a placentei cu cele două participări ; foetală şi maternă

Participarea fetală este a chorionului frondosum care împreună cu amniosul de la acest nivel vor forma placenta fetală. Participarea maternă aparţine deciduiei bazalis zonele compactă şi

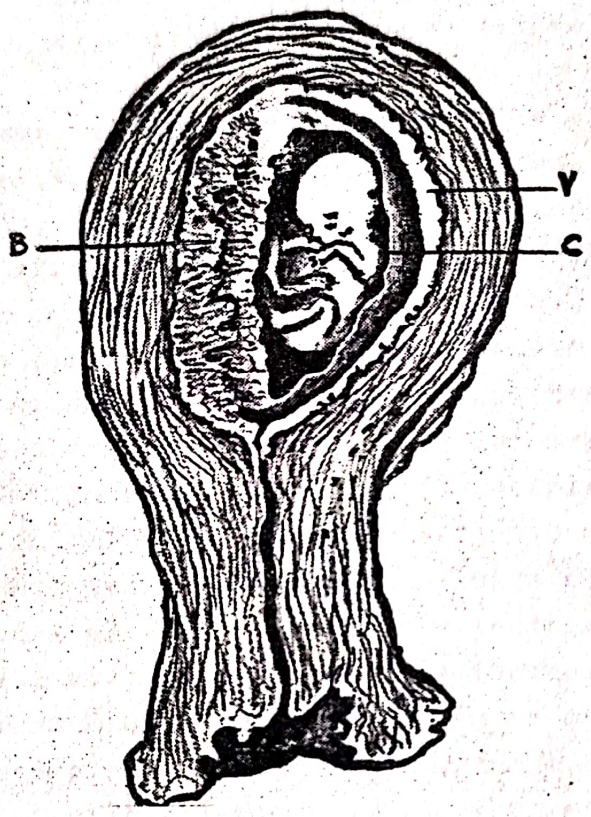

Fig. 32

Decidua ; B (basalis) C (capsularis) V (verad)

spongioasă, cu spaţiul intervilos ocupat de sîngele matern rezultat din efracţia vaselor zonei spongioase a endometrului din momentul ovoimplantaţiei.

GESTATIA PROPRIU ZISA

Succinte noţiuni de embriogeneză umană

Zigotul uman, cu oligolecit (material nutritiv foarte redus) faţă de telolecitele păsărilor care au vitallus extrem de abundent, (pentru a-i asigura nutriţia) îşi începe embriogeneza din momentul fecundaţiei, efind prin segmentările consecutive realizează următoarele complexe celulare ; morula, blastula, gastrula. Morula, formaţiune sferică, plină multicelulară, cu blastomerele diferen-

ţiate morfofuncţional în periferice (trofoblastul); centrale (embrioblastul), trece în stadiul ulterior - blastula, odată cu apariţia cavităţii blastocitice ocupată de un lichid secretat de celulele embrioblastului. Aceste celule limitrofe vor deveni celule endodermice - constituie faza monodermică (o singură foiţă embrionară) a embriogenezei, fază care se petrece concomitent cu migraţia. Urmează apoi diferenţierea în cadrul embrioblastului a unei noi cavităţi acoperite de blastomere care vor deveni celule ectodermice, cavitatea amniotică, este faza didermică (cu 2 foiţe embrionare) ; endo şi ectoderm), este stadiul de gastrulă. Spaţiul dintre cele două vezicule (vitelină şi amniotică)(fig.33) precum

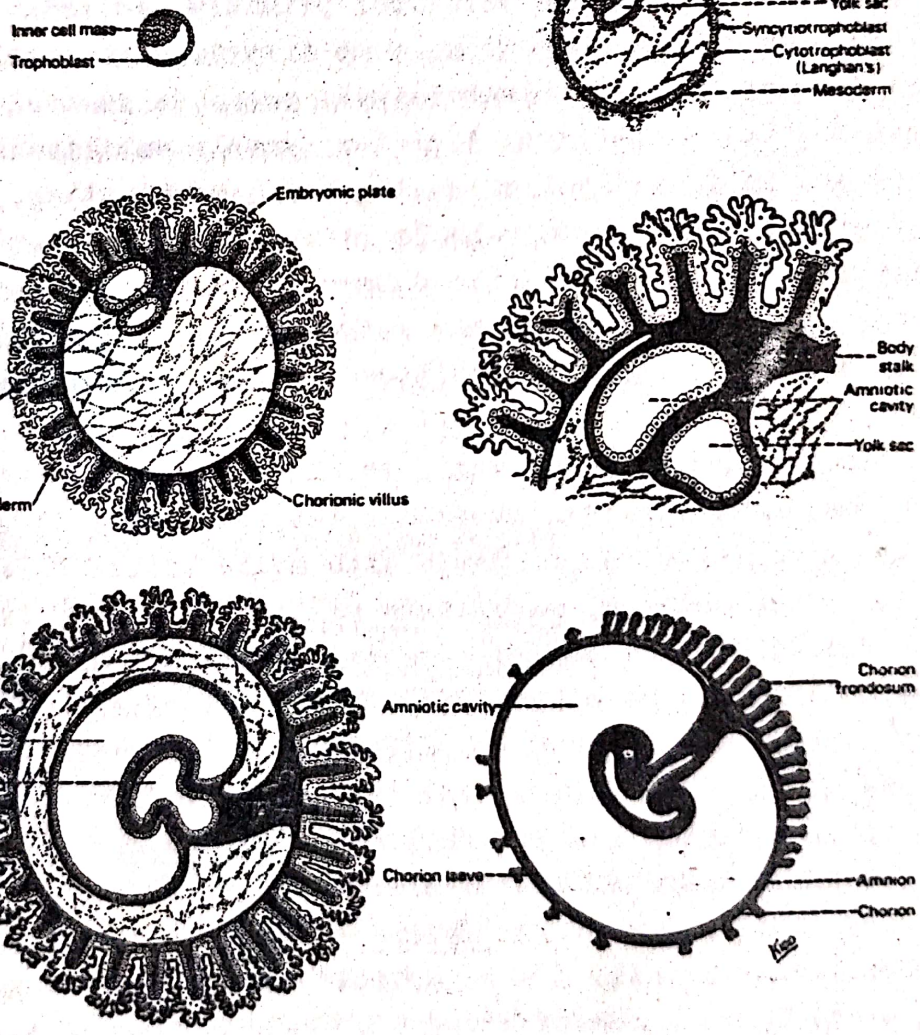

Embriogeneză umană - stadii precoce

şi din jurul lor este acoperit de un ţesut conjunctiv embrionar

mezenchimates. Vezicula vitelină, organ tranzitoriu,va evolua puţin , cea amniotică în schimb, va evolua într-o cavitate, ce va proteja embrionul în dezvoltare pînă la termenul sarcinii, cavitatea amniotică, ocupată cu lichidul amniotic (fig.33). In zona vecină a celor 2 vezicule ecto şi endodermică, în care se va interpune şi mezenchimul, se va edifica un complex celular discoidal - discul embrionar, schiţa viitorului embrion, discul reprezentînd stadiul embriogenetic tridermic (ecto-mezo şi endodermic). De pe faţa internă a discului embrionar, cea corespunzătoare, veziculii ombilicale ce nu se mai dezvoltă, devenită faţă concavă din cauza extensiei cavităţii amniotice, dezvoltată şi extinsă, va pleca un pedicul de legătură cu trofoblastul vecin, denumit pedicul ventral. El poate fi considerat un cordon ombilical primitiv, deoarece, în interiorul acestuia apar două formaţiuni ; un diverticul al veziculii ombilicale denumit bezicula alantoidiană, organ de asemeni tranzitoriu, evoluînd între săptămîna 3 şi 6-a; vasele ombilicale, care se capilarizează în interiorul vilozităţilor trofoblastice, ale placentei foetale, transformîndu-le în vilozităţi choriale (fig.33). Este schiţa circulaţiei foetoplacentare. Premergător acestei amenajări, circulaţia embrionului, era asigurată de un dispozitiv vascular din peretele veziculii ombilicale - este circulaţia omphalomezenterică.

Astfel schiţat, oul uman, ca orice ou, este constituit dintr-un conţinut, lichidul amniotic, embrionul apoi fătul; anexele foetale şi dintr-o coajă. Coaja este moale (fiind formată din 3 învelişuri concentrice), membranele oului ; 2 provin de la zigot, viitorul făt, deci sînt membrane foetale (amniosul şi chorionul), şi una provine de la mama (decidua). De la interiorul oului spre exterior, aceste membrane sînt următoarele ; amniosul, provenit din ectodermul blastocistului, care crescînd, va incorpora în cavitatea sa lichidiană, discul embrionar ; chorionul este provenit din trophoblastul morulei apoi a blastulei, care s-a transformat ulterior în chorionul ovular; decidua - mucoasa uterină care după nidaţie şi ovoimplantaţie s-a repartizat în 3 regiuni ; decidua bazalis ce va forma placenta maternă ; decidua capsularis ce va înveli oul ajuns în stadiul de formaţie endometrială ; decidua corporealis, restul endometrului uterin.

Conţinutul oului, este format din lichidul amniotic, embrionul, apoi fătul. Prin cordonul ombilical, ce înlocuieşte fostul pedicul de legătură a discului embrionar cu vezicula vitelină, embrionul vine în contact cu polul oului prin care s-a făcut ovoimplantaţia şi ulterior se va edifica placentaţia. In procesul placentaţiei, cele două epitelii cel foetal (trofoblastul, ulterior chorionul) şi cel matern (endometrul secretor), se confruntă; cel de al doilea cedează lizîndu-se sub efectul chorio-tripsinei chorionul embrionului efracţionîndu-şi vasele funcţionale. Se va crea astfel un spaţiu sanguin ocupat de lacurile circulaţiei materne uteroplacentare, în care se va scălda epiteliul agresiv chorionic al embrionului şi de unde îşi va asigura nutriţia şi dezvoltarea.

Ajuns în stadiul tridermic, discul embrionar îşi începe formarea sistemelor derivate din aceste foiţe embrionare după cum urmează ; foiţa ectodermică va forma sistemul nervos central şi periferic, pielea şi fanerele, medulosuprarenala, esofagul,vaginul inferior; foiţa endodermică va forma tubul digestiv cu glandele anexe intraparietale cît şi ficatul, pancreasul, salivarele superioare, sistemul respirator ; foiţa mezodermică, va forma ; sistemele osos, cartilaginos, musculos, cordul şi vasele, peritoneul, sistemul urinar, seroasele mari (peritoneu, pericard, pleură), sistemul reproductiv.

Embriogeneza circulaţiei embrio-foetale

Nutriţia embrionului în primele zile, este asigurată prin simpla îmbibiţie cu serozităţile nutritive de pe suprafaţa epiteliului tubar, este faza histotrofă a nutriţiei. Odată cu ovoimplantaţia începe şi procesul placentaţiei, care, la mamiferele primate (Maccacus), inclusiv omul, este de tipul placentaţiei hemochoriale, adică, vilozităţile placentei foetale vin în contact cu însăşi sîngele matern. Astfel,nutriţia embrionului intră în faza hemotrofă. Ca atari,, 2 circulaţii distincte (maternoplacentară şi foetoplacentară) se întîlnesc la nivelul placentei, fiind în contiguitate, şi sporadic şi doar accidental, în continuitate (efracţiuni ale vilozităţilor choriale).

Embriogeneza circulaţiei sistemice a embrionului are două etape : 1-circulaţia omphalo-mezenterică, 2-circulaţia foetoplacen-

tară. Circulaţia omphalo-mezenterică, etapă de provizorat, este edificată, la embrion de către un cord tubular, arcuri aortice, vase omphalomezenterice (2 artere, 2 vene), găsduite în pedicului de legătură cu vezicula ombilicală (vitelină). Circulaţia foeto-placentară este definitivă în privinţa sectorului ei foetal şi durabilă cît durează sarcina, în sectorul ei placentar şi funicular (ombilical). Circulaţia sistemică foetoplacentară este asigurată pe plan central de către cordul foetal, cu gaura Botal interauriculară, iar periferic prin aorta şi artera pulmonară, comunicînd între ele prin canalul arterial. Prin aceste particularităţi hemodinamice, se produc două scurtcircuitări, prin care sîngele din marea circulaţie va absorbi şi pe cel din mica circulaţie întrucît nu-i este necesar acesteia, în perioada embrionară. Pe traiectul circulaţiei sistemice mari, apare un nou circuit (foeto-placentar) care durează cît durează şi sarcina. Această circulaţie foetoplacentară este alcătuită din următoarele ; în sectorul arterial, cele două artere ombilicale provenite dim iliacele interne, găsduite în interiorul cordonului ombilical, pînă la extreminatea lui placentară, de unde pătrund sub formă de arteriole vilozitare, apoi se capilarizează în axul vilozitar fiind urmate de venule, colectate în vena ombilicală, ce călătoreşte tot în mezenchimul cordonului ombilical, fiind înconjurată de arterele ombilicale cu traiectul lor spiralat. Ajunsă la extremitatea foetală a cordonului, vena ombilicală, odată pătrunsă în abdomenul fătului, îşi bifurcă circuitul său ; un ram ajunge în vena portă, străbate ficatul, apoi prin venele suprahepatice ajunge în cava inferioară ; al doilea numit canalul venos Arantius trece direct în cava inferioară. Din cava inferioară, sîngele oxigenat la nivelul placentei, ajunge în auriculul drept de unde o parte trece direct în cel stîng prin gaura Botal, de acolo în ventriculul stîng, apoi în aortă urmîndu-şi drumul în circulaţia sistemică arterială (fig.34). Sîngele trecut în ventriculul drept apoi în artera pulmonară, nu trece în întregime tot în mica circulaţie, deoarece nu-i nevoie, ca atare, el trece prin canalul arterial tot în aortă, fiind redat tot circulaţiei mari a fătului.

Morfologia zigotului uman în cursul sarcinii

Zigotul uman este alcătuit din embrion şi anexele embrio-

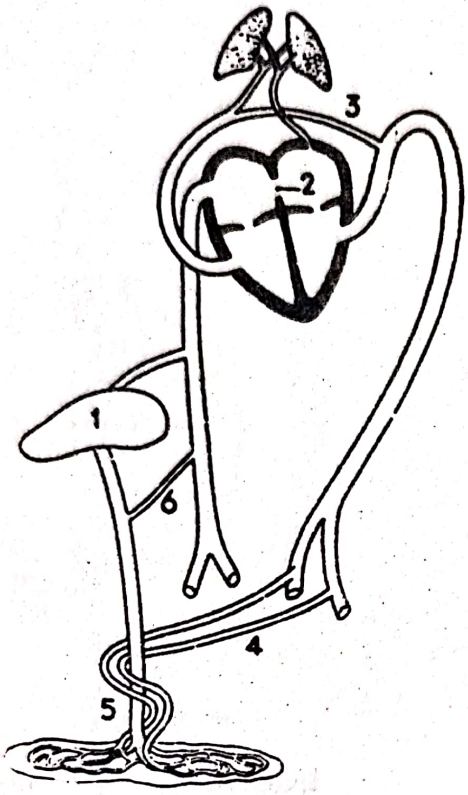

Fig. 34
Circulaţia foeto-placentară

1- ficatul
2- orificiul Botal
3- canal arterial
4- artere ombilicale
5- vena ombilicală
6- canal Arantius

nare în primele 2e săptămîni ale sarcinii şi de făt şi anexele foetale, în următoarele 2e.

La 8 săptămîni de sarcină, zigotul conţine un embrion de 4 cm, cu extremitatea cefalică prevăzută cu vezicule optice, gură primitivă, mugurii membrelor superioare şi inferioare, schiţa genitalelor externe (fig.35). Anexele embrionare sînt şi vezicula ombilicală (vitelină), alantoida, cordonul ombilical, amniosul şi cavitatea amniotică (fig.35).

La 12 săptămîni, zigotul conţine embrionul cu înfăţişare umană, sexul evident, ficatul mare, anexele embrionare complet configurate.

La 2e săptămîni, embrionul are lungime 25 cm, greutate 5oo g, tegumente, unghii, păr ; el înoată în lichidul amniotic.

Oul uman la termenul sarcinii (38-4o săptămîni). Ca orice ou, are o coajă moale alcătuită din membrane şi un conţinut lichidian (lichidul amniotic şi fătul la termen-matur), sau dismatur (small for gestational age).

Membranele oului uman

Sînt înveliguri concentrice, de provenienţă dublă, foetală (amniosul şi chorionul); maternă (decidua sau caduca).

Fig.35

Zigotul de 8 săptămîni

Fig.36

Embrionul la 5 săptămîni

Amniosul, reprezintă dezvoltarea în suprafaţă a veziculei amniotice apărută în stadiul de blastulă. El înveleşte coaja oului, pe dinăuntru, deci toată suprafaţa endouterină a ovoidului gravidic, faţa foetală a placentei şi periferia cordonului ombilical pînă la inserţia lui abdominală. Alcătuit după datele clasice dintr-un epiteliu amniotic, cubic sau turtit, unistratificat, un chorion lax, îi permite desprinderea lui uşoară de pe chorionul subjacent (membrana chorială). Celulele epiteliului amniotic au atributele morfologice ale rolului biologic al membranei amniotice ; secreţie, activitate metabolică, schimburi permanente mamă-făt ; toate sprijinind rolul epiteliului amniotic în formarea, mişcarea şi evoluţia lichidului amniotic (fig.37).

Date recente subliniază asupra complexităţii structurale a membranei amniotice. Se descriu 5 straturi (Hamom) în care elementele celulare amniotice au o structură similară tubului contort proximal. S-a constatat că activitatea carboanhidrazei este similară celei din tubii renali (Armstrong).

Chorionul, membrană exterioară amniosului şi interioară

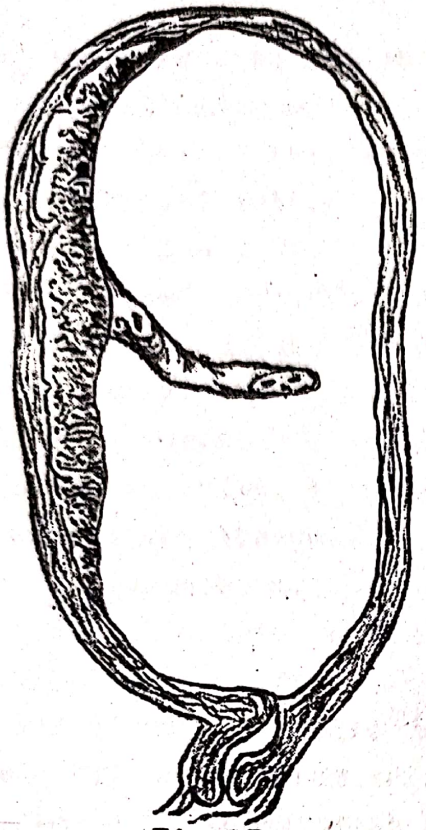

Fig.37
Secţiune prin uterul gravid în trim.III.

Fig.38
Zigotul chorian frondosum şi laeve.

caducei, se schiţează din stadiul de morulă, anume, din blastomerele periferice care înconjoară nodulul embrionar, din trofoblast. Trofoblastul emite curînd vilozităţi, la început epiteliale pline, ulterior axate de un schelet conjunctiv vascular, devenite vilozităţi choriale. In polul cu care oul va forma placenta foetală, vilozităţile choriale se hipertrofiază - chorion frondosum; pe restul suprafeţii oului (fig.38) vilozităţile choriale rămîn mici, egale ca dimensiuni - chorion laeve - cu vilozităţi nefuncţionale. Paralel cu creşterea volumetrică a oului, chorionul acoperit iniţial de decidua capsularis, sau reflectată, va ajunge să ocupe cavitatea uterină în întregime (decidua capsularis se va lipi de cea corporealis)(fig.40).

Date recente atribuie chorionului ovular un rol metabolic în sinteza proteică precum şi cea steroidiană.

Decidua sau caduca, membrană exterioară, şi ultima, a coajei oului uman, apare după nidaţia acestuia şi cuprinde 3 teritorii : decidua bazalis (serotina), va forma placenta maternă; decidua capsularis (reflectată), ce este vecina chorionului laeve,

învelind suprafaţa oului exceptînd teritoriul de implantare în endometru, decidua vera, sau corporealis, corespunde întregii cavităţi uterine (fig.39). Concomitent cu creşterea volumetrică a oului, cele două decidui (capsulară şi vera), se lipesc, oul ocupînd toată cavitatea uterină. Decidua este alcătuită din mucoasa uterină în faza secretorie (pregestativă), care ulterior oveimplantaţiei se va dezvolta în plus ;celulele deciduale ale zonei compacta vor creşte mai mult ca în faza secretorie, se vor încărca cu substanţe glicoproteice (fig.40), formînd masive epitelioide, sînt celule ale deciduiei graviditatis; mucoasa uterină din dreptul chorionului frondosum al oului, se va dezvolta în vederea constituirii placentei materne.

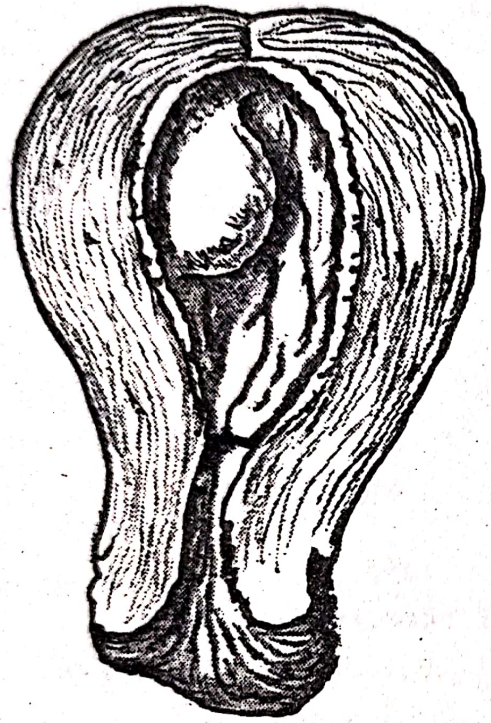

Fig.39
Decidua : capsularis, corporealis.

La polul de implantare a oului, membrana chorială a acestuia împreună cu mucoasa uterină adjacentă, vor edifica organul esenţial al funcţiei gestative a femeii-placenta. Date recente atribuie deciduiei o funcţie glicopexică precum şi una secretorie (eliberare de prolactină).

Placenta umană

Embriogenetic, placenta are origine dublă : ovulară şi maternă. Cea ovulară îşi are obîrşia în trofoblastul din jurul nodulului embrionar al morulei. Vilozităţile trofoblastului, formaţiuni epiteliale pline (fără ax conjunctivo-vascular), devin odată cu instalarea circulaţiei omphalomezenterice, vilozităţi choriale, axate de un schelet conjunctivo-vascular. Pe oul în segmentaţie (blastula, gastrula) şi ajuns la oveimplantaţie, vilozităţile corespunzînd polului de implantare se dezvoltă exuberant (chorion frondosum) şi împreună cu amniosul vecin vor edifica placenta fetală.

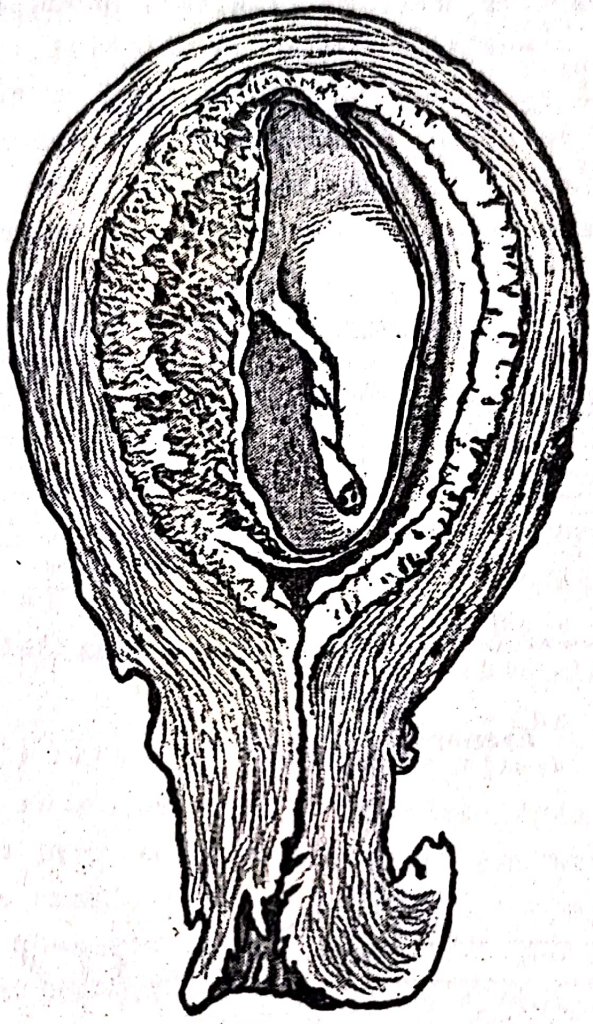

Fig.40

Decidua - corporealis, capsularis, bazalis chorion frondosum

Endometrul adjacent, va edifica placenta maternă.

De formă discoidală, placenta umană este alcătuită, dinspre interior spre exterior, de următoarele planuri adjacente ; 1-placa amniocherială ; 2-vilozităţile ; 3-lacurile sanguine; 4-septurile intercotiledonare; 5-placa bazală (fig.41).

Vilozităţile placentare, arboriforme organizate în trunchiuri viloase principale, ce pornesc din placa chorială, sînt urmate după un traiect scurt, de trunchiuri vilozitare secundare, de asemeni scurte, paralele cu placa chorială (Wilkin), apoi de trunchiuri terţiare, dispuse în gherghef (tambur). Aceste ramificaţii ajunse la nivelul plăcii bazale, se întorc d 180 grade, ramificîndu-se într-o plasă de vilozităţi anastomotice terminale, care înca-

tă în sîngele lacunilor sanguine (fig.42). Denumirea veche de cotiledon placentar - acela de buchet de vilozităţi nu pare adecvat (Fox). Cotiledonul placentar corespunde ariilor vilozitare cuprinse într-un spaţiu delimitat de septurile intercotiledonare, vilozităţi cari nu aparţin totdeauna unui singur trunchi primar. Un trunchi primar poate forma mai multe sisteme tambur, numărul aces-

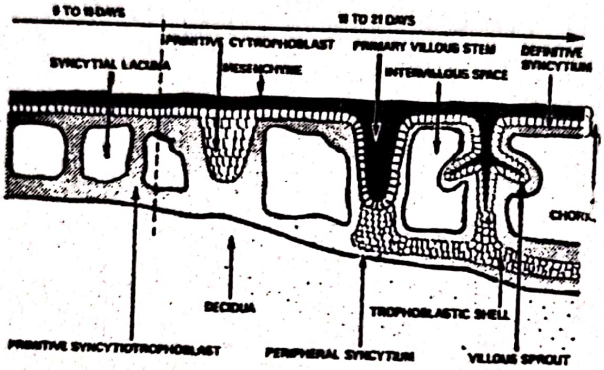

Fig.41
Formarea placentei

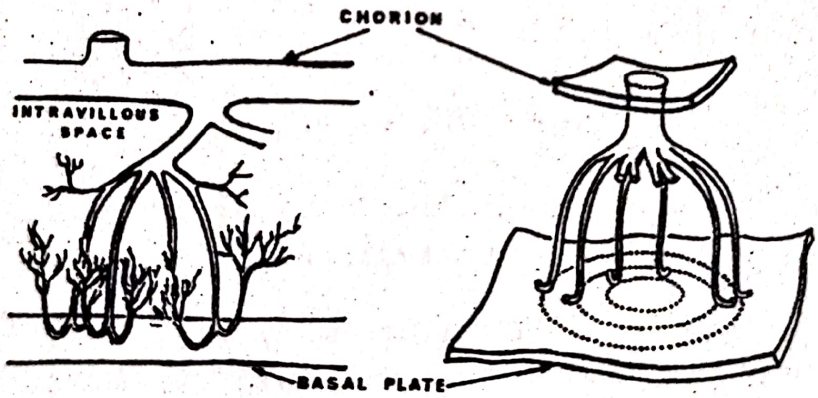

Fig.42
Structura cotiledonului placentar

tora poate varia ; ele-s mai multe înspre centrul placentei şi mai reduse spre periferia ei (1-2 faţă de 5).

Septurile intercotiledonare, plecate din serotină (decidua bazalis), realizează un sistem de loje ocupate de sîngele matern, venit aici prin arterielele funcţionale mioendometriale, deschise la suprafaţa septurilor şi alimentînd în permanenţă lacunile sanguine cu sînge oxigenat. Septurile intercotiledonare, nu ating

placa amniochorială, ca atari cavităţile determinate de ele sînt intercomunicante (fig.43). La periferia placentei, cavitatea intercotiledonară este închisă prin alipirea deciduiei bazalis cu chorionul,, formînd un inel obstructiv, în grosimea căruia se află uneori un sinus venos circular, sinusul marginal al placentei. Astfel, sîngele celor 2 circulaţii, foetoplacentară şi materno-placentară nu vin în contact direct, ele-s separate de suprafaţa vilozităţilor placentei foetale. Este tipul de placentă hemochorială, în care chorionul ovular (vilozitar) este scăldat de sîngele matern al lacurilor spaţiului intervilos, permanent primenit, adus aici prin arteriolele deschise ale septurilor. Sîngele este preluat de venulele din septuri. In cursul ontogenezei, placenta umană, trece consecutiv prin 4 tipuri de placentaţie şi anume ; placenta epiteliochorială (chorionul foetal se lipseşte de epiteliul uterin) ; placenta sindesmochorială (chorionul foetal pătrunde în conjunctivul mucoasei uterine), placenta endoteliochorială (chorionul foetal pătrunde pînă la capilarele mucoasei uterine fără a le rupe), placenta hemochorială (chorionul foetal îşi scaldă vilozităţile în sîngele uterin).

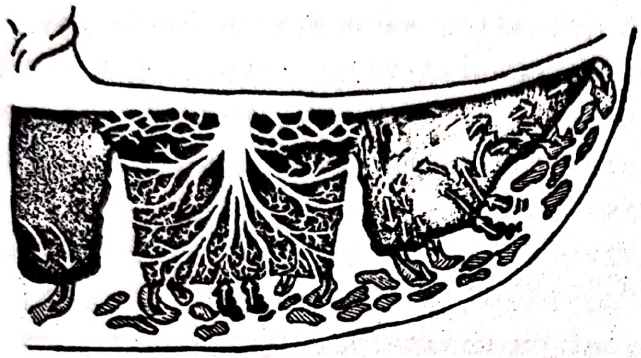

Fig. 43
Circulaţia sîngelui matern în placentă

Morfologia microscopică a vilozităţilor

Un ax conjunctivo-vascular prevăzut cu filete nervoase doar în pereţii vaselor, ax ce conţine reţeaua capilară (microcirculaţia-circulaţiei foetoplacentare), este învelit la periferia de către epiteliul vilozitar.

Epiteliul vilozitar, variază în raport cu vîrsta placentei.

Epiteliul vilozitar este în toată plinătatea sa morfofiziologic la placenta tînără (primul trimestru al sarcinii), şi involuiază pe măsura îmbătrînirii acesteia. Epiteliul vilozitar este bistratificat la începutul sarcinii, un strat epitelial intern,de-

numit citotrofoblast, pentru că este alcătuit din celule unice cubice sau poliedrice, bine delimitate, denumit stratul lui Lamghans, cu atribute morfologice atestînd o activitate secretorie prodigioasă ; un strat epitelial extern-sinciţiotrofoblast (citoplasma fără membrane celulare, prevăzută cu muguri sinciţiali). Pe măsura îmbătrînirii placentei, epiteliul vilozitar se subţiază rămîn doar la stratul sinciţial, pe alocuri mai persistînd şi citotrophoblastul pînă la termenul sarcinii. Aceste transformări regresive sînt explicate de preluarea funcţiilor secretorii şi metabolice a placentei tinere, de către organele fătului.

Fiziologia placentei

Organ tranzitoriu, edificat cu ocazia desfăşurării funcţiei gestative, placenta este organul indispansabil dezvoltării produsului de concepţie. Ea se substituie tuturor funcţiilor importante, vitale, ale embrionului apoi a fătului. Aceste funcţii desfăşurate în toată plinătatea lor în perioada consolidării morfofuncţionale a produsului de concepţie, se estompează progresiv cu edificarea celor foetale.

Funcţiile placentei sînt complexe ; ele se referă la rolul de substituient al placentei la funcţiile fătului, precum şi la funcţiile sale ca organ biologic interpus între cele două circulaţii (maternă şi foetală). Dim prima categorie fac parte funcţiile de nutriţie şi cea de glandă endocrină. Din a doua, funcţia de barieră a placentei.

Funcţiile de nutriţie, cuprind pe cea digestivă, respiratorie, circulatorie, excretorie.

Funcţia digestivă, constă în asigurarea permanentă a embrionului apoi a fătului, cu substanţe nutritive, fie permiţîndu-le trecerea în circulaţia foetală, (cele pentru care placenta este permeabilă), fie depozitîndu-le şi resintetizîndu-le în epiteliul vilozitar şi apoi oferindu-le circulaţiei foetoplacentare. Unele principii nutritive trec prin simpla difusiune din circulaţia maternoplacentară în cea foetoplacentară ; apa, vitaminele, sodiul, potasiul, clorul. Placenta are însă şi facultatea de a sintetiza vitaminele A.C.D. şi E., din provitamine. Alte principii nutritive trec parţial ; proteinele cu molecula mică, restul sînt hidrolizate

în acizi aminaţi şi absorbite (similar absorbţiei intestinale), în epiteliu, unde sînt apoi resintetizaţi în proteine foetale, pînă cînd ficatul acestuia îşi începe funcţiile metabolice. De la această perioadă, acizii aminaţi trec ca atari urmînd a fi resintetizaţi de ficatul foetal în proteine proprii fătului.

Glucidele trec bariera placentară numai sub formă de glucoză - forma circulatorie a lor - sinciţiul vilozitar le depozitează sub formă de glicogen - glicopexie - ; din luna a 5-a a sarcinii ficatul foetal preia aceste funcţii.

Lipidele, nu trec bariera placentară ca atari, decît foarte puţine. Fătul îşi asigură provizia necesară tot cu ajutorul placentei, care scindează lipidele în acizi graşi prin o lipază placentară, sau o fosfatază. Dar placenta mai poate procura fătului lipide, din proteine ori glucide.

Funcţia respiratorie

Este de fapt funcţia de oxigenare (hematoză), a sîngelui foetal. Necesitatea de hematoză a fătului este redusă - el vieţuieşte într-o hipoxie fiziologică - explicabilă, deoarece, în organismul său, oxidările sînt reduse, mediul său aquatic cu temperatura constantă nu-i determină pierderea apei nici a căldurii. Schimburile gazoase, mamă-făt, se fac similar celor de la suprafaţă alveolară a pulmonului în viaţă extrauterină. Trecerea O_2 de la mamă la făt şi a CO_2 de la făt la mamă, se face prin difuziunea transmembrană epitelială vilozitară şi endoteliul capilarelor vilozitare (fig.44). Oxigenarea sîngelui foetal se mai face şi prin solvarea O_2 în plasmă precum şi prin fixarea lui pe hemoglobină foetală (hematiile foetale fixează mai uşor hemoglobina decît cele ale adultului).

Funcţia circulatorie

Placenta umană, este sediul întîlnirii a două circulaţii; materno-placentară şi foeto-placentară prima deschisă, secunda închisă.

Circulaţia materno-placentară, este un circuit derivat al marei circulaţii sistemice a mamei ; este constituită, pe plan arterial de către arterele funcţionale ale endometrului - arterele spiralate, care trimit terminale ce se deschid pe feţele septurilor

intercotiledonare, vărsîndu-şi sîngele exigenat în lacurile sanguine (fig.45). Datele recente descriu formarea unor curenţi sanguini de formă conică în aceste lacuri sanguine, determinînd o primenire continuă a sîngelui conţinut (fig.46). In lacurile sanguine,se poate

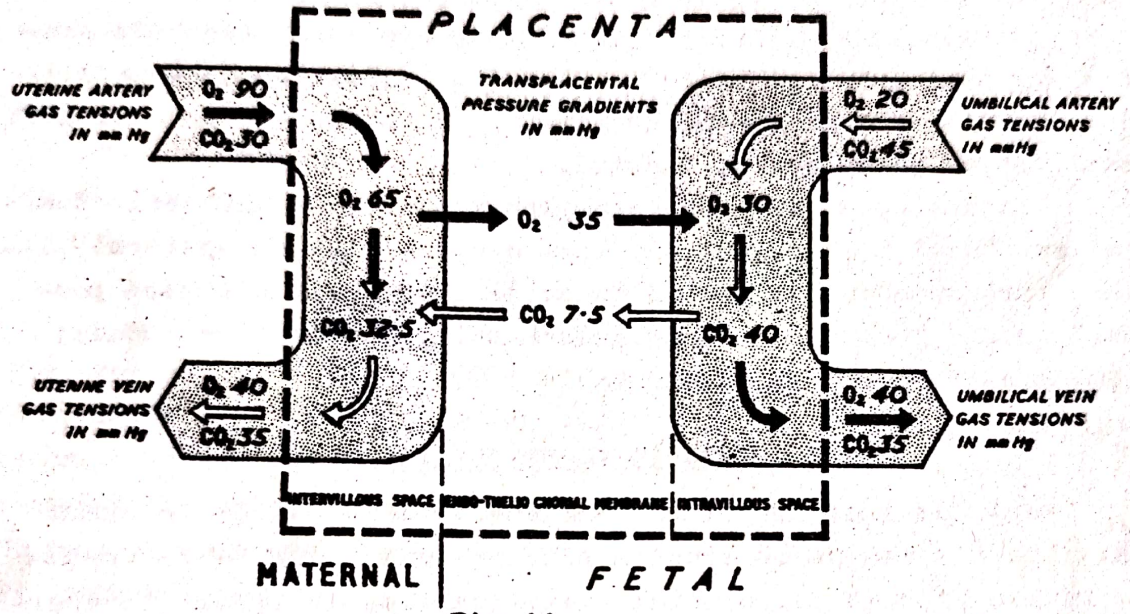

Fig.44

Schimburi gazoase transplacentare

acumula pînă la 250 ml sînge, iar prin primenirile succesive se poate iriga pînă la 500 ml/minut. Ramsay, compara intrarea sîngelui în spaţiul intervilos cu "apa unui pîrîu curgător ce pătrunde într-o mlaştină cu trestii, producînd un curent conic continuu, lipsit de viteză şi pulsaţia unui jet". Din lacurile sanguine,sîngele este preluat de gurile venoase de la nivelul septurilor şi ale plăcii bazale ale deciduei, şi drenat prin venele miometriale în ramificaţiile venei uterine ori tubeovariene, ajung în vena hipogastrică, apoi în cava inferioară. Hemodinamica circulaţiei materno-placentare este sub dependenţa pompei cardiace materne, la care, ca rezistenţă periferică, se interpune circulaţia intramiometrială (sinusurile), tonusul miometrial şi spaţiul intervilos placentar (veritabil) anevrism arterio-venos).

Circulaţia feto-placentară, de la nivelul placentei

Cele două artere ombilicale, se spiralează în jurul venei omonime în traiectul lor intrafunicular (cordonul ombilical), îşi

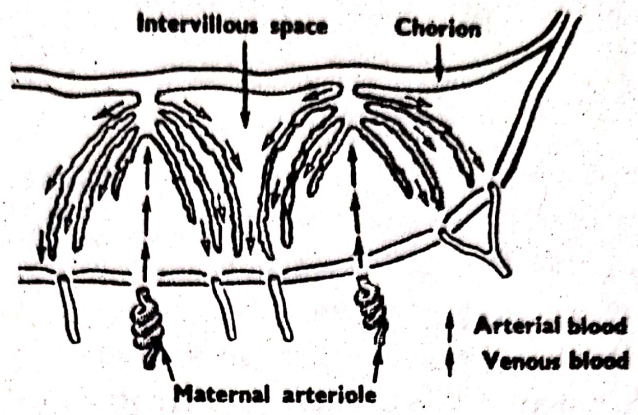

Fig.45

Circulaţia materno-placentară

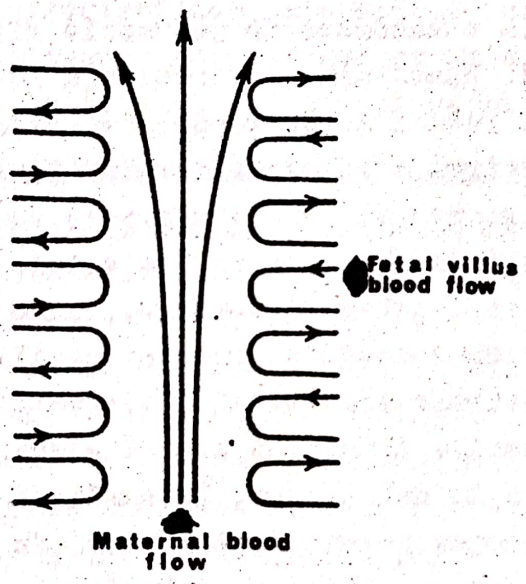

Fig.46

Circulaţia în spaţiul intervilos

trimit o largă reţea anastomotică relieînd sub amnios la capătul placentar al cordonului, apoi pătrunzînd prin placa coriorială, fiecare se distribuie la cîte o hemiplacentă. Ele se divid în ramuri cotiledonare destinate trunchiurilor vilozitare principale, apoi secundare şi terţiare, toate dînd colaterale pentru fiecare vilozitate (fig.47). Urmează o capilarizare a lor, într-o reţea subepitelială vilozitară şi una în jurul axului longitudinal al vilozităţii. Urmează venulele apoi venele, ce se adună ulterior în vena ombilicală. Vena ombilicală pătrunsă în abdomen se bifurcă într-un ram ce se varsă în vena portă şi altul (canal venos Arantius), se varsă

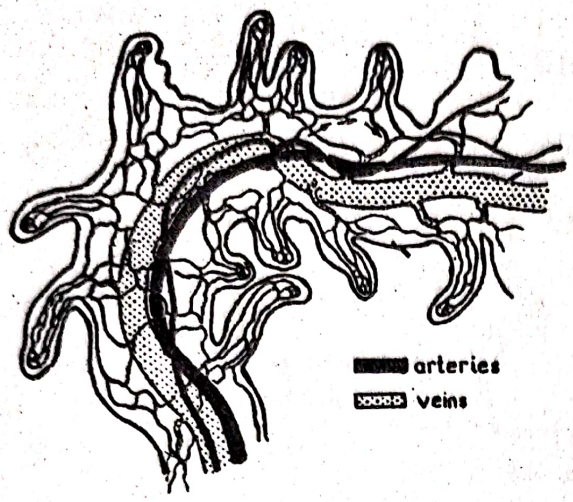

Fig.47
Circulaţia intra-vilozitară

în cava inferioară. Ambele ajung deci în cordul dr.al fătului. Recent, s-au descris anastomoze între vasele vilozităţilor (anastomoze funcţionale). Hemodinamic, circulaţia foetoplacentară este asigurată de cordul foetal şi de tonusul vaselor periferice.

Cele două circulaţii de la nivelul placentei (materno-placentară şi foeto-placentară), sînt în raport de contiguitate, ele fiind separate de o întinsă membrană biologică. Membrana reprezentînd totalitatea suprafeţelor vilozitare, fiind deci alcătuită din epiteliul vilozitar şi endoteliul reţelei capilare vilozitare subepiteliale. Sînt posibile efracţiuni ale acestei membrane, uneori în condiţii nesesizabile clinic şi atunci elementele figurate ale sîngelui foetal trec în cel matern. În condiţii patologice aceste comunicări pot determina anemie foetală (ex. în unele cazuri de placenta praevia), sau conflicte imunologice (izoimunizare Rh).

Funcţia excretorie

Placenta este emonctoriul principal al fătului (lichidul amniotic este un emonctoriu secundar). Metaboliţii embrionului şi fătului, sînt eliminaţi prin intermediul circulaţiei foetoplacentare ;înă la edificarea rinichiului foetal, cînd aceştia iau calea amniotică.

Funcţia endocrină

Funcţia gestativă a femeii, prin complexitatea ei, impune un climat endocrin, care nu poate fi asigurat numai de axul neuroendocrin hipotalamohipofizocovarian. Placenta, îndeplineşte rolul

unei endocrine polivalente, singură la începutul sarcinii, secondată de endocrinele foetale spre sfîrşitul ei. Putem vorbi, în endocrinologia gestaţiei, de un ax hipotalamo-hipofizo-ovaro-placentar. Dacă în afara sarcinii hormonostatul gonadic funcţionează neîntrerupt în toate etajele sale, în timpul sarcinii funcţia unora este doar temporară, (ex.cea ovariană) placenta suplelnd impresionant activitatea lor endocrină. Alt exemplu, gonadotrophinele antehipofizare FSH şi mai ales LH sînt necesare doar în primele 6-7 săptămîni ale sarcinii pentru a stimula formarea corpului gestativ, acesta în cantităţi mici deoarece placenta îşi exercită activitatea secretorie gonadotrephinică, foarte precoce. Placenta asigură evoluţia zigotului şi a zigotoforului (uterul gravid) elaborînd hormoni de tip antihipofizar, posthipofizar, steroidian (corticosuprarenal), In unele direcţii, placenta coroborează cu fătul în metabolismul oestrogenilor ; ex. oestriolul din timpul sarcinii.

Hormonii polipeptidici placentari

Gonadotrophina placentară, denumită încă şi gonadotrophina chorionică (HCG), este o glicoproteidă cu acţiune similară LH antehipofizar. Secretată de citotrofoblast (Stratul Langhans), este elaborată în mod constant în cantităţi mari în primul trimestru al sarcinii (fig.48), de aceea dozarea HCG biologică ori imunobiologică, serveşte ca diagnostic de laborator al sarcinii. De la începutul sarcinii gonadotrophina placentară, este secretată în cantităţi progresiv crescînde, ajungînd la un maximum de 4o-5o.ooo UI, în luna a III-a, scăzînd apoi lent, pînă la sfîrşitul sarcinii. HCG acţionează asupra evoluţiei corpului gestativ care asigură oestrogenii şi progesteromul pînă la preluarea secreţiei acestora, de către placentă. Altă acţiune ar fi ; stimularea sincitiotrepheblastului în elaborarea oestrogenilor placentari ; stimularea CSR foetale pentru elaborarea oestrogenilor (care împreună cu placenta asigură producţia oestriolului gravidic). Se atribuie placentei şi secreţia unui principiu ocitocic spre sfîrşitul sarcinii cu rol în declanşarea naşterii (Aburel). Tot în cadrul hormonilor polipeptidici placentari, ar fi şi ACTH-ul, precum şi hormonul lactogen placentar (HPL), secretat de sincitiotrepheblast, denumit încă somatotrophină chorionică (HCS), fiind secretat în cantităţi mari dar şi rapid metabolizat şi eliminat. HCS are un slab efect luteotrophic precum şi lac-

togen mamotrophie (însă de le ori inferier inferier prolactinei). Efectul cel mai evident este cel somatotrof, în creşterea şi sinteza proteinelor. HCS apare din săptămîna a 6-a a sarcinii, creşte progresiv pînă în săptămîna 35-a, se menţine apoi în platou pînă la ter-

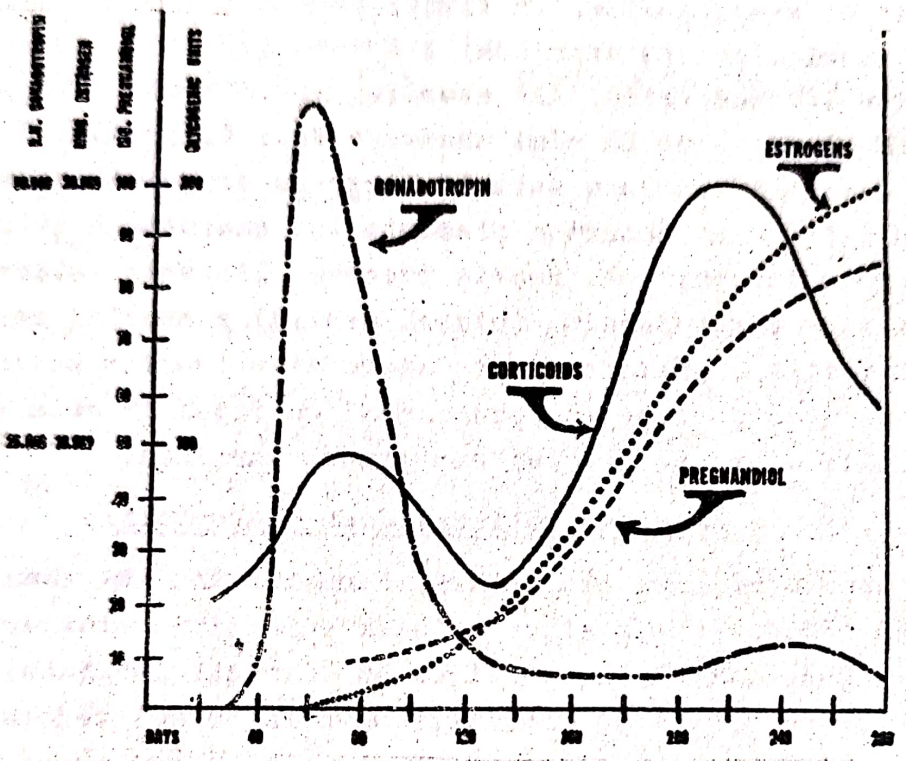

Fig.48

Excreţia hormonilor placentari în cursul sarcinii

menul sarcinii, pentru a dispare în 24 ore postpartum.

HCS îndeplineşte multiple acţiuni biologice; 1-luteotropă 2-mamotrofic lactogenică (de le ori inferioară prolactinei hipofizare); 3-somatotropă (creştere epifizară, sinteză proteică, lipogeneză); 4-metabolică. In practică, dozarea HCS ne aduce informaţii utile asupra evoluţiei normale a sarcinii (HCS crescut în paralel cu creşterea HCG) cît şi în sarcini patologice (HCG normal cu HCS scăzut înseamnă avort iminent ; HCG crescut cu HCS scăsut se întîlneşte în boala trofoblastică). Cercetarea HCS în paralel cu oestriolul (E_3) la sfîrşitul sarcinii ne informează asupra maturităţii fătului, asupra sarcinii cu risc.

Hormonii steroizi placentari

S-au izolat din placentă, toate tipurile de steroizi ;

ovarieni ; (progesteron, oestradiol beta), corticosuprarenali, androgeni. Cu toată complexitatea ei funcţională, placenta este considerată o endocrină incompletă ; ea nu reuşeşte a sintetiza steroizi, din acetat, cel mult, prelucrează precursori ai steroizilor aflaţi în sîngele matern sau a celor furnizaţi de CSR foetală, în acest sens formează cu fătul o unitate foetoplacentară endocrină.

Progesteronul placentar, este secretat în cantităţi mici la începutul sarcinii, el fiind furnizat de către corpul gestativ. Totuşi placenta furnizează şi în această perioadă suficiente cantităţi de progesteron, dovadă pregnandiolul metabolitul principal al progesteronului, creşte la ovariectomizate (experimental), după cum, tot experimental, el se menţine crescut la sarcinile la care s-a distrus embrionul, păstrîndu-i-se placenta în funcţie. Nu se cunoaşte exact mecanismul secreţiei placentare în progesteron (Mc.Kay). Progesteronul placentar este necesar evoluţiei sarcinii el este hormonul maternităţii, precum oestrogenii sînt hormonii feminităţii. El este necesar la începutul sarcinii ; pregătirea fazei secretorii a endometrului, nidaţia zigotului, cît şi spre sfîrşitul sarcinii, inhibarea contractilităţii uterine prin "blocada progesteronică". Pregnandiolul, metabolitul progesteronului (forma sub care se elimină în 9o %) înscrie în cursul evoluţiei sarcinii valori crescînde, de la 2o mg în trim.I, la 4o în cel secund, la 6o în trim.III (fig.48).

Oestrogenii placentari, au fost primii hormoni placentari izolaţi, în special, oestrona E_1, oestradiolul E_2 şi oestriolul E_3. Probabil sînt secretaţi de către sincitiotrophoblast, sursa lor placentară fiind argumentată prin următoarele ; oestrogenemia şi oestrogenuria gravidică creşte paralel cu creşterea volumetrică a placentei şi scad după expulzia acesteia ; ovarectomia, chiar precoce (la 6 săpt.), nu scade simţitor oestrogenia, aceasta rămîne crescută şi la sarcinile cu maladia Addison. Ca mecanism de producere, placenta nu-i poate sintetiza din acetat, deoarece nu are enzima adecvată (desmolaza); în schimb corticosuprarenala fătului (are desmolază şi sulfokinază), transformă cu ajutorul acestora, dehidroepiandrosteronul, din acetat, precum şi pregnenolonul în sulfaţi de dehidroepiandrostendion şi sulfaţi de pregnenolon, pe care ulterior, placenta, cu sulfataza proprie, îi metabolizează în oestrogeni (fig.49). CSR foetală produce aproape 9o % din precurso-

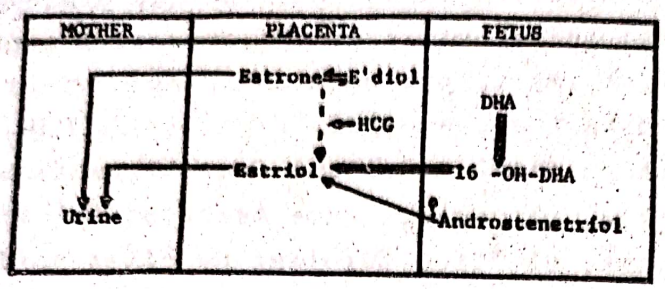

Fig.49
Sinteza oestrielului de către placentă

rii oestrielului (la sarcini cu fetţi anencephali, cari au hipoplasia CSR, excreţia oestriolică scade la 1/1o (fig.5o).

Oestrogenii placentari cresc în cursul sarcinii de la 1oo gamma în afara ei la 15o-25o l. 2-a, 5oo l.3-a,2ooo luna 4-a, 4ooo luna 56-a, 6ooo luna 6-a pînă la 2o.ooo la sfîrşitul sarcinii. Ei sînt necesari sarcinii, pentru transformarea uterului (hipertrofia şi hiperplazia structurilor sale). Dozarea unor oestrogeni urinari în timpul sarcinii (oestrioluria), eventual din lichidul amniotic (oestrielamnia), pot constitui un ghid de prognostic al riscului fetal, cunoscut fiind rolul CSR fetale, în metabolismul oestrogenic gestativ ; exemplu, în trim.III de sarcină, o oestrioluria sub 1o.ooo înseamnă suferinţă fetală moderată,,ea este gravă la valeri între 3.ooo-6.ooo gama, pentru ca sub 3.ooo gama, fătul să fie mort.

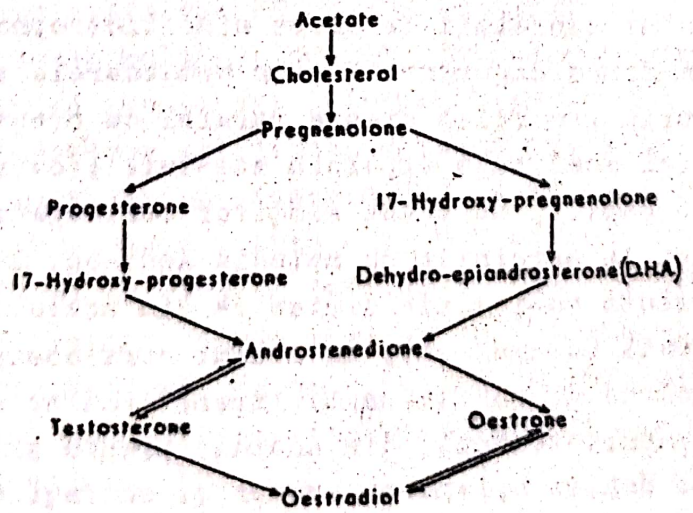

Fig.5o. Căi de sintetizare a oestrogenilor din cholesterol.

Restul steroizilor placentari sînt reprezentaţi de androgenii placentari, provenind din CSR foetală ca precursori ai oestrogeniler dar şi de la mamă. Metaboliţii androgeniler-17-keto-steroizii sînt mai crescuţi decît în afara sarcinii ; de la 8 mg la 1o în trim.I şi 12-15 mg în trim.III al sarcinii. Androgenii ar fi necesari evoluţiei sarcinii, ca un supliment al activităţii progesteronului şi împreună cu progesteronul, ca un antagonist al oestrogeniler.

Placenta organ filtru

Permeabilitatea placentară creşte progresiv cu vîrsta sarcinii, deoarece cu cît ne apropiem de termen, elementele structurale ale membranei biologice care separă cele două medii sanguine (foeto-matern), se modifică în sensul unei hipotrofii, ulterior atrofii, epiteliale vilozitare, ca o adaptare funcţională. La începutul sarcinii epiteliul vilozitar îndeplineşte funcţii pe care embrionul nu le-a edificat încă (nutriţie, metabolism, secreţie endocrină), ca atare, placenta se substituie funcţiilor vitale ale embrionului, iar pe măsura organogenezei foetale morfologice şi funcţionale, placenta îşi declină funcţiile de la începutul sarcinii rămînînd mai cales la cea de filtru. Membrana biologică dintre cele două medii, va fi solicitată în schimburile reciproce dintre cele două medii, fie prin difuziune, fie prin osmoză.

In general, moleculele care pot trece filtrul placentar trebuie să fie cu greutate moleculară sub 6oo.

Filtrul placentar faţă de agenţii patogeni, este permeabil pentru virusuri (rubeolă, varicelă), pentru unele bacterii (pneumococ, stafilococ), pentru paraziţi (malaria, toxoplasma), pentru toxine şi antitoxine, pentru toate tipurile de anticorpi. Filtrul este impermeabil pentru tifos exantematic, febră tifoidă, spiroheta luetică (în primele 3 săptămîni), dacă aceştia nu lezează epiteliul vilozitar.

Filtrul placentar faţă de medicamente, este permeabil la antibiotice, anestezice, opiacee, sulfamide, iar dintre hormoni, faţă oestrogeni şi vasopresină.

CONTINUTUL OULUI UMAN LA TERMENUL SARCINII. Este alcătuit din lichidul amniotic, cordonul ombilical şi fătul.

LICHIDUL AMNIOTIC

Lichidul amniotic (L.A.), constituie mediul biologic, în care embrionul, apoi fătul îşi duce existenţa în perioada intrauterină a vieţii sale. Apărut odată cu segmentarea zigotului (oului fecundat), în stadiul său didermic, ocupînd cavitatea veziculei amniotice, lichidul amniotic creşte progresiv de la 1 ml, la 2o-3o ml în săptămîna a lo-a, pînă la looo ml în săptămîna 26-28 pentru a scade în jur de 5oo ml la sfîrşitul sarcinii. Clar ca apa de stîncă în prima jumătate a sarcinii, lichidul amniotic devine tulbure, lăptos, în a doua, din cauza unor produse foetale ; sebum, celule epidermice, fire de păr (lanugo), urină foetală, meconiu.

Proveniența lichidului amniotic este ubicvitară ; secreţia de către epiteliul amniotic, a cărui celule au atributele unei activităţi secretorii; transudarea din vasele cordonului ombilical; transudarea din tegumentele fătului; transudarea din vasele de pe faţa foetală a placentei, urina fătului (în ultimile săptămîni ale sarcinii)fătul elimină zilnic 4oo-5oo ml urină.)

Rolul lichidului amniotic în timpul sarcinii este ; de a asigura protecţia embrionului şi fătului, faţă de lovituri exterioare pe care le amortizează; permiţe mişcări, în totalitate, sau numai ale membrelor, favorizînd astfel dezvoltarea muscule-articulară; de a hrăni fătul care înghite lichid amniotic pînă la 4oo ml în 24 ore şi aspiră lichid amniotic în sistemul său bronşic; de emonctoriu al fătului (micţiuni, eliminare de meconiu). In timpul naşterii lichidul amniotic, din polul inferior al oului anume dintre membrane (chorion şi amnios) şi partea prezentată a fătului, formează clasica pungă a apelor (fig.51), care constituie un excitant mecanic al suprafeţii endosegmentare a uterului gravid la termenul sarcinii şi începutul naşterii. Excitarea mecanică a acestei zone determină ulterior contracţii uterine, stimulînd deci dinamica (reflex Fergussen).

Compoziţia lichidului amniotic este de, 98-99 % apă, în care mai găsim principii organice, mai puţin minerale ; glucoză, creatinină, uree, lipide, enzime de toate tipurile, proteine (alpha foetoproteina), hormoni (în special oestriol), pigmenţi (bilirubina).

Biologic, lichidul amniotic constituie un mediu în con-

timuă şi rapidă primenire, apa trece în circuit închis mamă-făt-mamă, antrenînd odată cu ea, principiile conţinute. Schimburile făt-lichid amniotic, se fac pe căi multiple ; digestivă, trahee-bronşică, cutanată, funiculară, amniocherială, urinară .

Lichidul amniotic nu este o "cisternă amniotică" (Hamon) nici o "vezică extrafoetală", ci o veritabilă intersecţie lichidiană (cross-road-Liley) prin care în 24 ore circulă circa 16 litri apă.

Circulaţia L.A. comportă un sistem tricompartimental MAMA-LA-FĂT între care schimbările se fac unidirecţional sau bidirecţional (făt-LA ; LA-făt; mamă-făt; făt-mamă) direct sau indirect prin interpunerea unui al treilea compartiment.

Amnioscopia (Sahling) apreciază culoarea LA în unele stări patologice ale sarcinii. Culoarea devine verzuie în sarcini cu hipoxie cr, galbenă şi boala hemolitică a NN, reşietie în sarcini cu ou mort reţinut.

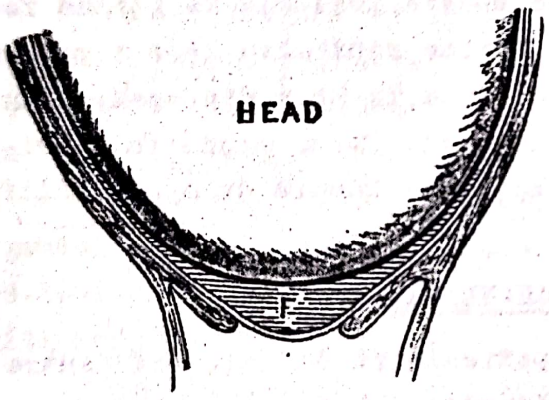

Fig.51
Polul inferior al oului uman

Obstetrica modernă apelează la explorarea biologică a lichidului amniotic. Se consideră că, alături de valoarea în sînge a unui compus biologic, ex. creatininemia, sau în urină (creatinuria), ele se pot cerceta şi în lichidul amniotic tardiv (creatininamnia, bilirubiamnia, oestriolamnia etc.). Pentru aceste determinări , se practică amniocenteza de obicei transabdominală, se pot efectua amniocenteze repetate, vîrsta cea mai precoce a sarcinii la care se practică amniocenteza este de 16 săptămîni, dar cea optimă este de 14-16 săptămîni, este amniocenteza precoce.

Aplicaţiile practice ale amniocentezei ar fi diagnostice şi terapeutice. Cele diagnostice se referă la ; diagnosticul prenatal al sexului (cercetarea cromatinei sexuale, Barr, care este pozitivă la sexul feminin), diagnosticul precoce al bolilor ereditare, cromosomopatii (mongolism, sindrom Turner, sindrom Klinefelter), diagnosticul prenatal al bolilor metabolice (enzimopatii); diagnosticul maturităţii foetale. Diagnosticul maturităţii foetale, pare indi-

caţia majoră a amniocentezei, ea interesînd orientarea obstetricianului asupra oportunităţii declanşării naşterii la sarcinile cu risc foetal. Maturitatea foetală se diagnosticheazâ prin procedee fizice, biochimice, citologice. Metodele fizice urmăresc aprecierea dimensiunilor diametrului biparietal, distanţa epifizelor femurale, apariţia tempestivă a punctelor de osificaţie (femural, tibial). Metodele biochimice, ori citologice se adresează lichidului amniotic obţinut prin amniocenteză. Astfel se poate aprecia maturitatea diferiter sisteme ale organismului foetal ; maturitatea hepatică (bilirubinamia), maturitatea renală - (creatininamnia) maturitatea pulmonară - (lipidamnia), maturitatea tegumentară - (citologia lichidului amniotic), funcţionalitatea CSR foetală - oestriolamnia, proteinele specifice - alphafoetă proteinamnia,. Alphafoetoproteina (AFP) proteină majoră prezentă în plasmă foetală din săptămîna a 4-a cu valori maxime săptămîna 14-a ; prezentă în L.A. la foeţi cu defecte neurologice în 9o % din cazuri, în sarcina gemelară, în sarcini cu ou mort, foeţi anencefali ori cu spina bifida. Toate aceste metode, nu se bucură de aplicabilitate prea mare.

CORDONUL OMBILICAL

Continuare evolutivă a pediculului de legătură dintre chorionul frondosum şi discul embrionar, cordonul ombilical este o tijă plină, cu contur torsionat din cauza dispoziţiei spiralate a arterelor ombilicale, (mai lungi decît vena), în jurul venei ombilicale. Învelit la exterior de către amnios, cordonul ombilical conţine, într-o atmosferă conjunctivă mezenchimatoasă numită Gelatina lui Warton, (fig.52) vasele circulaţiei foetoplacentare ; cele două artere plecate din iliaca internă şi devenite intrafuniculare de la nivelul inelului ombilical, pînă la nivelul inserţiei placentare a cordonului şi vena ombilicală, de 2-3 ori mai largă decît arterele, care în traiectul său intrafunicular continuă venele vilozitare, şi-i continuată în abdomenul fătului

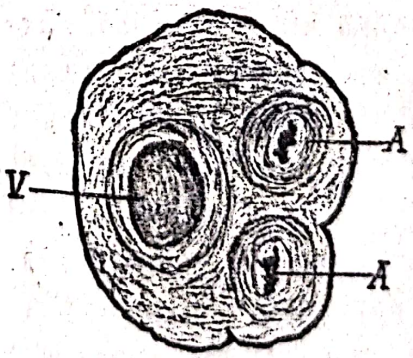

Fig.52
Secţiune prin cordonul ombilical

de canalul venos a lui Arantius şi ra doua terminală ce trece în vena portă (fig.52). Se mai pot întîlni vestigii epiteliale ale pediculilor celor două vezicule: ombilicală şi alantoidiană. Inserţia foetală a cordonului se face la nivelul inelului ombilical, iar cea placentară, pe faţa foetală a placentei, fie centrală, fie periferică, fie pe circumferinţa placentei (placenta în rachetă), fie chiar pe membrane, la distanţă de marginea placentei (inserţie velamentoasă) sursă de hemoragie contemporană ruperii membranelor. Lungimea cordonului în jur de 5o cm; pot fi şi cordoane scurte absolut (3o-35 cm), sau scurte relativ (circulare de cordon în jurul gîtului fătului sau a toracelui).

FATUL LA TERMEN

Are o lungime de 5o cm cu variaţii de 1-2 cm, o greutate în jurul a 3ooo gr; greutatea fătului la termenul sarcinii, variază în raport cu talia partenerilor, cu supraaplimentaţie gravidei, felul muncii, respectarea concediului prenatal. Copiii cu greutatea 3ooo-32oo gr sînt consideraţi maturi, cei sub 25oo gr imaturi de gradul I, cei între 15oo-2ooo gr imaturi de gradul II, cei între 15oo-1ooo gr imaturi de gradul III. Cei între 25oo-3ooo gr sînt numiţi subponderali.

Copilul matur, are o constituţie elastică a tegumentelor (turgor), unghiile acoperă vîrful degetelor, testiculii coborîţi în scrot, lanugo absent, inelul ombilical situat la jumătatea distanţei xifoid simfiza pubiană; prezenţa punctelor de osificare; femural inferior (Béclard), tibial superior (Tampon), suturi şi fontanele aparent închise, exceptînd cea anterioară şi uneori cea posterioară.

Fătul la naştere, poate fi matur, prematur, postmatur sau dismatur.

Dacă naşterea este la termenul calendaristic, fătul poate fi matur, sau dismatur (small for gestational age, small for date). Dacă naşterea este înaintea termenului, fătul este prematur sau imatur; dacă naşterea este după termenul calendaristic, fătul este postmatur.

Modificările morfofuncţionale ale fătului matur devenit nou născut, la termen

Sistemul nervos, este complect dezvoltat, excitabil atît

cerebral cît şi medular; organele de simţ gata de a intra în funcţie (la 8 zile postpartum nou născutul refuză ceaiul neîndulcit, reacţionează mai puţin la auz, iar vizual, doar la lumina puternică). Reflexul de îmbrăţişare este prezent, la fel cel plantar este în extensie, reflexul alimentar prezent.

Endocrinologic, nou născutul apare cu hormoni de la mama pe care îi elimină, dar rămîne cu cei proprii. Criza genitală a nou născutului, cu menstruaţia în miniatură la sexul feminin, hidrocel testicular la cel masculin, sînt expresia biologică a oestrogenilor ori androgenilor materni. Endocrinologic, fătul era legat şi de mamă ş copilul cu hipotiroidie se naşte totuşi normal (hipertiroidismul mamei îl aprovizionează); copii diabeticelor, au hipertrofia insulelor Langherhans.

Hematoza pulmonară, e preia pe cea placentară. Întreruperea circulaţiei foetoplacentare, determină în sîngele nou născutului, creşterea CO_2 şi scăderea O_2; ambele excitînd centrul respirator bulbar, secondate de excitaţia tactilă ori termică a tegumentelor. În plus, elasticitatea cuştii toracice comprimate puternic în timpul expulsiei umerilor, determină revenirea ei, cu aspiraţie în sistemul traheobronşic. Mişcările cuştii toracice erau deprinse încă din timpul sarcinii, fătul inspiră lichid amniotic care umple tot sistemul aerofer (bronşiile) dar se opreşte la alveole care-s atelectaziate. Mişcările cuştii toracice (dilataţia inspiratorie, retracţia expiratorie) încep cu vîrful apoi cu baza (diametrul transversal) apoi cel vertical prin jocul cupelei diafragmatice.

Funcţia circulatorie, se caracterizează prin instalarea circulaţiei sistemice mici (pulmonare) în urma aspiraţiei create de dilatarea inspiratorie a pulmonului, chemînd în ventriculul drept sîngele auriculului drept fără a mai trece prin gaura Botal în auriculul stg. Întoarcerea sîngelui prin venele pulmonare în auriculul stîng îi creşte presiunea determinînd trecerea acestuia în ventriculul stîng apoi în aortă. Gaura Botal şi canalul arterial , se obliterează prin neutilizare. Se obliterează prin neutralizare şi vasele cordonului ombilical, vena mai tîrziu decît arterele; ea oferă sîngele conţinut circulaţiei mari, datorită aspiraţiei create de jocurile cuştii toracice. Deci, odată cu trecerea fătului în postura nou născutului, se elimină cele 3 scurtcircuite ; gaura

Botal, canalul arterial, canalul venos Arantius.

Funcţia digestivă a nou născutului, începe cu deglutiţia care se învaţă încă din perioada intrauterină, fătul înghite zilnic 400-450 ml lichid amniotic. Conţinutul intestinal (meconiu, verde negru) conţine bilă, celule epidermice, sebum, precum şi secreţia glnandelor digestive. Cavitatea bucală are o conformaţie adecvată actului suptului (limba mare, buzele groase cu riduri, vălul palatin plat, lipsa dinţilor); aceasta îi permite aplicarea mai adecvată pe regiunea areolomamelonară. Stomacul este cilindric, cu axul mare vertical; îşi începe peristaltica doar după umplerea lui cu lapte dar şi cu aerul înghiţit (aerofagia fiziologică). Suptul este unul din reflexele dominante ale nou născutului. Intestinul are mucoasa pregătită pentru funcţionare, (secreţie şi absorbţie); mediul intestinal steril la naştere, devine curînd bacterifer, a 4-a zi are floră polimorfă. Flora determină şi caracterele scaunului, de la cel meconial, la cel de tranziţie, ziua a 5-a la cel normal (aspect de jumări de ouă).

In cadrul nutriţiei nou născutului, ficatul, cu funcţia lui hematogenă edificată intrauterin, este suprasolicitat cu sarcini noi care se soldează uneori cu hemoliză (icterul fiziologic).

Funcţia de excreţie, deşi schiţată din jumătatea a doua a sarcinii (diureza orară pînă la 40 ml), este pusă în postpartum precoce în faţa unor solicitări deosebite ; eliminarea uraţilor, a acidului uric, creatininei. Albuminuria nu are semnificaţie.

B. MODIFICARI ALE ORGANISMULUI MATERN, CONTEMPORANE FUNCTIEI GESTATIVE

Funcţia gestativă pune organismul femeii în faţa unor circumstanţe fiziologice stressante, care necesită din partea acestuia, multe reacţii adaptative. Contextul biologic şi psihologic gravidic, imprimă organismului matern, o serie de particularităţi, care alcătuiesc în ansamblu, terenul gravidic.

Modificările adaptative, interesează toate sistemele organismului matern ; le vom clasifica în modificări generale (interesînd toate sistemele organismului exceptînd cel reproductiv) şi modificări genitale.

MODIFICARI GENERALE

Modificările sistemului nervos, atît a celui vegetativ (starea de vagotonie) cît şi a celui al vieţii de relaţie (predominenţa subcortexului), constau în special în primele 12-14 săptămîni din dezechilibru vagosimpatic; greţuri, vărsături, insomnie, agitaţie, iar spre sfîrşitul sarcinii, în naştere sau lehuzie, prin veritabile psihoze puerperale.

Modificările sistemului endocrin, interesează toate glandele. Climatul hormonal gestativ este complectat, cu intrarea în funcţie a unor endocrine noi - ad hoc -; corpul gestativ ovarian şi o formaţiune pluriendocrină - placenta. Toate endocrinele, se hipertrofiază morfologic şi funcţional ; antehipofiza îşi poate dubla volumul, datorită hipertrofiei celulelor, în special celor bazofile, denumite chiar - celule de sarcină. Gonadotrophinele nu-s secretate însă în cantităţi prea mari ; în elaborarea lor se substituie placenta, care în primele 10-12 săptămîni, asigură secreţia unor cantităţi progresiv crescînde de gonadotrophină chorionică (HCG). Suprarenala maternă are o contribuţie gestativă mai ales prin corticosuprarenală, care îşi măreşte volumul pînă la triplare, drept răspuns al solicitărilor funcţionale crescute ale ei, în mineral corticoizi şi glucocorticoizi. Se vorbeşte chiar, de un hipercorticism gravidic. Dar CSR, îşi sporeşte activitatea secretorie şi în direcţia steroizilor sexuali androgeni. Sistemul tiro-paratiroidian, îşi amplifică activitatea secretorie; metabolismul bazal este crescut fără a avea o semnificaţie patologică, iodemia creşte de asemeni de la 8 gama % la 11 gama %, iar parathormonul, ar explica hipocalcemia gestativă.

Ovarul îşi sistează de obicei funcţia execrină (ovulatorie), dar în primele luni şi-o hipertrofiază pe cea endocrină (corpul gestativ) pentru ca ulterior, să intre în repaus pînă la terminarea sarcinii.

Intre endocrinele apărute, ad hoc, Corpul Gestativ şi Placenta îşi complectează atributele secretorii necesare sarcinii.

Corpul gestativ, continuare morfofuncţională, pe plan superior a Corpului Progestativ, asigură în primele săptămîni, dezvoltarea uterului gravid (hipertrofia şi hiperplazia elementelor sale, corespunzătoare exigenţelor volumetrice ale embrionului în creşte-

re) cît şi echilibrului motilităţii uterine, (deosebit de necesar evoluţiei sarcinii). Secreţia oestroprogestinică sinergică a Corpului gestativ, este ulterior preluată de către placentă, care îşi reduce precipitat secreţia gonadotrophinică (HCG), pentru a creşte progresiv, în pantă lină, secreţia de progestogeni şi oestrogeni, ambii ajungînd la valori maxime spre sfîrşitul sarcinii. Se vorbeşte şi despre o glandă endomiometrială, alcătuită din celule deciduale şi a cărei secreţie ar contribui de asemeni la dezvoltarea uterului gravid.

Datele recente subliniază şi contribuţia glandelor endocrine foetale (CSR-în special), în metabolismul steroidian gestativ.

Sistemul cutanat se modifică prin două manifestări : pigmentaţia gravidică şi vergeturile gravidice. Pigmentaţia este datorită dilataţiei celulelor pigmentare (melanofore) dermice, sub influenţa creşterii intermedinei (un hormon al hipofizei intermediare), în timpul sarcinii. Este mai evidentă la tegumentele feţii (masca gravidică-cloasma gravidarum) areola mamară, regiunea perineovulară. Vergeturile gravidice sînt cicatrici de 3-4 cm/34 mm, rezultate din ruptura ţesutului conjunctivoelastic subcutanat, datorită îmbibiţiei gravidice, ele sînt roze la primigeste şi alb sidefii la multigestă; se află pe sîni, flancuri abdominale, faţa anteroexternă a coapselor. Glandele sudoripare şi sebacee, se dezvoltă morfofuncţional. La nivelul areolei mamare se hipertrofiază sub forma unor tuberculi (Montgomery).

Sisţemul celular subcutanat, este infiltrat mergînd pînă la un oedem discret sau evident, datorită retenţiei hidrice în spaţiul interstiţial (lichidul interstiţial creşte la 38 % faţă de 25 % dinafara sarcinii), dată de oestrogeni precum şi de alţi steroizi şi de către hipoproteinemia gravidică .

Sistemul muscular, atît cel striat cît şi cel neted, se modifică, cel striat al peretelui abdominal se relaxează depărtîndu-se de linia mediană, cel neted îşi scade tonusul - hipotonie moderată interesînt musculatura conducteler digestiv, urinar, uterin.

Sistemul oestroarticular, este interesat în timpul sarcinii mai ales articulaţiile fixe ale centurii pelviene, care se relaxează permiţînd oarecari mişcări osoase. Se consideră că ar

fi datorate unui principiu-relaxină-(Hisaww), ce se eliberează numai în timpul sarcinii. Se pare că hipocalcemia gravidică şi decalcifierea ar explica aceste modificări.

Modificările hematologice gravidice, constau dintr-o discretă anemie (Hb 1o, hematiile 3,5 ml), leucocitoză 12-15.ooo, hiperplachetoză 5-6oo.eoo, o creştere a protrombinei şi fibrinogenului, o scădere a albuminelor ; globulinele sub 1; o hipocalcemie. Sistemul reticulo-istiocitar îşi măreşte activitatea secretînd anticorpi, precum şi intervenţia sa în metabolismul lipoproteic. Funcţional, sistemul reticuloistiocitar arată o hipoactivitate mergînd pînă la blocarea acestuia, explicînd hipoergia sau chiar, anergia gravidopuerperală.

Modificările digestive gravidice, sînt de ordin mecanic şi funcţional. Cele mecanice, sînt compresiunile efectuate de către uterul gravid, asupra colonului sigmoidian, transvers, caecum, rectum, deplasări ale anselor subţiri spre stînga (datorită inserţiei bazei mezenterului ; verticalizarea stomacului prin deplasarea lui în sus şi stînga, de către fundul ulterin. Modificările funcţionale sînt hipotonia musculaturii parietale şi efectul lor; hipoperistaltismul şi staza digestivă. Alături de modificările de tranzit, se mai înscriu exagerarea secreţiei glandelor salivare mici-ptialismul gravidic; glandele anexe mari, (ficatul) îşi sporeşte activitatea glicopexică, cea antitoxică (pentru anihilarea toxinelor ovulare).

Modificările gravidice urinare, interesează atît rinichii cît şi căile urinare. Modificările renale (hipervascularizaţie, infiltrarea grăsoasă a tubilor eri a glomerulilor), creşterea permeabilităţii pentru albumină (albuminuria sub o,5 g %) o scădere a pragului de eliminare a glucozei (glucozuria la 2o-3o % şi o lactozurie) la 1o %, dintre gravide; diureza 15oo ml, cu scăderea densităţii. Modificările căilor urinare extrarenale, explicabile prin hipotonia musculaturii, constau din ectazia bazineteler, ureterelor, favorabile stazei şi redeşteptării infecţiilor renale vechi, sau instalării unora noi. Vezica urinară îşi congestionează trigonul, îşi exagerează descuamarea, uşoară polakiurie.

In graviditate se creiază condiţii favorizante pentru infecţiile urinare prin modi-

ficarea funcţională a căilor urinare extrarenale. Aceste condiţii sînt create de existenţa ş. refluxului vezico-ureteral, a refluxului uretrovezical şi staza urinară gravidică. Refluxul- vezico-ureteral (Martingly) apare datorită ascensionării bazei vezicii de către uterul gravid ducînd la deplasarea meaturilor ureterale care din oblică pe peretele vezical devin mai scurte şi perpendiculare, şi astfel orice creştere a presiunii intravezicale determină refluxul urinii în ureter.

Refluxul uretrovezical este frecvent la femeo chiar negravidă. Staza urinară este efectul dilataţiei pyelocaliceale şi a ureterului lombar, atribuabilă în trim.I al sarcinii acţiunii relaxante a progesteronului, iar mai tîrziu compresiunii de către uterul gravid dextrotersionat, de dilataţia venei ovariene dr, (în stg ea e paralelă cu ureterul)

Modificările hemodinamice gravidice sînt urmarea următoarelor implicaţii ; creşterea ponderală cu 1o-12 kg a gravidei ; poziţia înaltă a diafragmului determinînd orizontalizarea cordului, răsucirea axului său, răsucirea vaselor mari; apariţia unui nou circuit de joasă rezistenţă (circulaţia materno-placentară); modificările metabolismului apei şi electroliţilor în sectorul interstiţial prin aldosteronismul gravidic şi hidropexia oestrogenilor.

Volemia creşte cu 3o-48 % (6o % în sarcinile gemelare) ajungînd maximă în săptămîna 32-33-a este necesară patului vascular lărgit precum şi umplerii rezervorului venos de expandare care deţine 85 % din volemie.

Debitul cardiac creşte cu 3o-4o % în săptămînile 11-12-a, se menţine în platou datorită creşterii în paralel a volumului minut (1,5 litri), a ritmului cardiac cu 15-2o bătăi/minut. Creşterea debitului cardiac este o "valvă de siguranţă" pentru circulaţia foeto-placentară.

Tensiunea arterială diastolică scade cu 1o-15 mm deoarece circulaţia materno-placentară este un teritoriu de rezistenţă scăzută.

Tensiunea venoasă creşte atît în circulaţia pulmonară - de la 8 cm - 2o cm/apă, cît şi cea a membrelor inferioare. Sistemul venos, rezervor de capacitaţie, are posibilitatea înmagazinării pînă la 3o%din volemie.

In starea de gestaţiune, compresia uterului gravid pot favoriza sindroamele hipotensive. Sindromul hypotensiv postural se realizează consecutiv compresiunii venelor mari abdomino-pelvine de către uterul gravid, în ortostatism. Are loc stază în venele iliace primitive şi tributarele acestora, o stînjenire a întoarcerii sîngelui, o scădere a DC, a DS , hipotensiune.
Sindromul hipotensiv de decubitus dorsal (supine hypotension) apare frecvent la multipare cu tonusul muscular scăzut, la gravide în uterul supradestins (gemelară, făt gigant, hidramnios), la gravide culcate pe un plan dur. Compresiunea de către uter a venelor cave pelvine jenează circulaţia de întoarcere deci reduce DC, DS ducînd la hipotensiune. Recomandînd gravidei decubitus lateral cam 1/3 din volemie e redată circulaţiei.

Modificările gravidice pulmonare sînt evidente în ultimile săptămîni mai ales, pe utere supradestinse (sarcină gemelară, hidramnios, sarcină unică cu făt gigant). Modificările constau în lărgirea transversală a bazei toracelui şi turtirea ei anteroposterioară, fără a interesa însă, diametrul vertical. Respiraţia tinde a deveni de tip costal superior, cu creşterea, cu 30 % a ventilaţiei pulmonare, precum şi creşterea debitului sanguin al circulaţiei mici (pulmonare).

MODIFICARILE GRAVIDICE GENITALE

Interesează întreg sistemul reproductiv (căi genitale, ovar, glanda mamară), însă în grade variabile în raport cu rolul acestora în desfăşurarea funcţiei gestative.

Modificările ovariene, constau din creşterea volumetrică prin hipervascularizaţie, îmbibiţie gravidică, precum şi a prezenţei corpului gestativ - dublu volumetric faţă de cel progestativ.

Modificările tubare, sînt nefînsemnate ; ele constau din modificarea direcţiei lor (verticalizarea odată cu ascensiunea uterului), hipertrofia lor moderată interesînd toate tunicile. Endosalpinxul, poate prezenta modificări deciduale ale chorionului, reacţia deciduală petrecîndu-se de altfel şi în alte segmente ale căilor genitale.

MODIFICARILE UTERULUI

Aceste modificări sînt cele mai importante deoarece

uterul este organul gestaţiei, contribuind la nidaţie, evoimplantaţie, placentaţie, participînd deci atît la progestaţie cît şi la gestaţie propriu zisă. Astfel uterul protejează oul în creştere pînă la termenul sarcinii, iar în mecanismul naşterii, asigură forţa (dinamica), precum în lehuzie asigură hemostaza fiziologică (ligaturile vii a lui Pinard). Modificările uterului gravid pot fi privite deci în 3 ipostaze: sarcină, naştere, lehuzie.

Modificările uterine din timpul sarcinii interesează corpul uterin, istmul uterin şi colul uterin.

Modificările corpului uterin sînt cele mai evidente.

Forma uterului gravid, devine sferică în trimestrele 1 şi 2 ale sarcinii, ovoidală cu axul mare vertical în trimestrul 3, cînd devine organ mai mult abdominal decît pelvin, cu polul său superior la nivelul apendicelui xifoid.

Dimensiunile, cresc progresiv; ale unei mandarine la 4 săptămîni, portocale la 8, grappe-fruit la 12 săptămîni. Fundul uterului gravid atinge ombilicul în luna a V-a, jumătatea distanţei ombilic-apendice xifoid în luna a VII-a, apendicele xifoid, în luna a IX-a.

Capacitatea, creşte progresiv de la 1,5 cmc în afara sarcinii, pînă la 4-5.ooo ml la sfîrşitul sarcinii.

Greutatea uterului, creşte de la 5o g în afara sarcinii la 1ooo g în trimestrul 2, la 12oo în trimestrul 3, datorită, pe de o parte hipertrofiei şi hiperplaziei elementelor sale musculare în special, pe de, alta îmbibiţiei gravidice a peretelui uterin.

Grosimea peretelui uterin este de 2o mm în afara sarcinii, ea creşte progresiv pînă la 4o-5o mm în trimestrul 3 pentru a se reduce, spre sfîrşitul sarcinii.

Consistenţa peretelui, este moale în primele săptămîni, devenind elastică în rest.

Situaţia uterului gravid, se schimbă ; din organ pelvin înb trimestrul I, devine pelviabdominal în trim.II, pentru a deveni abdominopelvin în trim.III al sarcinii (fig.53).

Direcţia axului longitudinal, nu mai este posteroinferioară ca în afara sarcinii ci devine inferioară, cu uşoară înclinare spre dreapta (din cauza inserţiei şi direcţiei mezenterului.

Raporturile uterului gravid se schimbă odată cu trecerea

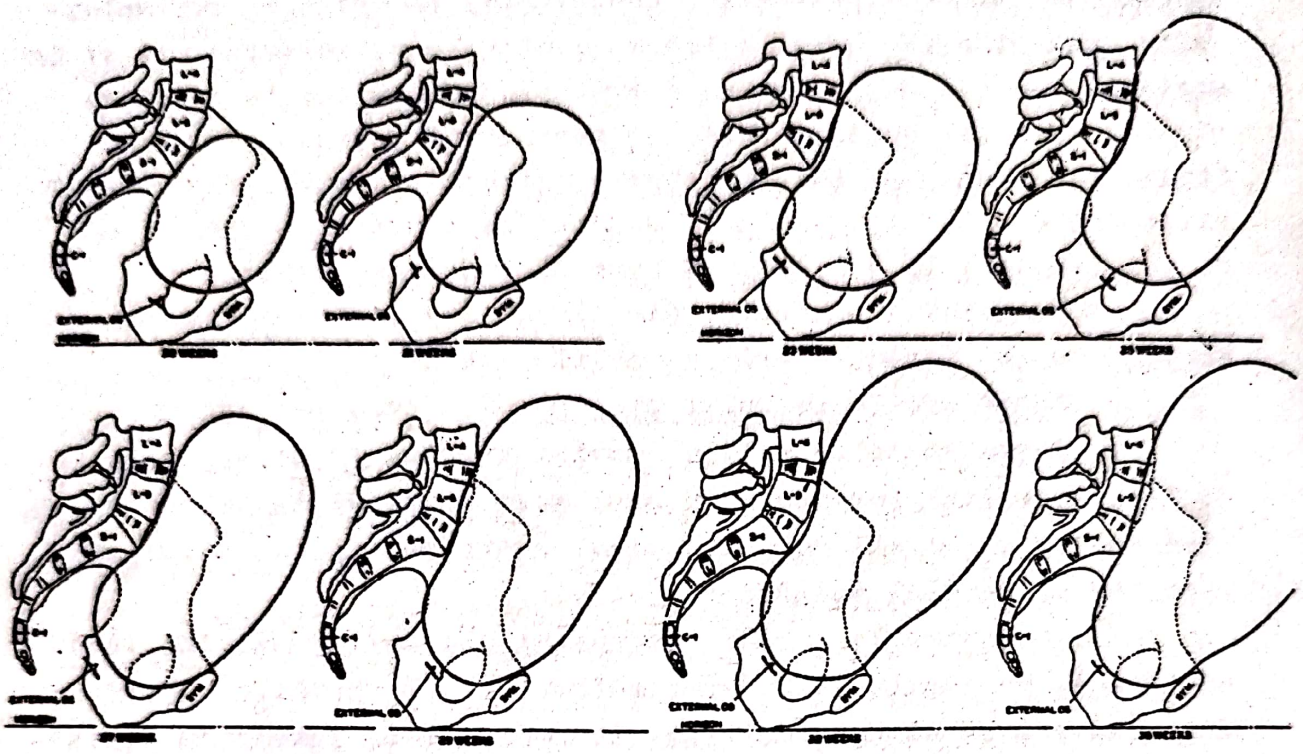

Fig.53

Evoluţia spre abdomen a uterului gravid

acestuia în abdomen, unde devine vecin cu peretele abdominal anterior, cu cadrul colic, curbura mare a stomacului, ficatului, aorta şi cava inferioară ; ansele subţiri sînt pe flancul său stg. Vascularizaţia uterului devine exuberantă, artera uterină îşi multiplică simozităţile, venele cu ectazie,uneori varicoase.

Protecţia zigotului de către zigotefor (uterul gravid), implică din partea acestuia din urmă o creştere continuă, a volumului, care să asigure un paralelism permanent între conţinutul în creştere şi conţinătorul, tot în creştere (fig.54). Creşterea uterului este stimulată de o serie de factori şi este asigurată de altă serie de factori. Ea este stimulată de climatul hormonal gravidic, în special de către oestrogenii şi progestogenii corpului gestativ apoi cei foetoplacentari, precum şi de către hormonul somatotrop placentar (HCS). Ea este asigurată de către redistribuirea cantitativă a celor două componente din structura parietală a uterului anume cea musculară şi cea conjunctivă. Ambele sînt în anumite proporţii; ex. pentru corpul uterin predomină cea musculară, pentru col cea conjunctivă proporţia musculeconjunctivă

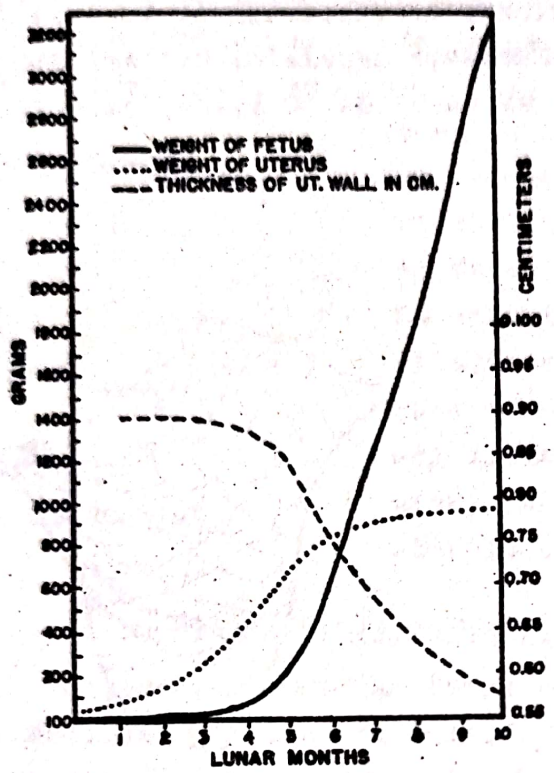

Fig.54

Corelaţii între greutatea foetală şi uterină în timpul sarcinii şi grosimea peretelui.

este 1/4 la uterul negravid şi devine 1/1 pentru cel gravid. Componenta musculară (textura fibrelor miometriale) asigură creşterea uterului în timpul sarcinii şi prin reorientarea direcţiei fibrelor miometriale. Fibra miometrului gravid este un sistem contractil, groasă de 1o microni, lungă de 5o-3oo microni, conţinînd, în mioplasmă, miofibrile. Miofibrilele la rîndul lor, sînt alcătuite din miofilamente, acestea din urmă conţin proteinele contractile. Unele din aceste proteine sînt fundamentale: miozina şi actina, altele sînt proteine reglatoare, tropomiozina şi troponina.

Fibrele miometriale se infasciculează în benzi munculare de 1oo microni grosime, avînd o orientare asupra căreia sînt mai multe păreri. Clasic, Demelin, considera trei tunici concentrice: internă şi externă, cu fascicole musculare dispuse circular, mijlocie cu fascicolele dispuse plexiform (fig.55). Kehr şi Lahm găsesc o dispoziţie a fasciculelor, în lamele concentrice cu dispoziţie în bulb de ceapă. Lebedev, consideră unitatea funcţională miometrială-metronul format dintr-un dispozitiv musculo-vascular. O ipoteză cu accepţiune mai largă, este a lui Geertler, care susţine că fasciculele miometriale au o dispoziţie spiralată. Benzile musculare formează un tel, cu spire mari la nivelul corpului uterin

şi spire mici la nivelul regiunii cervicoistmice. In cele două hemiuterе (resultate din coalescenţa Canalelor Muller) spirele musculare se încrucişează la un unghi de 90 grade, cele aparţinînd

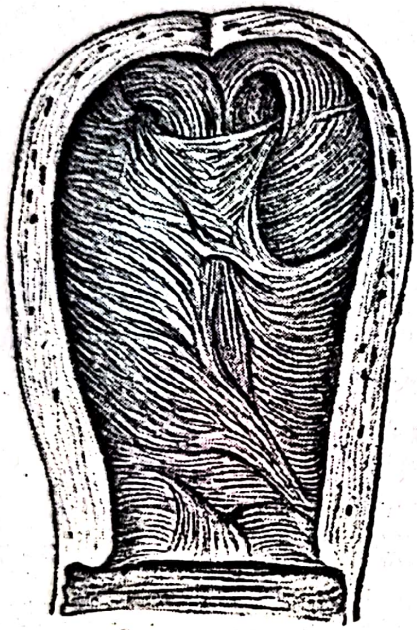

Fig.55
Textura miometrului

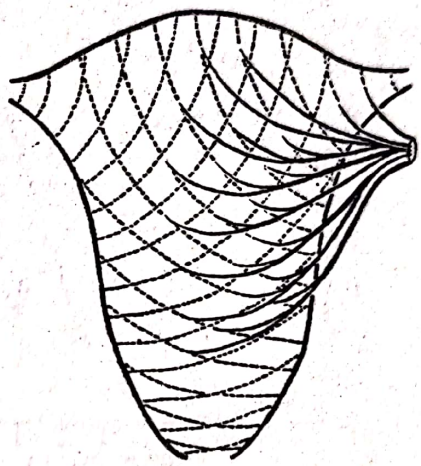

Fig.56
Ipoteza Geertler

unui hemiuter cu cele aparţinînd hemiuterului congener, la nivelul corpului, iar la nivelul regiunii cervicoistmice unghiul ler devine ascuţit (fig.58). Fiecare tel muscular are o inserţie pe un punct fix al peretelui miometrial ; din regiunea fundică a uterului. La fiecare contracţie, spirele cu bucla mare se verticalizează, determinînd lărgirea spireler cu bucla mică. Contracţia şi relaxarea uterului ar corespunde cu spiralarea şi despiralarea fasciceleler sale musculare. Dacă spiralarea reduce capacitatea uterină, despiralarea a creşte. Evoluţia volumetrică a uterului gravid ar corespunde cu despiralarea pregresivă a fasciculeler sale musculare (fig.59.

Indiferent cărei păreri am adera privind textura fibreler sale, miometrul este un muşchi unic, un vast sinciţiu muscular, cu mioplasma multinucleată, deci cu fasciculele musculare întrepătrunse, peste haotic, peste orientat dar totdeauna anastomotice între ele. Chiar dacă acest sinciţiu muscular miometrial este îndoielnic, anatomic, acesta există sigur, funcţional (fig.57).

Miometrul este un sinciţiu funcţional, prevăzut cu centre de automatism (pace-maker area) de la care,undele cantractile pleacă în toate direcţiile, sub forma unor valuri de excitaţie, ce au viteza de 2 cm/sec. şi cuprind tot uterul în 15 sec. Aceste "pace maker area", sînt situate în regiunea uterotubară, ca focare principale, de unde pleacă în cele două hemiutere valurile de excitaţie-contracţie; există de asemeni pace maker area în orice punct al masei miometriale (ectopic pace maker area), din care pot pleca unde de excitaţie-contracţie.



Fig.57
Plexul miometrial

Modificările istmului uterin

Segment intermediar între corp şi col, istmul uterin, sufere modificări reduse în trim.I şi II ale sarcinii şi, importante în trim.III şi pretravaliu. Modificările din trim.I şi II se referă la ; consistenţa care devine moale din cauza imbibiţiei gravidice şi a modificării raportului muscular-conjunctiv din constituţia acestuia (fig.60). Dacă în afara sarcinii acest raport este 1/12, în timpul sarcinii el devine 1/8. Modificările istmice uterine din trim.III al sarcinii şi din preajma naşterii şi prima perioadă a naşterii sînt importante.

Istmul uterin dinafara sarcinii se transformă în segmentul inferior al uterului gravid, corpul uterin transformîndu-se în segment superior, deci pentru uterul gravid din trim.III al sarcinii, vorbim de un segment superior şi un segment inferior. Din canalicular, istmul devine o caletă sferică, concavă superior, convexă spre vagin, cu o lungime de 8-le cm. Vîrful caletei (reprezentînd polul inferior al ovoidului uterin gravidic, este ocupat de orificiul intern al colului, iar circumferinţa, caletei segmentare se continuă cu limită inferioară a segmentului superior al uterului (fig.61). De la acest nivel peretele segmentului superior devine gros şi eminamente muscular ; sub acest nivel, peretele segmentului inferior este subţire şi eminamente conjunctiv. Limitele dintre cele două segmente este marcată de peritoneul anteuterin care devine decolabil pe segmentul inferior şi nede-

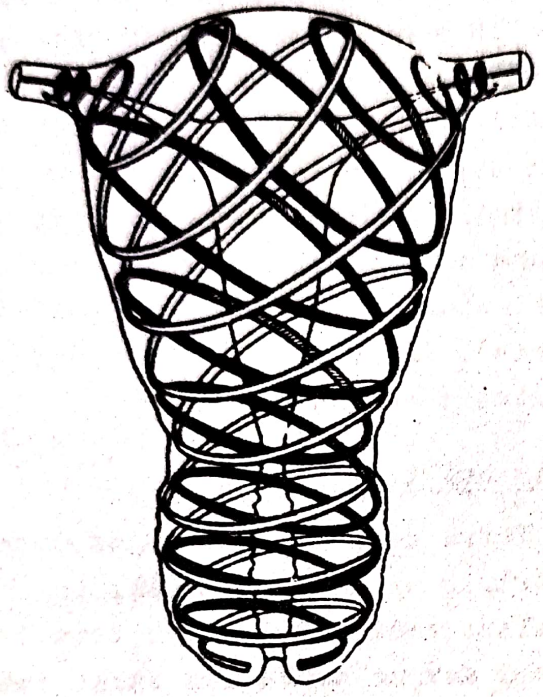

Fig. 58

Spiralele miometrului

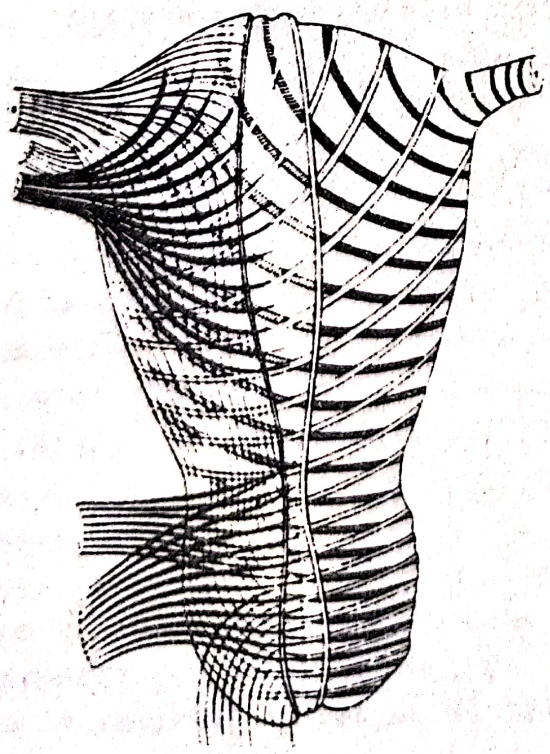

Fig.59

Spiralele miometrului

Scanned with OKEN Scanner

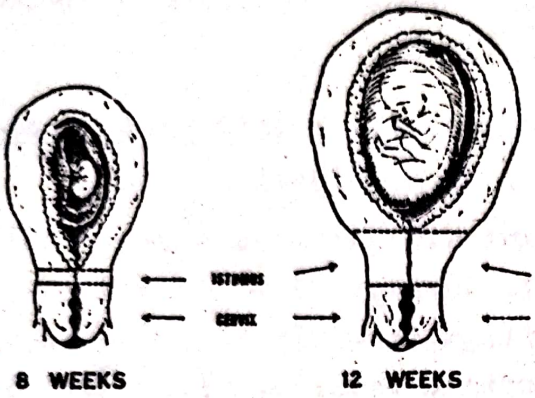

Fig.60
Istmul şi corpul uterin gravid în trim.I s.

colabil la nivelul celui superior; la acest nivel este uneori, o venă circulară. Structura parietală, musculoasă şi groasă (2-3 cm) a segmentului superior contrastînd cu cea conjunctivă şi subţire 1 cm a celui inferior, constituie substratul forţei contractile dezvoltate de segmentul superior în timpul naşterii şi a rezistenţei cervicosegmentare care i se opune forţei contractile. In cursul primei perioade a naşterii, segmentul inferior îşi perfectează configuraţia; (fig.62). In faţa presiunii intraamniotice crescute ritmic, de către contracţia segmentului superior, rezistenţa (regiunea cervicosegmentară a uterului) cedează progresiw alungindu-şi, tensionîndu-şi peretele.. Concomitent orificiul intern al colului se dilată progresiv, canalul cervical din cilindric, devine conic prin lărgirea orificiului intern al colului şi astfel cavitarea segmentară devine cervicosegmentară. Acum calota segmentară inferioară are vîrful său la nivelul orificiului extern al colului. Pereţii colului s-au subţiat au grosimea celui a segmentului inferior,

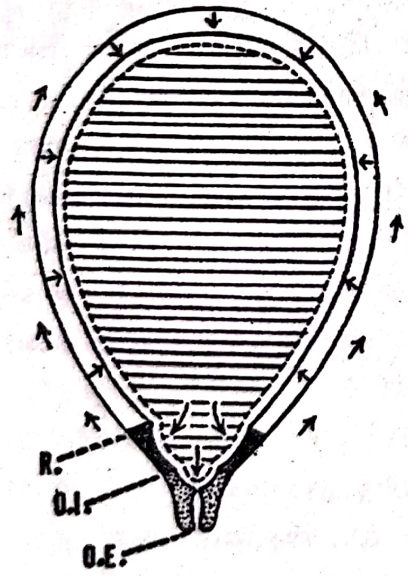

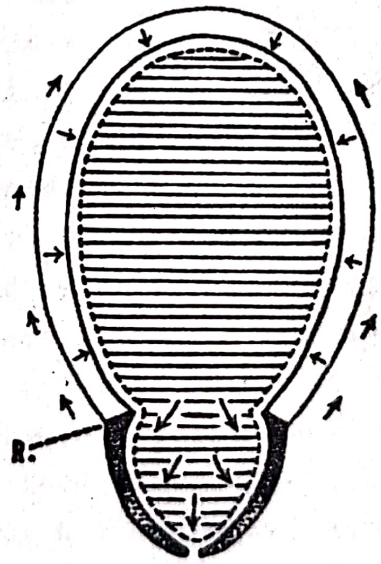

Fig.61
a cervico-segară

este fenomenul de "ştergere a colului". Raporturile segmentului inferior sînt aceleaşi cu ale istmului uterin; înainte vezica urinară (porţiunea ei mobilă), îndărăt rectul de care-l separă fundul de sac peritoneal posterior (fig.62).

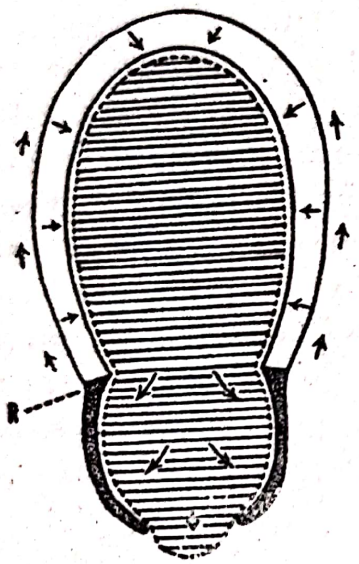

Fig.62
Stergerea colului
începutul dilataţiei

Modificările gravidice ale colului uterin

Colul îşi modifică discret volumul, forma rămîne cea conică la primigeste şi în pîlnie inversă (ectazia orificiului extern) la multigeste. Situaţia colului rămîne pelvină în prima jumătate a sarcinii şi pelviabdominală în a doua,. Culoarea din roz palid în afara sarcinii devine roşu violacee în timpul gestaţiei. Consistenţa se modifică simţitor (înmuierea colului constituind un semn clinic de diagnostic al sarcinii în primul trimestru). Această ramolire a colului ocupă obişnuit porţiunea lui intravaginală în trim.I, cea supravaginală în trim.II, pentru a cuprinde toate cele trei porţiuni ale sale, în trimestrul III. In ce priveşte repartizarea cantitativă a celor două componente (musculară şi conjunctivă), cea conjunctivă se dublează în cursul evoluţiei sarcinii. Endocervixul secretă mucus abundent, acesta îngroşîndu-se în canalul cervical obturîndu-l cu un dop gelatinos ce separă cavitatea uteroamniotică aseptică de conductul vaginal septic (fig.63). In cursul naşterii, colul se asociază segmentului inferior al uterului, constituind rezistenţa cervico-segmentară, dim timpul perioadei I-a a naşterii, rezistenţă ce se confruntă cu elementul activ al dinamicii - contracţia segmentului superior. In faţa presiunii intraamniotice crescute cu ocazia fiecărei contracţii a segmentului superior, caleta cervicosegmentară se destinde progresiv subţiindu-şi peretele, ajungînd la următoarele efecte:

perfectarea formării segmentului inferior; începerea dilatației orificiului intern al colului, transformarea canalului cervical (fig.63) într-o pîlnie a cărei circumferință mare crește progresiv

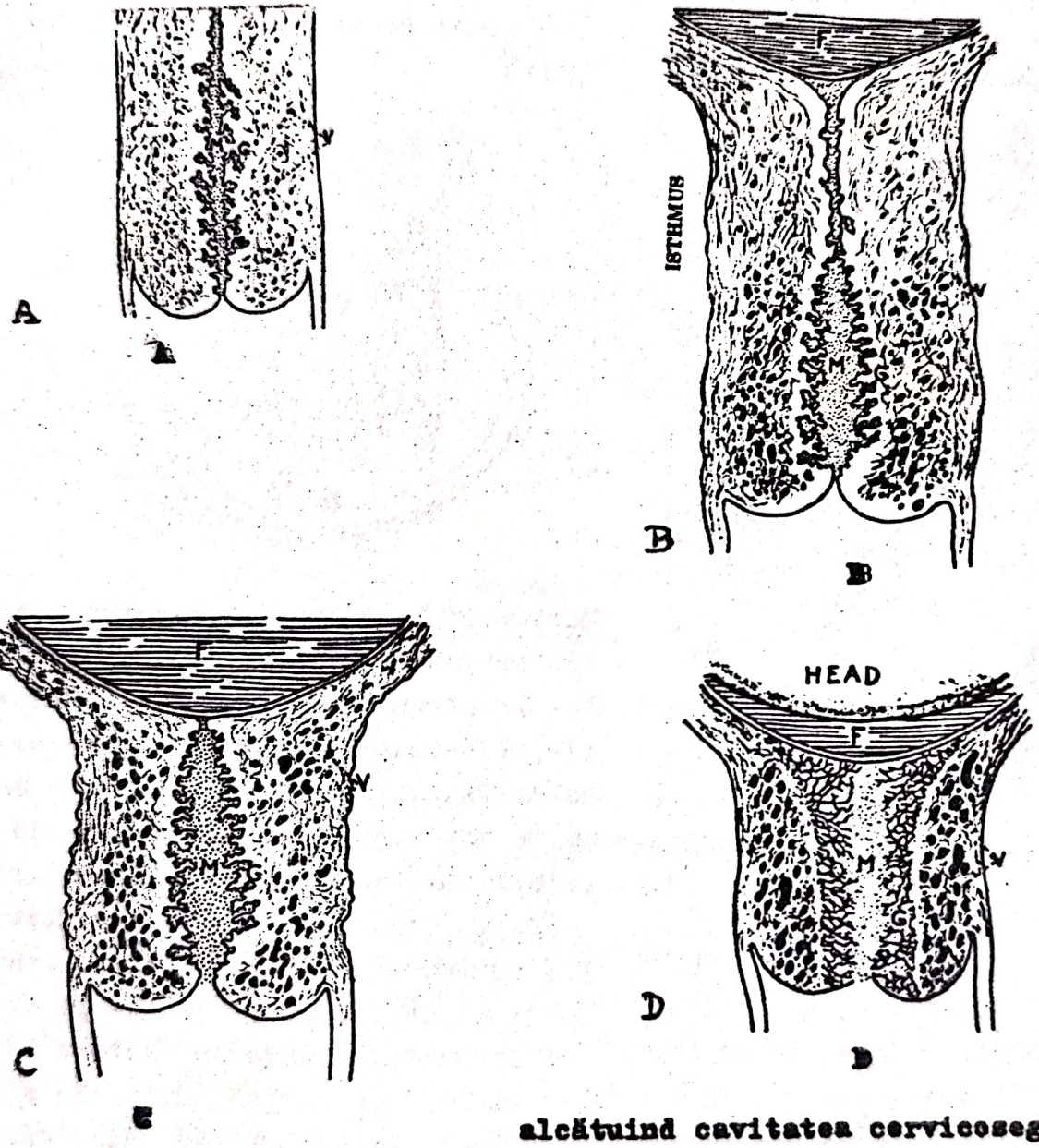

Fig.63

Colul uterin
A- negravidic
B- luna a 2-a sarcină
C- luna a 3-a sarcină
D- termenul sarcinii

alcătuind cavitatea cervicosegmentară; peretele colului subțiat ca și cel al segmentului se continuă fără nici o delimitare cu cel segmentar, este fenomenul de ștergere a colului. In acest moment calota cervicosegmentară are vîrful ocupat de orificiul extern al colului și nu de cel intern cînd era numai cavita-

te segmentară. Distensia în contimare, a peretelui cervicosegmentar, sub efectul presiunii create de forţa contractilă a segmentului superior, determină cedarea peretelui cervicosegmentar în zona de minoră rezistenţă (orificiul extern al colului, care se va dilata progresiv) - este fenomenul de dilatare - a colului din perioada I-a a naşterii (fig.64).

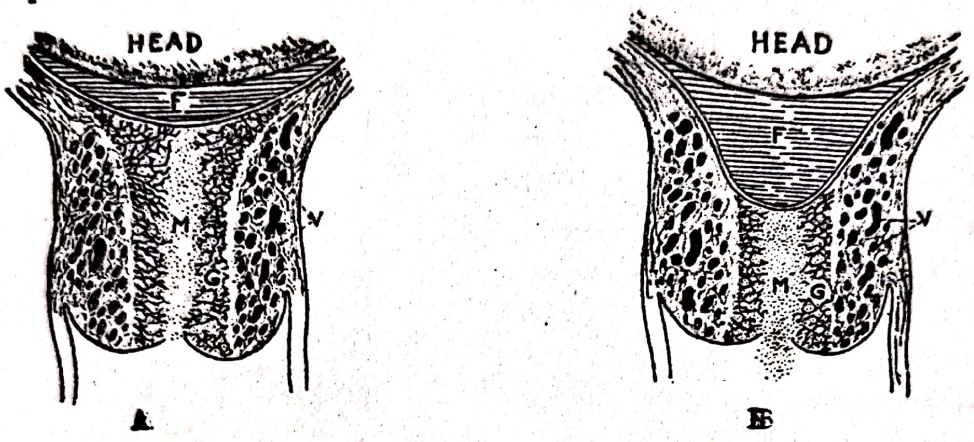

Fig.64
Colul uterin la naştere

Modificările utero-istmo-cervicale din lehuzie, constau din revenirea lor la parametrii dinaintea sarcinii, ele, alcătuind involuţia utero-cervicală. Retractilitatea uterină, mai puţin contractilitatea, constituie substratul fiziologic al acestei reveniri. Corpul uterin devine globulos cu tonusul apropiat de cel avut înaintea naşterii, retracţia peretelui segmentului inferior reface istmul uterin, colul îşi revine la dimensiunile dinaintea sarcinii, canalul cervical se îngustează.

Modificările gravidice ale vaginului şi vulvei sînt reduse comparativ cu cele uterine. Hipervascularizaţia, ectazia sistemului venos, culoarea violacee a mucoasei, îmbibiţia peretelui se întîlnesc şi la acest nivel.

MAMELA sufere modificări tegumentare în trim.I al sarci-

mii şi modificări glandulare în trim.II şi în special în trim.III. Aceste modificări, efect de receptivitate hormonală a oestrogenilor şi progesteronului din sarcină, (fig.65) constau în dezvoltarea atît a galactoferelor (stimulate la oestrogeni) cît şi a aciniler mamari (stimulaţi de progesteron). Concomitent cu terminarea naş-

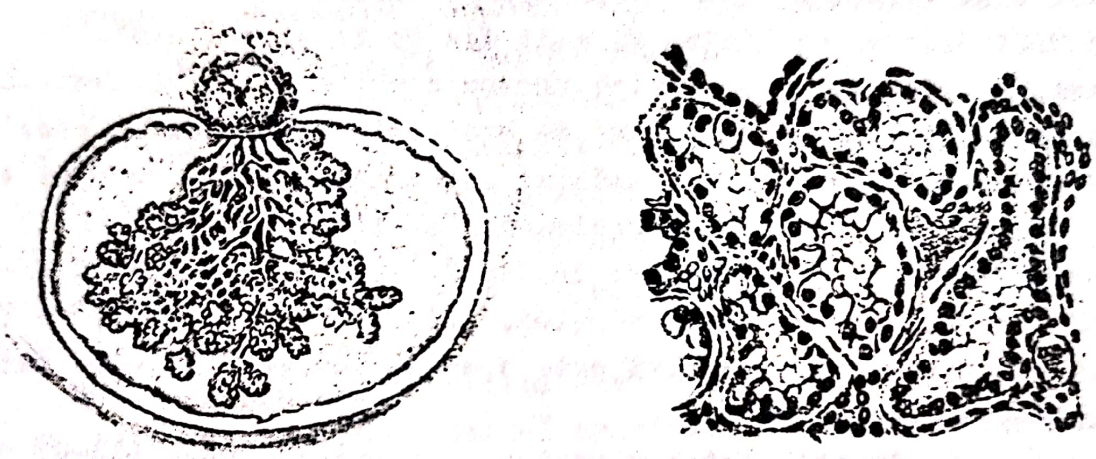

Fig.65
Glanda mamară

terii, expulsia placentei privează organismul mamei de oestrogenii şi progesteronul care au inhibat în cursul sarcinii activitatea LTH (hormonul lactogen hipofizar) şi mai redus a CSH placentar.

Odată desinhibat, LTH exercită funcţia sa lactogenetică asupra teritoriului glandular al mamelei, care intră în lactaţie.

NOTIUNI SUMARE PRIVIND FIZIOLOGIA UTERULUI GESTANT

Fiziologia generală a musculaturii uterine este pivotată de cele trei funcţii importante : reactivitatea (excitabilitatea şi contractilitatea); tonicitatea, elasticitatea (extensibilitatea şi retractilitatea).

Reactivitatea uterină în timpul sarcinii (atît excitabilitatea cît şi contractilitatea) sînt reduse, sub prag, drept adaptare biologică în vederea asigurării creşterii volumetrice progresive a oului, menţinîndu-se astfel paralelismul conţinut-conţinător, cît şi a unei presiuni intraamniotice convenabile dezvoltării embrionului apoi a fătului. Excitabilitatea şi contractilitatea uterină din timpul sarcinii sînt scăzute; sub efectul de blocaj total,

a acestor proprietăţi,precum şi sub efectul desensibilizării miometrului la stimulii neurali ori cei umerali ai reactivităţii, de către pregesteron. Oestrogenii, sînt antagoniştii pregesteronului, ei stimulează reactivitatea miometrului ei, menţin un potenţial de excitaţie multifocal, sincronizînd contracţiile uterine, crescîndu-le amplitudinea. Excitabilitatea miometrului creşte progresiv cu vîrsta sarcinii, cu valoare maximă în pretravaliu.Abarel şi Grăinicoanu, utilizînd diluţii din ce în ce mai slabe de ocitocină, au stabilit doza minimă necesară obţinerii unei contracţii miometriale, este doza minimă de excitaţie (DME). Ei au constatat că de-a lungul celor 4o săptămîni ale sarcinii, DME, devine din ce în ce mai mică (deoarece creşte excitabilitatea miometrului) de ex. dacă în săpt.16-2o, DME este de 1-2 UI, între săptămînile 21-32, DME necesar obţinerii contracţiei, este doar o,2 U, deci de 1o ori mai mic, iar în pretravaliu este o,o5 U, perioadă în care excitabilitatea este maximă.

Contractilitatea miometrului gravidic, este redusă în primele 3o săptămîni ale sarcinii, după care urmează o creştere progresivă, cu accelerarea ei, în cursul naşterii (Caldeire-Barcia). Csapo, constată, o contractilitate moderată până în săptămîna 36-a a sarcinii, apoi o creştere bruscă cu valoare maximă în ajunul naşterii.

Tonicitatea uterină, este acea stare de tensiune parietală, intermediară între contracţii şi relaxare, constatabilă prin palparea uterului, între contracţii. Tonicitatea este pentru unii, o contracţie minimală, involuntară, activă, ce utilizează minimum de energie. Tonicitatea poate varia de la manifestări negative (hipotonie,atonie) la cea normală (normotonie), la cea exagerată (hipertonie) uterină. La uterul gestant, trebuie să fie în permanenţă o normotonie, care-i necesară menţinerii unei tensiuni intraamniotice constante, deosebit de utile fătului. Tonicitatea este în strînsă interdependenţă cu contractilitatea ; există un echilibru tonus-contracţie formînd o unitate funcţională. Această unitate funcţională tonie-kinezie se demonstrează în următoarele eventualităţi; la un tonus uterin normal contracţiile uterine vor fi normale ca amplitudine; la un tonus uterin crescut, contracţiile uterine vor fi reduse ca amplitudine, la un tonus uterin scăzut

contracţiile vor fi de asemeni reduse.

Elasticitatea peretelui uterin, este sinteza a două fenomene biologice : extensibilitatea şi retractilitatea. In cursul sarcinii cea mai solicitată este extensibilitatea adică distensia progresivă a fasciculelor miometriale, soldîndu-se cu subţierea peretelui uterin. Extensibilitatea progresivă din timpul sarcinii asigură permanent adaptarea conţinătorului (peretele uterin) la conţinut (oul în creştere) aşa fel ca embrionul, apoi fătul, să aibă posibilitatea dezvoltării armonioase în condiţii de oxigenare normală. Cînd conţimutul depăşeşte conţinătorul (sarcini gemelare, hidramnios, sarcină unică cu făt gigant) extensibilitatea miometrului este suprasolicitată, în atari condiţii, circulaţia maternoplacentară este jenată, se crează hipoxia fetală, sarcina devine un risc.

Retractilitatea, al doilea atribut biologic al elasticităţii, nu este solicitată în timpul sarcinii, dar ea este absolut necesară după terminarea naşterii (asigură hemostaza).

Fiziologia miometrului în timpul naşterii

Reactivitatea (excitabilitatea şi contractilitatea) se deosebeşte de cea din timpul sarcinii. Excitabilitatea progresiv crescîndă în timpul sarcinii, atinge valori mult superioare în timpul naşterii. Contractilitatea uterină din timpul naşterii este de 3o ori mai puternică decît cea din sarcină. Contractilitatea din timpul naşterii se manifestă, prin unde contractile succesive, cu viteza de 2 cm/sec., cuprinzînd tot uterul în 15 secunde. Centrul (fig.66) declanşării undelor contractile se găseşte la nivelul corpului uterin. Sînt două centre de automatism (pace maker area) (fig.66) a valurilor de contracţie pentru fiecare hemiuter, cuprinzînd întîi segmentul superior, apoi scăzînd în intensitate se transmit la cel inferior, pentru a dispare la nivelul colului uterin, deci contracţie este depresivă. Undele contractile, plecate din cele două "pace maker area", cuprind toată masa segmentului superior al uterului gravid, contracţia miometrului fiind totală. Afară de cele două centre de automatism descrise, undele contractile pot pleca din orice zonă a miometrului din "ectopic pace maker area".

Efectele contractilităţii uterine din timpul naşterii, sînt de 3 categorii : efecte amniotice, efecte intramiometriale, efecte

Fig.66

Undele excitaţie - contracţie miometrială în cursul naşterii

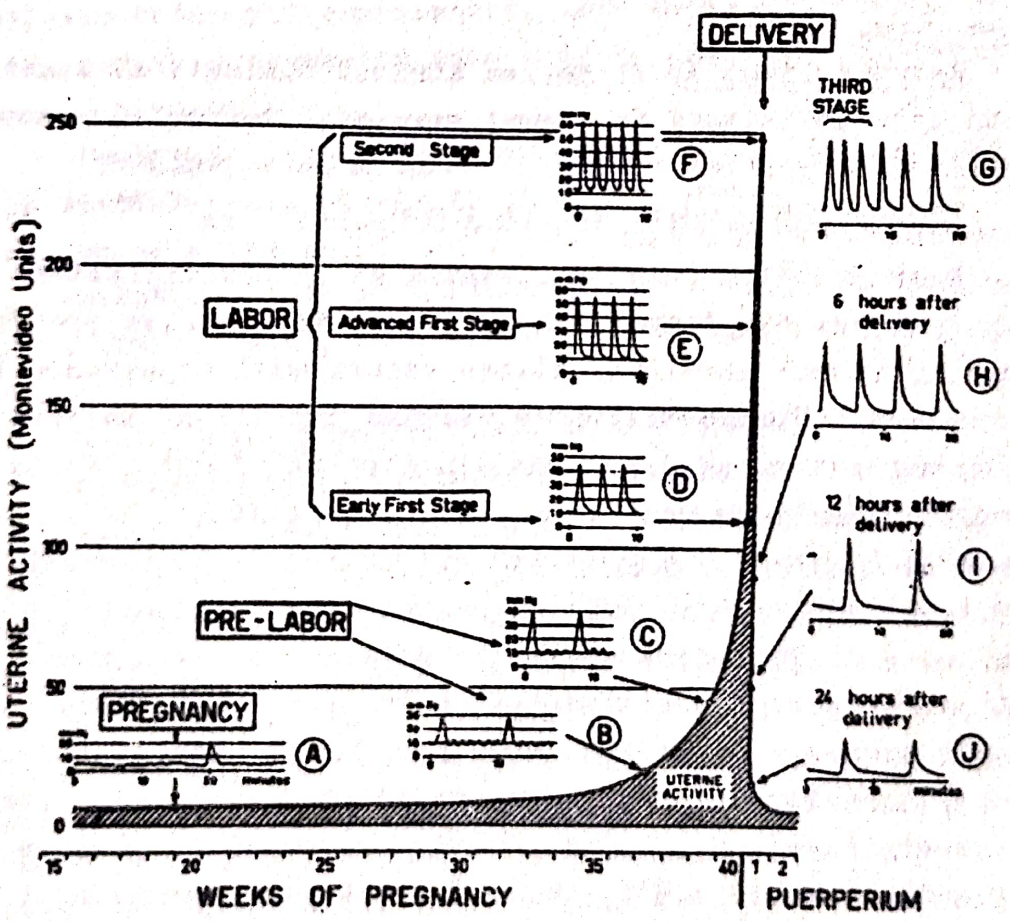

Fig.67

Contractilitatea miometrului în sarcină - naştere - lehuzie

cervicosegmentare.

Efectele intraamniotice constau din creşterea presiunii hidrostatice, în perioada I-a a naşterii de la 30 mm Hg pînă la 40-60 mm Hg în timpul contracţiei, faţă de 8-10 mg Hg în intervalul contracţiilor. In perioada a II-a a naşterii, presiunea hidrostatică intramniotică ajunge la 100-150 mg Hg.

Efectele intramiometriale sînt hemodinamice şi constau din compresiunea sinusurilor sanguine din cauza scurtării fasciculelor musculare miometriale. Durata stînjenirii fluxului sanguin este mai mică pentru cel arterial decît pentru cel venos. Efectele foetale ale acestor compresiuni vasculare, sînt hipoxia.

Efectele cervico-segmentare ale contracţiei miometrului sînt: perfectarea segmentului inferior al uterului gravid, cu apariţia cavităţii cervicosegmentare, distensia colului (ştergerea colului), dilataţia colului uterin. Polul inferior al oului este propulsat progresiv spre zona de minimă rezistenţă (orificiul extern al colului în dilatare progresivă), astfel membranele îşi încep clivajul apoi ruperea, care obişnuit se produce la dilataţia complectă a colului.

Reglarea contractilităţii uterine în timpul sarcinii şi a naşterii

Contractilitatea uterină, este rezultatul interacţiunii unor multipli factori endocrini, nervoşi, mecanici, chimici. Fiecare grup de factori au elemente ce se balansează continuu.

Reglarea endocrină constă din balansarea antagonistă, însă armonioasă, a oestrogenilor cu progesteronul, primii stimulatori, secundul moderator, pînă la blocarea totală, a contracţiei uterine, primii stimulatori ai excitabilităţii, secundul blocant al excitabilităţii şi, desensibilizant la acţiunea şi a alter stimulatori. Reglarea endocrină mai este asigurată de echilibrul exitocin-oxitocinază, primul stimulator puternic a contracţiei - secundul, enzimă inactivantă, elaborată de placentă şi crescînd progresiv în cursul sarcinii.

Reglarea nervoasă a contractilităţii miometriale este atestată de prezenţa receptorilor intramiometriali pentru contracţie şi pentru relaxare. Receptorii pentru contracţie (alpha-recep-

teri adrenergici), sînt sensibili la ocitocină, acetylcholină, prostaglandine E şi F, secara cornută. Receptorii miometriali pentru relaxare (beta receptori adrenergici) sînt sensibili la progesteron, sulfat de magneziu, papaverină, anesteziei prin inhalaţie, alcool.)

Reglarea mecanică a contractilităţii miometriale, este hidrodinamică (Mesler) şi constă din confruntarea în permanenţă a 2 contrarii ; creşterea volumului uterin şi a tensiunii intraparietale şi intramniotice pe de o parte, scăderea rezistenţii cervicosegmentare pe de alta. Durata sarcinii pare condiţionată şi de gradul (intensitatea) tensionării regiunii cervicoistmice, apoi cervicosegmentare a uterului gravid. Aşa s-ar explica declanşarea naşterii premature în utere cu perete destins.

Reglarea chimică a contracţiei miometriale, este atestată prin constatarea prezenţii, bradikininei, a prostaglandinelor E şi F_2 alpha în lichidul amniotic, în sîngele periferic, în ajunul fiecărei contracţii uterine ; prin injectarea intravenoasă a acester principii, se obţin contracţii uterine similare celor spontane.

x

x x

Alături de acţiunea gradată, tempestivă a diferiter factori reglatori, contracţia uterină mai necesită asigurarea permenentă cu provizii în proteine contractile şi cu provizii energetice. Provizia în proteine contractile este dovedită de constatarea că: actomiozina a cărei concentraţie determină intensitatea contracţiei miometriale, este incomparabil mai crescută în uterul gravid faţă de cel negravid; actomiozina creşte progresiv cu vîrsta sarcinii; este mai abundentă în miometrul fundului şi a corpului uterin, viitorul segment superior al uterului din pretravaliu. Provizia energetică, constă din lanţul de reacţii enzimatice, în care veriga principală este adenozintrifosfatul (ATP), un nucleotid provenit din degradarea glicogenului, degradare ce degajă energie putoraică.

Fiziologia uterului în postpartum precoce

Dacă în timpul evoluţiei sarcinii elasticitatea uterină era necesară sub aspectul extensibilităţii ei, imediat după naştere, în lehuzia imediată sau postpartum precoce, elasticitatea este la fel de necesară, însă sub aspectul opus extensibilităţii, adică, a retractilităţii.

Retractilitatea uterină, este capacitatea acestuia de a reveni la forma şi dimensiunile dinaintea distensiei (extensiei) sale gravidice. Ca atribut al elasticităţii, retractilitatea, echilibrîndu-se permanent cu extensibilitatea peretelui uterin, asigură aplicarea peretelui uterin pe conţinutul său (ou în dezvoltare). Aşa se petrece în timpul sarcinii cînd peretele uterin se aplică pe ou în creştere menţinînd constant o tensiune intraamniotică, aşa se întîmplă în timpul naşterii după terminarea timpului II (expulsia fătului), cînd datorită retractilităţii uterine, peretele uterin se aplică pe anexele foetale rămase încă în uter. Aşa se întîmplă, şi-i imperios necesar să se întîmple, imediat după terminarea perioadei III (expulsia placentei şi membranelor), cînd retractilitatea uterină asigură hemostaza fiziologică din postpartum precoce (lehuzia imediată). Prin retracţia fasciculelor miometriale se micşorează, pînă la închidere, sinusurile venoase intramiometriale, care formează o reţea anastomotică ce se împleteşte cu reţeaua sinciţială a miometrului, strîngerea ochiurilor reţelei miometriale înseamnă strîngerea reţelei sanguine, deci hemostaza. Pinard compară efectul acestei retractilităţi, cu ale unei ligaturi vasculare vii (ligaturile vii a lui Pinard). Retractilitatea miometrială este permanentă. După nevoie, ea poate fi solicitată ore întregi, chiar zile. Retractilitatea îngroaşă peretele uterin, extensibilitatea îl subţiază. Retractilitatea uterină nu este niciodată satisfăcută complect, deoarece i se opune tonicitatea miometrului. Retractilitatea uterină nu este nici total independentă de contractilitate, în postpartum precoce, aceasta este secondată de contractilitate, pentru a asigura revenirea uterului şi oprirea hemoragiei - uterul devenind o formaţiune globuloasă, tonică, ce asigură hemostaza - globul de siguranţă.

Scanned with OKEN Scanner

C. NOTIUNI SUMARE DE ENDOCRINOLOGIE GESTATIVA

Desfăşurarea funcţiei gestative (de reproducere), implică solicitări funcţionale din partea tuturor sistemelor organismului, inclusiv a celui reproductiv.

Pe plan endocrin, toate glandele îşi hipertrofiază volumul şi funcţiile, apar însă şi endocrine noi, tranzitorii, ad-hoc, (Corpul Gestativ şi Placenta endocrină).

Climatul endocrin gestativ poate fi discutat în 3 etape; în sarcină, în timpul naşterii, în timpul lehuziei.

In timpul sarcinii, concomitent cu nidaţia şi ovoimplantaţia, Corpul Progestativ nu mai involuează (cum se întîmplă în absenţa nidaţiei şi ovoimplantaţiei), ci se transformă în Corp Gestativ (Corp galben gravidic). In această calitate, Corpul Gestativ, îşi continuă activitatea endocrino-secretorie pe o perioadă de 10-12 săptămîni, după care, activitatea sa secretorie, este preluată de către placentă, apoi de către făt şi placentă. Dacă funcţionalitatea endocrină a Corpului Progestativ era sub dependenţa directă a LH antehipofizar şi indirectă a LH-RH hipotalamic, în timpul sarcinii, funcţionalitatea Corpului Gestativ, este determinată direct tot de o gonadotrophină tip LH, numai că această gonadotrophină este placentară; HCG (hormonul chorionic gonadotrop).

HCG placentar, secretat de către citotrofoblastul vilozităţile tinere (culturi tisulare de citotrofoblast se însoţesc de creşterea HCG - (Jones), creşte rapid în primul trimestru al sarcinii cu un vîrf al concentraţiei maxime în ziua 60-a, pentru a scădea precipitat pînă în ziua 90-a după care se menţine, la valori reduse, pînă spre sfîrşitul sarcinii (fig.68).

Ovarul, prima glandă endocrină, ad-hoc, a sarcinii, este necesar sau nu ? La unele specii da (iepure, şoarece, vacă, ovariectomia duce la întreruperea sarcinii) la cîine, pisică, cobai, sarcina se întrerupe numai dacă ovariectomia s-a efectuat în prima jumătate a sarcinii. La alte mamifere (primate, om) ovarul nu este absolut necesar organismului matern, în timpul sarcinii-ovariectomia nu se însoţeşte de întreruperea evoluţiei sarcinii, deoarece oestrogene şi progestine-secreţia este asigurată de către sinciţiul placentar. La aceste vieţuitoare, chiar hipofizectomia, permite evoluţia sarcinii (gonadotrophinosecreţia este asigurată de către

citotrophoblastul placentar).

Progesteronul - hormonul maternităţii, pregăteşte endometrul progestativ (faza secretorie a ciclului endometrial), progesteronul favorizează nidaţia, acţionează trophic asupra zigotului, chiar înaintea ovoimplantaţiei. Progesteronul este necesar evoluţiei sarcinii (ovarectomia iepuroaicei gravide, nu determină întreruperea sarcinii dacă i se administrează progesteron,Fraenkel). La unele specii, progesteronul nu-i absolut necesar (ablaţia unei tumori ovariene, cu ovarectomia ovarului congener, nu se însoţeşte de întreruperea sarcinii).

Placenta, a doua glandă endocrină ad-hoc, a gestaţiei, asigură evoluţia normală a sarcinii, elaborînd două categorii de hormoni; polipeptidici (HCG) şi steroidieni (oestrogeni şi progestogeni)(fig.65). Secreţia oestrogenică a Corpului Gestativ, este

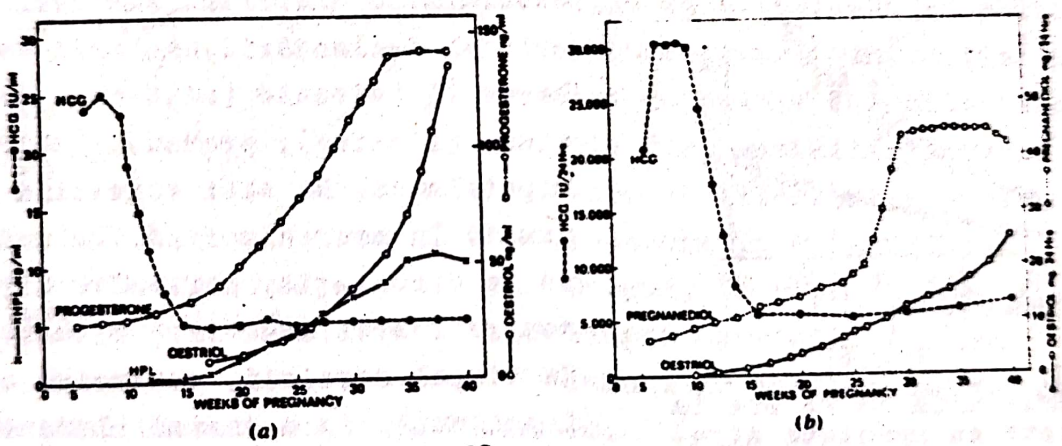

Fig.68

Secreţia HCG, oestriolului şi progesteronului în sarcină

preluată de placentă, care împreună cu fătul formează o unitate foeto-placentară şi sub acest unghi de vedere, anume, CSR foetală elaborează metaboliţii principali pe care placenta îi metabolizează. Alături de HCG, placenta elaborează în timpul sarcinii cantităţi impresionabile de HPL, sau somatotrophină placentară (STH) care serveşte drept criteriu al evoluţiei intrauterine a fătului, dar rolul său în gestaţie nu este deplin lămurit (Ed.Novak).

In cursul sarcinii oestrogenii favorizează creşterea actinei şi a miozinei şi a ATP în fibra miometrială. Fenolsteroizii

(metaboliţii principali ai oestrogenilor), cresc pregresiv cu vîrsta sarcinii, ajungînd pînă la 25 mg, ei crescînd paralel cu greutatea fătului (fig.69).

In cursul sarcinii, pregesteronul, furnizat iniţial de Corpul gestativ, ulterior de placentă, înscrie concentraţii crescînde paralele cu vîrsta sarcinii, cu maximum în pretravaliu, pregesteronul asigură următoarele fenomene biologice; slăbeşte, temperează, tonusul şi contractilitatea uterină; influenţează favorabil celula placentară în transferul acizilor graşi, a acizilor aminaţi, a fosfaţilor anorganici, a Calciului, a ferului (Schreiner).

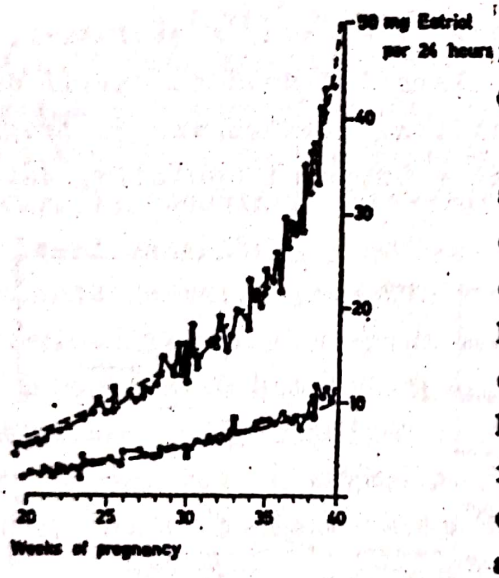

Fig.69
Oestrioluria în 24 ore la 2 feţi cu greutate diferită la naştere.

Naşterea, ca etapă biologică, a funcţiei gestative implică şi un determinism endocrin. Factorul endocrin al declanşării naşterii este hormonul ocitocic (ocitocina, oxitocina, pitocina), produs de către hipotalamus. De aici ocitocina este fusată în neurohipofiză, de unde trece în circulaţie, acţionînd direct asupra fibrei musculare miometriale. In timpul sarcinii, ocitocina este inactivată de o enzimă placentară, ocitocinaza; există în sarcina normală un echilibru permanent ocitocină-ocitocinază. Efectul ocitocinei de stimulator puternic al dinamicii uterine este favorizat de sensibilizarea miometrului, ca o "premisă obligatorie" (Chaldeire-Barcia), de către oestrogeni care stimulează excitabilitatea.

In lehuzie, dispare placenta, oestrogenii şi progesteronul furnizaţi de placentă, au indus în receptorul hormonal mamar, (fig.70) desvoltarea atît a galactoforelor (oestrogenii) cît şi a acinilor mamari (pregesteronul), pregătind morfologic glanda mamară în vederea intrării în funcţie, în postpartum. In postpartum precoce, eliminarea sursei de oestrogeni şi progesteron (placenta), desinhibă hipofiza anterioară în secreţia hormonului lactogen LTH,

demnmit însă, prolactina hipofizară, inhibată în cursul sarcinii (feed back negativ) de estro-progestogenii în cantitate mare. Ca atare, prolactina secretată, va determina în receptorul mamar pregătit morfologic, secreţia lactată (lactogeneza). Funcţionarea în continuare a glandei mamare (galactopoeza) este asigurată neuroreflex prin actul sugerii; zona reflexogenă este mamelonul, centrul reflex este regiunea hipotalamo-hipofizară, unde se eliberează şi ocitocina necesară contracţiei plasei de celule mioepiteliale din jurul aciniilor mamari, care va determina golirea acestora în galactofore. Ovarul, în repaus, însă din timpul sarcinii, îşi reia funcţiile cielice ale şi endocrină, cam la 40-45 zile după naştere.

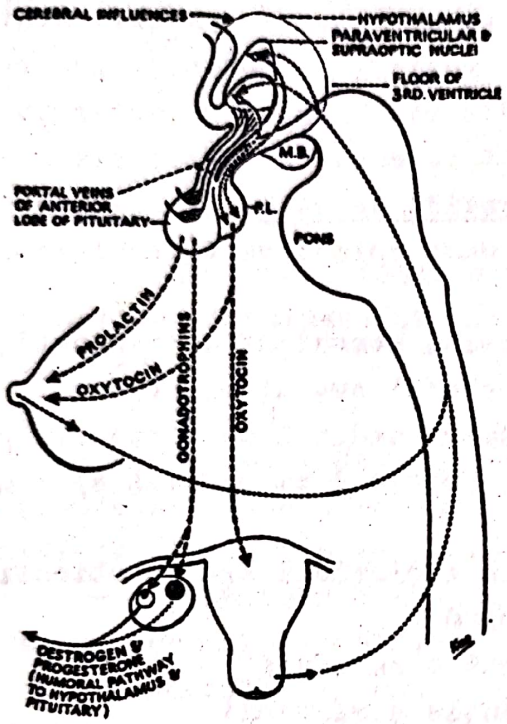

Fig. 70

Reglarea neuroendocrină a galactopoezei şi lactogenezei

CONSULTATIA OBSTETRICALA

Consultaţia obstetricală se efectuează în cursul sarcinii, în timpul naşterii şi în lehuzie. Fiecare din etapele menţionate au un anumit specific, ceea ce impune diferenţierea consultaţiei obstetricale în;

- consultaţiile prenatale,
- consultaţia intranatală (intrapartum),
- consultaţia postnatală (lehuzie).

A. CONSULTATIILE PRENATALE

Alcătuiesc metoda profilactică care stă la baza întregii activităţi obstetricale. Prin ele se urmăreşte asigurarea şi evolu-

ţiei în bune condiţiuni a sarcinii; a naşterii fără riscuri a unui copil normal dezvoltat şi sănătos; a revenirii în postpartum la parametrii biologici din afara sarcinii a femeii,

In buna desfăşurare a consultaţiilor prenatale, sînt interesate cadrele medii de profil, medicul de medicină generală şi medicii specialişti ginecologi din policlinici şi maternităţi.

Prima consultaţie prenatală va căuta să precizeze grupa în care va fi încadrată gravida: gravidă normală sau gravidă cu risc crescut, în scopul stabilirii unor obiective diferenţiate pentru cele două grupe.

Pentru a avea eficienţă, prima consultaţie prenatală trebuie trebuie făcută cît mai la începutul evoluţiei sarcinii, cel puţin în primele 12 săptămîni, de către medicul de circumscripţie sanitară şi cadrul mediu de profil, împreună cu medicul specialist ginecolog îndrumător.

Prima consultaţie prenatală a gravidei are ca obiective :

I. Diagnosticul de sarcină
II. Diagnosticul de vîrstă a sarcinii
III. Prognosticul de evoluţie a sarcinii
IV. Prognosticul de evoluţie a naşterii.

La gravida normală, consultaţia prenatală se efectuează în primele 28 săptămîni ale sarcinii o dată la 4 săptămîni, iar în următoarele 12 săptămîni o dată la 2 săptămîni. Uneori este recomandabil ca în ultimile 4 săptămîni, consultaţia prenatală să se facă săptămînal.

I. DIAGNOSTICUL DE SARCINA

a. DIAGNOSTICUL CLINIC DE SARCINA IN SAPTAMINILE 1-20

1. In primele 2o săptămîni, diagnosticul clinic de sarcină se stabileşte prin :

Interogatoriu

Femeia declară că are o întîrziere menstruală variabilă ca timp, de 4-8-10-12-16-20 săptămîni. Declaraţia capătă valoare la femeile tinere cu cicluri regulate, sănătoase şi care nu alăptează.

Interogatoriul poate releva de asemeni:

- tulburări digestive (greaţă, vărsături, sialoree, lipsa poftei de mîncare, ori foame exagerată, intoleranţa mirosului

unor mîncări, etc.);

- tulburări neuro-endocrine (insomnie sau hipersomnie, iritabilitate, comportament ciudat);

- tulburări urinare (polakiurie).

Spre sfîrşitul intervalului săptămînilor 1-2o femeia declară că a simţit mişcările fetale, în special noaptea, sub forma unor mici şocuri.

Inspecţia :

- tegumentele feţii sînt pigmentate intens, respectînd doar zonele periorbitare şi peribucale, dînd aspectul unei măşti - cloasma gravidarum ;

- modificările tegumentare ale sînilor : o reţea venoasă subcutanată (Haller); hiperpigmentaţia areolei mamare în aria căreia glandele (sudoripare după unii, sebacee după alţii) se hipertrofiază ca nişte tubercule (Montgomery);

- pigmentarea liniei albe abdominale supra şi subombilicale şi a eventualelor cicatrici, abdominale ;

- coloraţia violecee a vulvei şi uşoara ei edematiere, eventuale varicozităţi ;

- coloraţia violacee a vaginului şi a colului şi lipsa glerei cervicale (inspecţia cu ajuterul valvelor vaginale) ;

- apariţia cîte odată a varicelor, la membrele inferioare.

Palparea :

Sînii sînt induraţi relieffînd formaţiuni nodulare (acinii mamari hipertrofiaţi), cu discretă sensibilitate dureroasă.

Abdomenul prezintă în hipogastru o formaţiune sferică şi contractilă, cu contur regulat. Dimensiunile acestei formaţiuni se modifică în funcţie de vîrsta sarcinii (cît o portocală la 8 săptămîni, un grappe-fruit, la 12 săptămîni, un cap de făt la 16 săptămîni, sub ombilic la 2o săptămîni). Distanţa de la marginea superioară a acestei formaţiuni creşte regulat cu 1 cm pe săptămînă, măsurătoarea putînd fi efectuată începînd cu a 9-a săptămînă (în primele 4 săptămîni, corpul uterin are o situaţie strict pelvină).

Prin examen vaginal digital combinat cu palparea abdominală se constată :

- colul uterin ce prezintă o consistenţă moale în jurul orificiului extern (consistenţa este asemănătoare buzelor - (sem-

nul Tarnier) ;

- istmul uterin este mult mai moale decît colul, încît permite apropierea degeteler din fundul de sac vaginal posterior cu cele care palpează abdominal dînd impresia că s-ar atinge reciproc (semnul Hegar) ;

- corpul uterin devine globulos încît din săptămîna a 12-a pereţii săi laterali bombează şi pot fi simţiţi prin fundurile de sac vaginale laterale (semnul Noble). Consistenţa corpului uterin este moale, similară cu a unei smochine coapte. Uneori apar contracţii uterine în timpul examinării şi corpul devine dur.

Prin examenul vaginal digital, apreciem mai eficient decît la palparea abdominală dimensiunile uterului gravid. Spre sfîrşitul intervalului (săptămînile 15-20 de sarcină) percepem conţinutul lichidian al uterului, eventual şi mişcările în bloc ale embrionului care înnoată liber în lichidul amniotic.

Destul de frecvent, corpul uterin prezintă o anteflexie exagerată, datorită măririi sale, cît şi înmuierii istmului şi mai rar, o retrobasculare în pelvis cu tendinţă la inclavare.

Examinarea clinică a unei femei tinere, cu cicluri menstruale regulate, prezentînd semnele clinice descrise mai sus, permite într-un mare procentaj stabilirea diagnosticului de sarcină.

Totuşi, unele afecţiuni organice, în special uterine, mai rar parauterine, endocrine, psihice, creează dificultăţi, ceea ce impune stabilirea unui diagnostic diferenţial, care s-ar discuta cu următoarele eventualităţi ;

- Sarcina nervoasă. Amenoreea este prezentă, însoţită cîteodată şi de manifestări neuro-vegetative. Lipsesc însă semnele obiective cervico-istmo-corporeale de sarcină. Confuzia cu sarcina poate fi făcută în special la femeile cu perete abdominal cu paniculul adipos exagerat.

- Fibromiomul uterin, în special în cazul unui nodul unic, submucos, care hipertrofiază armonios uterul ce devine sferic, cu dimensiuni similare unei sarcini între 1-2o săptămîni. Confuzia este posibilă cînd fibromiomul nu se însoţeşte de metroragie şi a suferit transformare edetamoasă şi atunci este recomandabil a se face diagnostic biologic de sarcină. Pledează totuşi în favoarea diagnosticului de fibrom submucos prezenţa metroragiilor

mici, repetate, lipsa graviditătii în trecutul apropiat, lipsa modificărilor istmo-cervicale de tip gravidic.

- Metrita cronică parenchimatoasă pretează la confuzii cu sarcina din primele 8 săptămîni. Consistenţa dură a corpului şi istmului uterin,, durerea la palparea bimanuală (prin examen vaginal digital) a uterului şi la mobilizarea acestuia, existenţa unor episoade inflamatorii genitale (postabortum, mai rar postpartum) pledează pentru diagnosticul de metrită cronică parenchimatoasă.

- Hematometria este o ginecopatie constînd din acumularea sîngelui în cavitatea uterină, datorită obstrucţiei

Se hipertrofiază armonios uterul care devine globulos, în schimb are consistenţa păstoasă, este dureros. Lipsa menstruaţiei este doar o aparenţă, ciclul menstrual este prezent dar fără exteriorizarea sa hemoragică. De aceea amenoreea în atari împrejurări este de fapt o criptomenoree.

- Corioepiteliomul uterin, tumoră malignă a corionului ovular, apare în primele trei luni, fie după un avort (în mod deosebit după cel molar, fie un avort simplu) şi rareori după o naştere. Corpul uterin poate fi mărit de volum, globulos, dar de consistenţă moale. Metroragia este prezentă aproape în toate cazurile. Diagnosticul diferenţial este uneori foarte dificil.

- Ginecopatiile parauterine,(rar cele inflamatorii frecvent cele proliferative) pun probleme de diagnostic diferenţial cu sarcina uterină în intervalul 1-2o săptămîni. Toate aceste formaţiuni sînt parauterine, deplasează uterul din axul excavaţiei, sînt separate de uter printr-un şanţ de delimitare, nu sînt solidare cu uterul cînd imprimăm acestuia mişcări de ascensiune ori deplasare pe orizontală. Un hematosalpinx gravidic (sarcină extrauterină forma pseudoanexitică), un kistom ovarian ori o tumoră solidă de ovar cu evoluţie pelvină intră în discuţie cu sarcina pînă la 8-lo săptămîni. Kistoamele ovariene cu evoluţie pelvi-abdominală pretează la discuţii de diagnostic diferenţial cu sarcina între săptămînile 12-2o. Lipsa contractilităţii parietale şi a percepерii mişcărilor în bloc a embrionului pledează pentru kistom. Deseori este necesară contribuţia examenului biologic de sarcină şi a echotomografiei care conturează diagnosticul.

- Amenoreea hiperhormonală este o menopatie care poate

crea dificultăţi diagnostice din cauza hipertrofiei uterului, similară celei a sarcinii din primele 8 săptămîni. De obicei această situaţie o întîlnim în postpubertatea imediată şi în perimenopauză, perioade în care funcţia gestativă este rară.

Retenţia de urină pe o vezică semiplină sau plină pînă la ombilic poate mima o sarcină. Formaţiunea mediană, uşor contractilă, dureroasă dispare după evacuarea vezicii. De aceea, înaintea examenului genital, se impune întotdeauna golirea vezicii urinare.

DIAGNOSTICUL CLINIC DE SARCINA INTRE SAPTAMINILE 21-28

In acest interval elementele clinice sînt decisive pentru diagnostic, fiind furnizate atît de modificările aparatului genital cît şi de prezenţa fătului. Cînd aceste elemente sînt indubitabile, nu mai este necesar diagnosticul diferenţial.

Interogatoriul ;

- absenţa menstruaţiei mai mult de 2o săptămîni ;
- mărirea progresivă de volum a abdomenului ;
- perceperea unor mişcări în abdomen (mişcările fătului).

Multigestele, datorită experienţei căpătate la sarcinile anterioare, pereep aceste mişcări mai devreme (săptămîna a 16-a). Primigestele reclamă apariţia de mişcări fetale mai tîrziu (săptămîna a 18-a, 2o-a iar în acest interval ele devin evidente, repetabile frecvent).

Inspecţia ;

Sînii. Pigmentarea areeleler se accentuează, tegumentele periareolare se pigmentează mai estompat (areola secundară), circulaţia venoasă superficială este mai reliefată.

Abdomenul mărit de volum, proporţional cu durata amenoreii, apare în obuzier, sub perete reliefîndu-se o formaţiune ovoidală cu axul mare longitudinal, cu polul inferior în pelvis, cu cel superior depăşind ombilicul pînă la jumătatea distanţei xifo-ombilicale. Linia albă supra şi subombilicală este pigmentată, pe flancuri apar cicatrici semilunare evocînd urmele flagelaţiei cu nuiele, numite vergeturi de sarcină. Ele sînt roze la primipare, alb-sidefii la multipare; uneori pigmentarea gravidică le interesează şi pe ele.

Organele genitale externe prezintă o uşoară îmbibiţie seroasă, un grad de ectazie venoasă, o coloraţie violacee a mucoasei

vulvare.

Inspecţia cu valvele evidenţiază hipertrofia moderată a mucoasei cervico-vaginale şi coloraţia violacee.

Membrele inferioare pot prezenta varice mai mult sau mai puţin dezvoltate, pe safena internă şi externă.

Palparea :

Sînii. Cîteodată consitenţa nodulară devine mai dură, concomitent cu o creştere a sensibilităţii. La exprimarea mameloanelor, pot apărea uneori cîteva picături de lichid gălbui (colostru).

Abdomenul : în regiunea hipogastrică şi mezogastrică se identifică o formaţiune ovoidală, cu axul mare longitudinal, cu suprafaţa netedă, de consistenţă elastică, în uşoară tensiune în afara contracţiilor şi dură în timpul contracţiilor care pot fi percepute chiar în timpul examinării. In intervalul dintre contracţii, în interiorul formaţiunii ovoidale percepem un conţinut lichidian în care înnoată fătul.

Palparea cu cîte o mînă pe fiecare flanc abdominal relevă "balotarea fetală", fenomen explicat de cantitatea de lichid amniotic crescut şi dimensiunile încă reduse ale fătului (înregistrarea balotării este evidentă între săptămînile 2o-26).

Cîteodată, în cursul palpării, pot fi percepute mişcări în interiorul formaţiunii, mişcări ce aparţin părţilor mici ale fătului. Cele două constatări palpatorii - balotarea fetală cît şi mişcările acestuia, fie în bloc, fie a părţilor sale mici (membrele) - constituie un semn clinic de certitudine a sarcinii în acet interval.

Măsurarea formaţiunii abdominale cu panglica metrică, arată o creştere echivalentă cu vîrsta sarcinii (16 cm la sfîrşitul săptămînii 2o, 2o cm la sfîrşitul săptămînii 24, etc - în principiu cu cîte 1 cm săptămînal).

Palparea prin examen vaginal digital combinat cu palparea abdominală.

Colul uterin îşi modifică consistenţa, devenind moale şi se deplasează în sus (corpul uterin ascensionează în cavitatea abdominală). Prin fundurile de sac laterale, se poate obţine fenome-

nul de baletare, a polului inferior al ovoidului fetal, ce constituie de asemeni un semn clinic de certitudine a diagnosticului.

Ascultaţia ;

După săptămînile 24-26 bătăile cordului fetal, se pot percepe ascultatoriu. Frecvenţa lor variază între 120-160 bătăi pe minut, separate prin pauze egale şi asincrone cu frecvenţa pulsului mamei. Impresia la ascultaţie este similară cu cea produsă de un ceasornic.

In practica curentă, bătăile cordului fetal se ascultă cu stetoscopul obstetrical moneauricular. Pe flancurile abdomenului mai putem asculta zgomote suflante sincrone cu pulsul mamei - sînt suflurile circulaţiei funcţionale uterine. Ele sînt asincrone cu bătăile cordului fetal.

Diagnosticul diferenţial

Perceperea mişcărilor fetale, şi a balotmentului fetal precum şi a celui cefalic prin examen vaginal digital, ascultaţia bătăilor cordului fetal, sînt semne clinice de certitudine a sarcinii.

In situaţii deosebite, cînd aceste semne nu sînt percepute sau sînt neconcludente, facem diagnosticul diferenţial cu ;

- Sarcina nervoasă, numită încă sarcina fantomă, (peristaltica intestinală poate fi interpretată ca mişcări fetale; epiploonul şi ansele se aglutinează într-o formaţiune abdominală).

- Formaţiuni genitale kistice ori pline, "gigante",ajunse în evoluţie abdominală, cum ar fi ; fibromul uterin gigant, kistomul ovarian gigant, ambele deformează abdomenul în obuzier, în schimb nu sînt contractile, au consistenţa în permanenţă dură, în interiorul lor nu se percepe baletarea, ascultaţia lor nu percepe zgomote de cord fetal, s-ar putea percepe uneori suflu uterin.

DIAGNOSTICUL CLINIC DE SARCINA INTRE SAPTAMINILE 29-40

In eventualitatea unui prim consult al gravidei în acest interval de timp, vom examina femeia apelînd la ;

Interogatoriu

- absenţa menstruaţiei ;
- creşterea pregresivă de volum a abdomenului ;
- perceperea de către gravidă a mişcărilor fetale.

Inspecţia:

Sînii măriţi de volum, cu areola accentuat pigmentată şi glandele sebacee periareolare preeminente.

Abdomenul mărit de volum, în concordanţă cu durata amenoreii. Linia mediană supra şi subombilicală este pigmentată. Cîteodată se pot observa mişcările fetale (neregularităţi temporare la nivelul formaţiunii abdominale).

Organele genitale externe. Coloraţia albăstruie a mucoasei vulvare, un grad de îmbibiţie seroasă, o reţea venoasă mai mult sau mai puţin dezvoltată.

Inspecţia cu valvele vaginale. Mucoasa vaginală şi exocervicală are o coloraţie discret albăstruie. Orificiul extern al colului poate fi întredeschis (multipare sau col incompetent). Lipsa glerei cervicale.

Palparea şi măsurătorile

Formaţiunea care are caracter abdominal, ocupă regiunile: hipogastrică, mezogastrică, epigastrică. Forma sa este ovoidală, regulată cu axul mare longitudinal.

In intervalul săptămînilor 29-40, reducerea lichidului amniotic în favoarea creşterii volumetrice a fătului permite identificarea palpatorie a fătului, care prin flexie generală a toracelui pe abdomen, a capului pe torace, a membrelor superioare pe abdomen, a coapselor pe abdomen şi gambelor pe coapse, realizează ovoidul fetal ce se adaptează ovoidului uterin. Percepem doi poli fetali (unul cefalic şi unul pelvin) şi două planuri fetale (unul ventral, altul dorsal). In această perioadă baletmentul fetal este redus, se percepe doar cel cefalic şi pelvin.

Astfel, în prezentaţia cea mai frecventă, craniană, vom identifica :

- în hipogastru o formaţiune regulată, dură, rotundă, nereductibilă, nedepresibilă, mobilă în raport cu strîmtoarea superioară a canalului dur, sau fixă, de dimensiunile unui cap de făt, corespunzătoare vîrstei sarcinii- este polul cefalic;

- în epigastru o altă formaţiune, mai voluminoasă, mai puţin regulată şi dură, neomogenă, de dimensiuni mai mari comparativ cu formaţiunea din hipogastru (pelvisul fetal);

- într-un flanc, mai frecvent în stîngul, se palpează un

plan regulat, convex, ce se continuă cu polul cefalic. Este spatele fătului, planul dorsal al ovoidului fetal;

- opus acestui plan, se palpează mici formaţiuni ce se mişcă sub mîna ce palpează, membrele fătului.

Dimensiunile formaţiunii, măsurată de la marginea superioară a simfizei pubiene, pînă la marginea superioară a formaţiunii, sînt la o sarcină dezvoltată normal, de aproximativ 34-36 cm la sfîrşitul săptămînii 40.

Percuţia

Percuţia uterului gravid are caracter de matitate, spre diferenţă de flancuri şi partea superioară a epigastrului, care au caracter sonor (deplasarea cadrului colic destins de gaze).

Ascultaţia

Bătăile cordului fetal, cu caracterele cunoscute (frecvenţă, ritm), cu maximum de intensitate la jumătatea liniei spino-ombilicale stîngi. (linia ce uneşte spina iliacă antero-superioară cu ombilicul), de obicei la stînga deoarece poziţiile stîngi sînt cele mai frecvente.

Examenul digital vaginal combinat cu palparea abdominală.

Colul uterin are o consistenţă moale (ramolirea colului). In ultimile săptămîni îşi pierde poziţia ascendentă, avînd tendinţa de coborîre.

In prezentaţiile craniene, prin fundurile de sac vaginale se palpează o formaţiune dură, rotundă, regulată (polul cefalic), deplasabilă în sus (de obicei la multipare), sau un caracter de fixitate (la primipare, în ultimile săptămîni).

Cu ocazia examenului vaginal digital în ultimile săptămîni de sarcină, se face şi pelvimetria internă.

In ultimile 8 săptămîni, diagnosticul clinic de sarcină este aproape întotdeauna un diagnostic de certitudine. El se bazează pe perceperea mişcărilor fetale, palparea segmentelor fătului, ascultarea bătăilor cordului fetal.

Cu totul excepţional (obezitate marcată, hipertonie uterină), cînd elementele clinice de diagnostic cert nu sînt evidente, este necesar diagnosticul clinic diferenţial şi examene suplimentare paraclinice.

Diagnosticul clinic diferenţial

Se face cu formaţiuni tumorale gigante (fibromiom uterin, tumori ovariene) sau ascita de diferite cauze.

Formaţiunile tumorale nu au în general un volum corespunzător duratei amenoreii, nu sînt contractile, examinatorul nu percepe mişcări fetale şi nu poate asculta bătăile cordului fetal.

Ascita este identificată rapid, datorită afecţiunii grave care o generează şi care este evidentă. In plus, percuţia tranşează diagnosticul, prin identificarea caracterelor percutorii ale ascitei.

In concluzie, diagnosticul clinic de sarcină, poate întîmpina unele dificultăţi în primele 20-24 săptămîni, cînd prezenţa fătului este mai dificil de pus în evidenţă. Ulterior, caracterele clinice nete care traduc prezenţa fătului în uter, facilitează diagnosticul. Există însă şi situaţii foarte rare cînd şi în această perioadă pot apărea dubii asupra diagnosticului. Pentru aceste motive sîntem obligaţi mai frecvent în prima jumătate a sarcinii şi mai rar în a doua jumătate a ei, să apelăm la examene complementare de laborator.

b. EXAMENE DE LABORATOR PENTRU PRECIZAREA DIAGNOSTICULUI DE SARCINA

1. Reacţii biologice

Principii - Gonadotrofina corionică (HCG) este secretată din stadii foarte tinere de către trofoblast, în cantităţi suficiente pentru a produce efecte specifice asupra aparatului reproductiv al unor animale de experienţă.

Astfel:

-la broasca masculă determină apariţia spermatozoizilor în lichidul cloacal ;

- la şoarecele femel impune apariţia de foliculi hemoragici şi corpi galbeni în ovare ;

- la şobolanul femel - o hiperemie ovariană cu congestia vaselor tecale ;

- la iepuroaica adultă virgină, ovulaţia şi apariţia de foliculi hemoragici şi corpi galbeni.

Reacţia Galli-Mainini este una din cele mai utilizate în ţara noastră. Se injectează în sacul dorsal limfatic al broaştei

mascule 2-3 cm^3 din prima urină de dimineaţă a femeii investigate, căreia i s-a recomandat consum redus de lichide în ajun. După 3-4 ore se recoltează din lichidul cloacal cu pipeta şi se observă la microscop dacă au apărut spermatozoizi (reacţie pozitivă). Dacă se întrunesc toate condiţiile cerute de reacţie, procentajul de eroare nu depăşeşte 2-5 %.

Reacţia Ascheim-Zondek pe şoarece femel, impuberă, se injectează subcutanat de trei ori pe zi o,5 cm^3 urină, timp de 2 zile. Şoarecele fiind sacrificat a 5-a zi de la prima injecţie.

In caz de reacţie pozitivă, ovarele sînt mărite de volum, conţinînd foliculi hemoragici şi corp galben. Procentajul de eroare a reacţiei este aproximativ 2 %.

Reacţia Friedman - pe iepuroaica adultă, izolată de iepure, se injectează intravenos (în vena marginală a urechii), 1o ml urină. La 48 ore se face laparatomia şi se observă ovarele. In cazul apariţiei foliculilor hemoragici sau rupţi, testul este pozitiv.

Reacţia Brouha-Hinglais-Simonnet - pe şobolan mascul impuber. Se injectează subcutanat o,5 cm^3 urină, de două ori pe zi, timp de 5 zile. A 1o-a zi se sacrifică. Dacă veziculele seminale au crescut de volum şi greutate (de la 5 la 5o mg), reacţia este pozitivă. Procentajul de eroare a reacţiei este de o,5 %.

2. Reacţii imunologice

Principii. Gonadotrofina corionică, prin structura sa glicoproteică, are proprietăţi antigenice, determinînd apariţia de anticorpi specifici.

Realizarea metodelor imunoclinice pentru diagnosticul de sarcină implică;

- obţinerea de gonadotrofină corionică în stare purificată;
- imunizarea animalelor de laborator pentru obţinerea de seruri anti-gonadotrofină şi prepararea acestui ser considerat monospecific;
- punerea în evidenţă a complexului antigen-anticorp.

In practica curentă se folosesc teste cu utilizare simplă, comercializate sub diverse denumiri (Gravindex, Prognostisec).

Procentajul de eroare a testelor imunologice (fals pozitiv sau fals negativ) este de 3 %.

3. Diagnosticul de sarcină prin metoda ultrasonografică

Cu ajutorul ultrasunetelor poate fi pus diagnosticul de sarcină începînd cu săptămîna a 6-a.

Activitatea cardiacă a fătului, poate fi constatată din săptămîna a 11-a (efect Doppler).

4.Diagnosticul de sarcină cu ajutorul razelor X

Metodă care se întrebuinţează foarte rar, dat fiind riscul fetal crescut, în perioade mai avansate ale sarcinii (de la săptămîna a 2-a) în scopul punerii în evidenţă a scheletului fetal. Unii autori o contraindică chiar în perioada avansată a sarcinii (riscul ulterior al leucemiei la copil).

5. Electrocardiografia şi fonocardiografia fetală

Cu aparatură specială se înregistrează activitatea cardiacă fetală, de obicei începînd cu săptămîna a 16-a, cu toate că s-au făcut încercări în acest sens şi în săptămîna a 9-a.

Fonocardiografia este destul de dificil de realizat la vîrste mai mici de sarcină şi se utilizează de obicei în a doua jumătate a sarcinii.

II. DIAGNOSTICUL DE VIRSTA A SARCINII SI STABILIREA DATEI PROBABILE A NASTERII

Criteriile pe care se sprijină sînt ;

- data ultimei menstruaţii ;
- data perceperii de gravidă a primelor mişcări fetale;
- măsurarea înălţimii uterului (de la marginea superioară a simfizei pubiene, la fundul uterului).

Calculul vîrstei fătului se poate face în luni calendaristice sau în săptămîni.

Durata normală a sarcinii variază între 266-294 zile sau 9 luni calendaristice, sau 40-41 săptămîni.

Dacă vom calcula vîrsta sarcinii în luni calendaristice, la data ultimei menstruaţii vom adăuga 14 zile (data ovulaţiei) şi vom începe numărătoarea din luna imediat următoare.

De exemplu ; ultima menstruaţie este 1 iunie, adăugăm 14 zile şi începem să numărăm din iulie. In acest fel la 14 iulie sarcina are o lună, la 14 august două luni ş.a.m.d. Se mai poate calcula numărînd îndărăt 3 luni.

Scanned with OKEN Scanner

Tendinţa generală în present este însă de a evalua vîrsta sarcinii în săptămîni.Numărătoarea săptămînilor de sarcină se face începînd din prima zi a ultimei menstruaţii.

Data probabilă a naşterii se stabileşte în funcţie de modul în care calculăm vîrsta sarcinii ; la împlinirea a 9 luni calendaristice sau la sfîrşitul a 4o săptămîni. Se admit variaţii peste acest termen în jur de 1o-14 zile.

Data percepерii de gravidă a primelor mişcări fetale. Primiparele percep aceste mişcări a 4 luni şi jumătate, multiparele în general la patru luni.

Măsurarea înălţimii uterului. La sfîrşitul lunii a doua uterul are o înălţime de 4 cm (măsurat de la marginea simfizei pubiene) crescînd în fiecare lună cu 4 cm, în aşa fel încît la sfîrşitul sarcinei măsoară 32 cm.

III. PROGNOSTICUL DE EVOLUŢIE AL SARCINII

Pentru aprecierea corectă a modului în care va evolua sarcina, se impune un examen complet al gravidei.

Interogatoriul va insista asupra :

a. Factorilor din mediul extern care ar putea influenţa negativ evoluţia sarcinii ca ;

- profesia şi condiţiile de exercitare a ei (muncă grea, trepidaţii, mediu toxic, etc.);
- alimentaţia (suficientă, toxică, consum de alcool,etc.);
- condiţiile de locuit (modul de încălzire a locuinţei,cu cine locuieşte în cameră, igiena locuinţei) ;
- ambianţa familială (cu ce rude mai locuieşte, compertamentul soţului faţă de gravidă şi eventual al alter rude care locuiesc împreună) ;
- activitatea extraprofesională (sport, participarea la formaţiuni artistice, turism, etc.).

b. Antecedente obstetricale ; averturi spontane sau provocate (în scop terapeutic sau ilegal), naşteri premature, accidente la naşterile anterioare, (naştere prelungită, hemoragie,etc.).

Examenul clinic general

Va căuta să precizeze dacă gravida prezintă o stare patologică a vreunui sistem (circulator,respirator, renal, osos, etc.).

Se va aprecia apoi dacă nu a apărut o stare patologică la unul din elementele oului (hemoragie uterină, disproporţie între mărimea uterului şi vîrsta sarcinii, tonus uterin crescut, dureri, etc.).

După trecerea în revistă a tuturor acestor factori din mediul intern, se va face un bilanţ general.

In cazul cînd antecedentele obstetricale sînt normale cînd gravida exercită o profesie care nu e suprasolicită fizic, nu este expusă la frig sau căldură exagerată, alimentaţia este suficientă şi corectă, condiţiile de locuit şi ambianţa familială bune, cînd nu apar elemente patologice atît la dînsa, cît şi la elementele oului, cînd vîrsta nu este prea tînără (sub 17-18 ani) nici avansată (peste 38-40 ani), prognosticul de evoluţie a sarcinii este în general bun.

In aceste cazuri, medicul va stabili ritmul consultaţiilor prenatale, recomandînd gravidei evitarea factorilor nefavorabili din mediul extern şi efectuarea analizelor uzuale care sînt : BW, Rh, grupul sanguin, hemograma, măsurarea tensiunii arteriale, sumarul de urină, examenul bacteriologic al secreţiei vaginale. Totodată va fi efectuată măsurarea taliei şi greutăţii, aceasta din urmă să fie repetată la consultaţiile viitoare.

In general, revederea analizelor se va face astfel: BW-ul la 28 săptămîni, examenul bacteriologic al secreţiei vaginale la 34-36 săptămîni, examenul urinii la 4 săptămîni, începînd cu săptămîna a 28-a, TA la fiecare consultaţie prenatală. In ultimile 8 săptămîni greutatea va fi controlată săptămînal.

In restul situaţiilor, cînd se decelează aspecte patologice care ţin de organismul matern sau elementele oului, cînd antecedentele obstetricale sînt încărcate, factorii din mediul extern - defavorabili, prognosticul de evoluţie al sarcinii este rezervat.

Aceste cazuri vor fi trimise medicului specialist din policlinică sau maternitate, în cazul cînd prima consultaţie prenatală a fost efectuată de medicul generalist sau cînd diverşi factori neprevăzuţi care pot întuneca prognosticul de evoluţie al sarcinii, au apărut pe parcursul evoluţiei sarcinii..

Gravidele din această categorie sînt înregistrate în evidenţa gravidelor cu risc crescut, consultaţiile prenatale viitoare

Scanned with OKEN Scanner

fiind numai de competenţă medicului specialist ginecolog asistat de medicul de circumscripţie.

Medicului de medicină generală îi revine obligaţia de a supraveghea în teren modul în care gravida respectă indicaţiile şi tratamentul prescris de specialist, ca şi dirijarea către specialist pentru consultaţii la termenele stabilite de acesta.

CONSULTATIILE PRENATALE ALE GRAVIDEI CU RISC OBSTETRICAL CRESCUT

Gravida cu risc obstetrical crescut, beneficiază de consultaţii prenatale din partea medicului specialist ginecolog. Medicul de medicină generală îl ajută însă pe acesta la urmărirea în teren a gravidelor cu risc.

La prima consultaţie prenatală a gravidelor din această categorie se va hotărî dacă sarcina va evolua mai departe sau dacă se dirijează către comisiile pentru aprobarea întreruperilor legale de sarcină.

In cazul cînd s-a hotărît evoluţia în continuare a sarcinii sau cînd femeia doreşte în mod categoric continuarea ei, chiar dacă beneficiază de întreruperea legală, medicul o va înscrie în evidenţa specială şi printr-o supraveghere atentă, va căuta să îmbunătăţească pregnosticul de evoluţie a sarcinii şi naşterii. Pentru atingerea acestui deziderat este obligatorie colaborarea cu medici de diverse specialităţi, în funcţie de patologia gravidei. Ritmul consultaţiilor va fi condiţionat strict de necesitate şi de modul în care evoluează sarcina.

Noţiunea de gravidă cu risc obstetrical crescut, se referă în general la trei categorii de factori de risc ;

a) factori de risc fetal;
b) factori de risc matern ;
c) factori mixti ;

a. <u>Factori de risc fetal</u>

- avortul spontan repetat în antecedente ;
- colul incompetent ;
- moartea intrauterină habituală a fătului în cursul evoluţiei sarcinii ;
- sarcina apărută după tratamentul sterilităţii ;
- născuţi morţi ;

- malformaţi ;
- macrosomi sau hipotrofi ;
- incompatibilitate de grup şi Rh cu antecedente de maladie hemolitică a noului născut ;
- noi născuţi decedaţi în perioada neonatală precoce ;
- sarcină nedorită ;
- intoxicaţii şi infecţii ;
- toxoplasmoză, rubeolă, boala incluziilor cito-megalice, saturnismul, alcoolismul ;

b. Factori de risc matern

Domiciliul în zone geografice greu accesibile, fără posibilităţi de transport de urgenţă.

Maladii preexistente sarcinii :

- boli cardio-vasculare ;
- anemii;
- endocrinopatii ;
- pneumopatii (tuberculoză, etc.);
- nefropatii ;
- hepatopatii (hepatită virală, hepatită cronică, etc.);
- boli neurologice (scleroză în plăci, etc.) ;
- boli metabolice (obezitate, diabet) ;
- boli ale organelor de simţ (miopia mare, afecţiuni ORL, etc.).

Maladii apărute în cursul sarcinii :

- boli de sistem ce complică sarcina ;
- boli specifice sarcinii ca :
  - disgravidia hipertensivă ;
  - preeclampsia ;
  - eclampsia ;
  - multiparitatea ;
  - antecedente de tromboflebită la naşterea anterioară.

c. Factori de risc cu caracter mixt (matern şi fetal)

- uterul cicatricial ;
- prezentaţii anormale (transversa, frontala, pelvina);
- placenta praevia ;
- apoplexia utero-placentară ;

- orice maladie de sistem a gravidei care poate induce un anumit risc fetal (cardiopatie, anemie, eclampsie, etc.).

De altfel, clasificarea riscului obstetrical în factori de risc fetal, matern şi micşti este făcută în scop didactic. In realitate, o mulţime dintre ei se intrică, de exemplu moartea intrauterină a fătului. Reţinerea în uter a fătului mort mai mult de 14 zile poate declanşa tulburări de crasă sanguină şi crea astfel un risc matern.

Pentru facilitatea interpretării datelor care conduc la un prognostic corect asupra evoluţiei sarcinii, se poate folosi şi calculul <u>coeficientului de risc al naşterii premature, după Paşiernik.</u>

Se iau în consideraţie următorii factori ;

1. 2 copii sau mai mulţi fără ajutor familial. Nivel social economic scăzut	1 chiuretaj la un scurt interval după sarcina precedentă.	Muncă în afară	Obeseală neobişnuită.Luare în greutate
2. Sarcină nelegitimă. Mai puţin de 20 ani, mai mult de 35 ani	2 chiuretaje	Mai mult de 3 etaje fără lift.Mai mult de 10 ţigarete/zi	Creştere în greutate cu mai puţin de 5 kg-. Albuminurie Hipertensiune + 13e + 8e
3. Nivel social economic foarte scăzut	3 chiuretaje sau uter cicatricial	Deplasări silnice lungi.Efort neobişnuit. muncă obositoare Călătorii lungi	Scădere în greutate faţă de consultaţia precedentă. Capul jos. Segment inferior format. Pelviană la 7 luni
4. Vîrsta sub 18 ani	Pielonefrită	-	Metroragii în trimestrul al 2-lea.Col scurt. Col dehiscent Uter contractil
5. -	Malformaţii uterine.1 avort mare.0 naştere prematură	-	Sarcină gemelară. Placentă praevia.Hidramnios

Se urmăresc în cadrul consultaţiei prenatale, toate aceste date şi se adiţionează la punctajul specificat, elementele eventual întîlnite. Interpretarea se face astfel ;

- mai puţin de 5 puncte - nu există pericol de naştere prematură ;
- între 5-le puncte - risc potenţial de naştere prematură;
- mai mult de le puncte - risc sigur de naştere prematură.

In anumite cazuri se impune recurgerea la explorări paraclinice de specialitate. Astfel ;

1. Amniocenteza - puncţia cavităţii amniotice utilizată în trecut numai în scopuri terapeutice (degajarea unui hidramnios acut; declanşarea naşterii premature) este utilizată actualmente în plus în scop diagnostic şi pregnostic.

In scop diagnostic şi pregnostic, amniocenteza este actualmente o metodă paraclinică usuală de diagnostic a sexului fătului ori unor cromosomopatii şi unor enzimopatii(amniocenteza precoce - săpt.16-18-a). Graţie amniocentezei precoce s-au identificat 3 grupe de cromosomopatii ; unele care produc avortul spontan precoce (avortul genetic) altele care permit evoluţia la termen a sarcinii dar fătul moare (trisomia 18 - sindr.Edward, trisomia 13-15 sindr. Patau) ; altele care sînt compatibile cu o viaţă lungă a produsului de concepţie (cromosomia X 0 sindr.Turner; mongolismul).

Amniocenteza tardivă (ultimile luni ale sarcinii) are 2 obiective principale ; diagnosticul maturităţii fetale; diagnosticul riscului fetal. Maturitatea fetală poate fi apreciată global (echotomografie), radiografia scheletului, dar importantă este aprecierea maturităţii sistemelor organismului. Astfel, bilirubinamnia ne testează maturitatea hepatică, creatininamnia pe cea renală, lipidamnia cu raportul lecitină/sfingomielină şi a raportului palmitină/sfingomielină testează maturitatea pulmonară, iar citologia din sedimentul LA ne testează maturitatea tegumentară.

Sarcinile cu risc fetal sînt acele a cărei patologie maternă este inaparentă clinic la care fătul suferă cronic ori poate decede antepartum. Prin amniocenteză tardivă se pot descoperi tempestiv astfel de sarcini precum şi urmări eşalonat (amniocenteze repetate). Astfel cercetarea succesivă bilirubinamniei ne prognostichează conflictul imunologic din B.hemolitică a NN ; oestriolamnia ne informează de funcţionalitatea ficatului şi corticosuprarenia

fătului ; alphafetoproteinamnia ne descoperă malformaţii neurologice fetale.

2.Amnioscopia, examen endoscopic prin care se apreciază coloraţia lichidului amniotic. Se execută cu amnioscopul introdus prin colul uterin, membranele fiind intacte.

Rezultate ; aproape de termen, lichidul amniotic este clar cu rare fulgoane de vernix (aspect normal). Dacă termenul este depăşit, lichidul amniotic este uneori lactescent, bogat în fulgoane de vernix. Prezenţa unui lichid amniotic verde sau verde-gălbui poate traduce o suferinţă fetală cronică; lichidul amniotic de culoraţie roşiatică,, moartea fătului; în caz de incompatibilitate sanguină, lichidul amniotic apare colorat în galben.

3. Frotiul cito-hormonal vaginal are valoare de interpretare în special după săptămîna 16. Se consideră normal atunci cînd, în cursul evoluţiei sarcinei indicele eozinofil este mai mic de 2 %, iar indicele picnotic mai mic de 1o %. La termen indicele eozinofil este mai mare de 2o %.

4. Dozările hormonale. Valorile hormonale în sarcină pot fi apreciate prin efectuarea dozărilor hormonale în sînge, urină, sau lichid amniotic.

In mod obişnuit se urmăreşte aprecierea secreţiei de estrogeni, progesteron, hormonul corionic gonadotrop (HCG), hormonul lactogen placentar (HPL). Metoda cea mai precisă de dozare hormonală este cea radio-imunologică, care poate detecta cantităţi de ordinul nanogramelor şi picogramelor.

5. Electrocardiografia fetală este o metodă de explorare electronică pentru aprecierea activităţii cardiace fetale. Se poate efectua pe cale externă sau internă.

In practică prezintă interes în special după săptămîna 34. Poate fi utilizată şi înainte de această dată coroborată cu alte examene pentru diagnosticul de moarte fetală intrauterină.

6. Testul la ocitocină, probă dinamică ce explorează toleranţa fetală la contracţiile muşchiului uterin induse prin intejctarea de exitocină. Ne dă informaţii utile asupra potenţialului fetal în sarcinile patologice. Are contraindicaţii în uterul cicatricial, hidramnios, placenta praevia, sarcină mai mică de 36 săptămîni.

7. Examenul radiologic are indicaţii în ;

- aprecierea bazinului osos ;

- diagnosticul sarcinii multiple ;
- diagnosticul de prezentaţie şi poziţie a fătului;
- vîrsta sarcinei (aprecierea punctelor de osificare fetală) ;
- moartea intrauterină a fătului.

In prezent examenul radiologic nu are justificare decît în absenţa posibilităţilor de echografie.

8. Scintigrafia se foloseşte pentru localizarea placentei şi pentru măsurarea debitului sanguin utero-placentar.

Metoda se bazează pe aprecierea radioactivităţii teritoriului placentar cu ajutorul unui detector după injectarea prealabilă intravenoasă a unui izotop radioactiv.

Interesul pentru această metodă a scăzut după introducerea în practică a examenului cu ultrasunete.

9. Echografia obstetricală

Prin datele pe care le oferă şi inocuitatea sa, a devenit un examen obligator pentru supravegherea sarcinilor normale şi în special cele patologice.

Ea se practică - de principiu ; de 2 ori în cursul sarcinii între 16-2o săpt. şi 31-34 săpt.;
- pentru indicaţiile furnizate de examenul clinic ;
- de urgenţă.

I. Echografia de principiu. Echografia sistematică cea mai importantă este între 15-2o săptămîni. Ea permite :

a) determinarea vîrstei gestaţionale, prin măsurarea diametrului biparietal. La această dată, măsurarea diametrului biparietal este mult mai precisă. Rata de creştere a acestuia este în funcţie de vîrstă şi va aprecia vîrsta sarcinii (mai ales cînd data ultimii menstruaţii nu se ştie, sau sînt cicluri neregulate), fiind un punct de reper pentru a evita confundarea cu a amenoree de altă origine;

b) arată absenţa malformaţiilor ; în această perioadă se descoperă mai ales malformaţii SNC, ca anencefalia şi spina bifida;

c) depistarea sarcinilor multiple

d) precizează localizarea placentei şi îi măsoară supra-

faţa, astfel diagnosticîndu-se placentele anormal inserate, (placenta praevia) şi anomaliile de creştere placentară.

- echografia între 31-34 săptămîni permite ;

a) aprecierea dezvoltării staturale a fătului, diagnosticînd întîrzierile în creşterea uterină (hipotrofia fetală) prin măsurarea diametrului biparietal şi a diametrului transvers abdominal;

b) malformaţii fetale - la această vîrstă se depistează ;

- malformaţii SNC; anencefalite, spina bifida ;
- malformaţii abdominale (stenoze digestive) ;
- malformaţii genito-urinare ;
- malformaţii cardiace;

c) Inserţia placentei; placenta praevia, incompatibilitate Rh feto-materne.

II. Echografia cu indicaţii speciale

In trimestrul I principalele indicaţii sînt;

a) metroragiile, unde se va preciza existenţa sau nu a sacului ovular (putîndu-se diagnostica astfel - iminenţele de avort, decolare placentară, sarcina molară, sarcina extrauterină);

b) dificultatea de apreciere a taliei uterului - prin măsurarea sacului ovular care este vizibil din a 5-a săptămînă, măsurarea distanţei vertex-coccis, posibilă din a 7-a săptămînă ;

c) formaţiuni latero-uterine; kist, fibrom.

Intre 17-18 săptămîni - echografia are indicaţie pentru localizarea placentei, atunci cînd urmărim depistarea malformaţiilor fetale prin amniocenteză precoce.

In trimestrul III indicaţiile sînt ;

a) depistarea tulburărilor de creştere fetală;

b) descoperirea unui hidramnios ;

c) diagnosticul de prezentaţie ;

d) disproporţia feto-pelvină prin măsurarea diametrului prezentoretropubian şi a celui biparietal.

III. Echografia de urgenţă

Singura indicaţie; gravida neurmărită pe timpul sarcinii care se prezintă pentru a naşte, sau pentru o patologie diversă.

PROGNOSTICUL DE EVOLUTIE AL NASTERII

Se stabileşte în cadrul ultimilor consultaţii prenatale.

El este condiţionat de mai mulţi factori :

- starea de sănătate a organismului matern;
- starea elementelor ovului (placentă, membrană, lichid amniotic, prezentaţia şi poziţia fătului, dimensiunile sale, etc.);
- aprecierea canalului dur,(formă, dimensiuni), prin efectuarea pelvimetriei externe şi interne ;
- aprecierea canalului moale (dimensiuni,extensibilitate)
- uterul (dimensiuni, formă).

Cînd toţi factorii care condiţionează naşterea ; starea de sănătate a mamei, forţa,(uterul), canalul (dur şi moale), şi mobilul (fătul) sînt normali, apreciem că evoluţia naşterii are un pregnostic bun.

Cînd naşterile anterioare au prezentat accidente (hemoragie, intervenţii instrumentale, moartea fătului, etc.), cînd unul sau mai mulţi factori care condiţionează naşterea sînt anormali (forţă, canal mobil), cînd în cursul evoluţiei sarcinii au apărut elemente patologice la gravidă sau componentele ovului, cînd gravida este o mare multipară, cînd este prea tînără sau în vîrstă, cînd condiţiile socio-economice sînt precare, pregnosticul de naştere este rezervat şi gravida este îndrumată să nască obligatoriu într-o unitate specializată.

In ultimile 12 săptămîni de evoluţie a sarcinii, consultaţiile prenatale vor fi efectuate împreună cu medicul specialist ginecolog, cu ajutorul căruia va fi formulat şi pregnosticul de evoluţie al naşterii.

PRINCIPII DE IGIENA IN SARCINA

Alimentaţia. In principiu, alimentaţia gravidei trebuie să fie suficientă calorie, variată şi hipotoxică. Astfel; apertul caloric zilnic trebuie să se cifreze între 2500-3000 calorii, pentru o gravidă cu o greutate medie de 60 kg. Alimentaţia trebuie să ţină seamă de necesităţile sporite ale gravidei în proteine, glucide, unele substanţe minerale şi vitamine. Proteinele trebuiesc administrate jumătate sub formă de proteine animale, jumătate sub formă de proteine vegetale, în cantitate totală zilnică de 1,5 g pe kilogram

greutate. Laptele, iaurtul, brînza de vaci, carnea proaspătă slabă, sînt principalele surse de proteine. Glucidele sînt necesare să intre în alimentaţie în cantitate de 350-400 g pe zi.

Dintre substanţele minerale, fosforul, calciul şi fierul trebuiesc asigurate în cantitate suficientă, în primul rînd prin alimentaţie. Legumele şi fructele proaspete sau uscate, ficatul, brînzeturile, constituie sursa principală a acestor substanţe.

Administrarea de produse sintetice nu este necesară decît în situaţii deosebite, cînd apar tulburări manifeste de carenţă.

La fel, apertul vitaminic va fi asigurat printr-o alimentaţie bogată în produse proaspete şi erudităţi.

Alcoolul, tutunul, cafeaua, condimentele, trebuiesc evitate.

Cînd se apreciază că gravida nu-şi poate asigura un regim alimentar complet (bogat în vitamine şi unele substanţe minerale) se pot administra preparate vitamine, în special din grupele B.C. şi A.

De asemeni, pentru acelaşi motiv, se indică şi administrarea produselor farmaceutice ce conţin fier (glubifer, etc.).

In principiu, regulile generale de alimentaţie a gravidei în timpul sarcinii, trebuiesc supravegheate cu totul deosebit în ultimul trimestru, perioadă cînd apare cel mai frecvent complicaţii (în special de tipul disgravidiei tardive).

Trebuie insistat în mod deosebit asupra necesităţii unui regim normo-sodat şi lipsit de elemente cu potenţial toxic (vînat, peşte conservat, alimente condimentate, etc.).

Consultaţia şi tratamentul stomatologic trebuie recomandat fiecărei gravide. Ingrijirea cavităţii bucale, executarea tratamenteler stomatologice în caz de necesitate, este imperios impusă în cursul evoluţiei sarcinii.

Evacuarea intestinului trebuie asigurată zilnic şi în caz de constipaţie, frecvent întîlnită în cursul sarcinii este necesar folosirea laxativelor de tipul uleiului de parafină. Purgativele sînt contraindicate.

Imbrăcămintea şi încălţămintea gravidei trebuie să asigure confortul de deplasare şi protecţie suficientă, în special împotriva frigului. Incălţămintea trebuie să aibă tocuri medii

(cele înalte favorizează exagerarea lordozei lombare, cele plate - prăbuşirea boltei plantare).

Centura abdominală (centura de sarcină) nu este necesară în prima jumătate a sarcinii. Ulterior se poate utiliza o centură elastică (de susţinere), care să nu depăşească în înălţime ombilicul.

Datorită creşterii de volum a sînilor, este de recomandat portul sutienului, adaptat dezvoltării sînilor pe parcursul sarcinii.

Igiena corporală se va asigura prin efectuarea duşului zilnic cu apă la temperatură medie. Băile de cadă trebuiesc în general evitate.

Igiena organelor genitale externe trebuie asigurată zilnic prin spălarea cu apă şi săpun neiritant. Irigaţiile vaginale nu vor fi folosite decît în cazuri cu totul excepţionale, la indicaţia medicului, cu măsurile de protecţie specifice (presiune mică, canula introdusă în 1/3 inferioară a vaginului).

Raporturile sexuale trebuie să cunoască o frecvenţă moderată. In cursul ultimilor 8 săptămîni este bine să fie evitate dacă sarcina se întovărăşeşte de manifestări anormale (contracţii uterine, sîngerare, etc.).

Sporturile, pot fi practicate de persoane antrenate, în cursul primei jumătăţi a sarcinii, cu condiţia să nu supună organismul gravidei la un efort deosebit.

Călătoriile sînt acceptate cu condiţia să fie folosit un vehicul cu o bună suspensie. Distanţele nu trebuie să fie exagerate.

O prudenţă deosebită se impune cînd:

- sarcina nu evoluează normal sau există antecedente obstetricale defavorabile ;

- termenul naşterii este apropiat şi localitatea de destinaţie nu are asigurate condiţii pentru asistenţă obstetricală.

Munca gravidei trebuie protejată, evitîndu-se mediul sau substanţele toxice, munca grea ce solicită un efort deosebit sau munca de noapte, în special în a doua jumătate a sarcinii. Gravidele care desfăşoară o activitate casnică, vor fi sfătuite în acelaşi sens.

Aglomeraţiile (săli de spectacol, mijloace de transport în

comun, etc.) traumatismele (directe abdominale sau cele sexuale), trebuie de asemeni evitate.

Ambianţa generală a viitoarei mame trebuie fondată pe protecţie, calm, înţelegere, evitîndu-se orice sursă de emoţii negative care i-ar putea dăuna ei sau produsului de concepţie. O prudenţă deosebită se cere faţă de medicamente de orice fel, care nu vor fi administrate decît cu avisul medicului specialist, exceptînd situaţiile de urgenţă.

(10)

ASISTENTA NASTERII EUTOCICE

Naşterea normală reprezintă totalitatea fenomenelor spontane, biochimice, bioelectrice, mecanice, care duc la expulzia fătului şi a anexelor sale prin canalul pelvigenital, la termen, fără traumatisme materne sau fetale.

Gravida, avizată încă din timpul sarcinii, percepe în perioada premergătoare începerii naşterii, o serie de semne premonitorii. In ultimile 10-14 zile, apare senzaţia că "sarcina a coborît". Perfectarea formării segmentului inferior, face ca mai ales primiparele să observe "golirea" regiunii epigastrice, să apară senzaţia de apăsare pelvină cu necesitatea micţiunilor frecvente. Mersul devine mai dificil iar respiraţia mai uşoară. Contracţiile uterine, nedureroase şi rare din ultimile săptămîni, devin uşor dureroase şi mai frecvente, în deosebi în cursul nopţii. Cu 24-48 de ore înainte de declanşarea naşterii, gravida constată apariţia unei mici scurgeri vaginale muco-sanguinolente sau sanguinolente, explicate de eliminarea dopului gelatinos cervical şi de fisurile discrete ale mucoasei cervicale sub acţiunea contracţiilor uterine.

Instalarea contracţiilor uterine ritmice, dureroase, determină gravida să solicite asistenţa unei unităţi sanitare de profil.

La prezentarea gravidei, medicul va proceda la o consultaţie completă a acesteia, cu care ocazie va stabili :

1. diagnosticul de sarcină;
2. diagnosticul de vîrstă a sarcinii ;
3. diagnosticul de naştere declanşată ;
4. prognosticul de evoluţie a naşterii.

Se consideră ca naşterea s-a declansat, cînd contracţiile

uterine dureroase se succed la intervale mai scurte de le minute şi produc o dilataţie a colului uterin de minimum 2 cm. Din momentul declanşării naşterii, corect este să se folosească termenul de "parturientă" în locul celei de "gravidă".

In aprecierea prognosticului de naştere, consultaţia intranatală va reactualiza următoarele elemente, urmărite şi în cursul evoluţiei sarcinii:

1. Anamnestic - paritatea, evoluţia eventualelor naşteri anterioare, greutatea nou născuţilor şi dezvoltarea ulterioară a acestora.

2.Clinic - starea de sănătate a organismului partuzientei;

- CANALUL OBSTETRICAL - starea de sănătate şi supleţe a canalului moale (col, vagin, inel vulvar, planşeu pelvi-perineal), forma şi dimensiunile canalului dur obstetrical ;

- elementele oului - FATUL (sarcină unică sau multiplă, aşezarea longitudinală transversală sau oblică, prezentaţia, poziţia, viabilitatea, dimensiunea - greutatea aproximativă.Starea membranelor, aspectul lichidului amniotic, informaţii clinice asupra placentei;

- PORTA - care va evacua elementele oului prin canalul pelvigenital, constituită din contracţiile uterului (segmentul superior), la care se adaugă în perioada a doua a naşterii, contracţiile musculaturii abdominale, cu participarea diafragmului şi a musculaturii toracice.

Concluziile primului examen intranatal vor conchide;

- parturienta prezintă un prognostic de naştere bun, apreciind că va urma o naştere eutecică, fără complicaţii materne sau fetale ;

- parturienta are un prognostic de naştere rezervat şi va fi necesară o supraveghere şi asistenţă a naşterii în unităţi încadrate cu personal şi dotare superioară.

Menţionăm că prognosticul se poate modifica în timpul naşterii, parturiente cu prognostic iniţial favorabil, trebuind încadrate în categoria următoare - cu prognostic rezervat.

Examinarea intranatală se face după un ritm mediu prestabilit, datele obţinute,consemnîndu-se într-un tabel numit partegramă (fig.71).

PARTOGRAMA

NUMELE SI PRENUMELE .....F.O.nr....

Data, ora declanșării nașterii .....

Ruperea membranelor .....Data, ora.....

Data, ora intrării în sala de nașteri .....

DATA, ORA	DILATATIE COL	MECANISM DE NASTERE	MEMBRANE LICHID AMNIOTIC	FRECVENTA BCF	CONTRACTII		TONUS UTERIN	DURERE, COMPORTAMENT, MEDICATIE, ANALGEZIE	EXAMINATOR
					INTERVAL	DURATA			

APGAR	PLACENTA	MEMBRANE	CANALUL MOALE
SEX	ASPECT MACROSCOPIC		
GREUTATE	GREUTATE		
LUNGIME			

Scanned with OKEN Scanner

Schema de urmărire a evoluţiei naşterii, pentru toată durata sa, vizează trei obiective principale ;

1. Starea parturientei;
2. Starea fătului;
3. Pregresul naşterii cu următoarele elemente principale;
   a) fenomenele mai importante ale perioadei respective;
   b) mecanismul de naştere;
   c) durata.

Naşterea se desfăşoară în trei etape succesive, denumite după elementul principal al fiecăreia ;

- perioada I-a de "dilataţie a colului" ;
- perioada a II-a de "expulzie a fătului" ;
- perioada a III-a de "delivrare a placentei şi membranelor".

Odată cu expulzia placentei şi a membranelor, naşterea nu poate fi considerată încheiată. Următoarele două ore, aparţinînd de fapt "lehuziei imediate" constituie perioada a IV-a a naşterii, datorită posibilelor complicaţii hemoragice. De aceea, această perioadă necesită o supraveghere foarte atentă din partea personalului sanitar care a asistat naşterea.

Asistenţa naşterii eutocice în perioada a I-a

Conform schemei prezentate mai sus, se urmăreşte ;

1. Starea parturientei - pulsul, tensiunea arterială, respiraţia, temperatura, compertamentul şi echilibrul psihic. Menţionăm că acesta , din urmă este foarte important în dirijarea naşterii, de el depinzînd în mare măsură desfăşurarea dinamicii uterine, precum şi cooperarea parturientei, mai ales în perioada a II-a.

2. Starea fătului se apreciază prin urmărirea a trei parametri :

a) Bătăile cordului fetal - B.C.F.. Se ascultă cu stetoscopul obstetrical, cu amplificatorul tip "Sonicaid" sau se pot obiectiva cu aparatură specială - monitor fetal. Acesta înregistrează fie activitatea sonoră (fonocardiograf), fie activitatea electrică (electrocardiograf) a cordului fetal, corelîndu-i cu activitatea contractilă a uterului. Se apreciază frecvenţa, ritmul şi intensitatea BCF. Normal frecvenţa este între 120-150/minut,

devenind uşor bradicardice în timpul contracţiei uterine, dar revenind la normal după terminarea acesteia; sînt cu ritm şi intensitate constantă. Intensitatea poate varia de la o parturientă la alta, nu numai datorită activităţii cordului fetal, ci şi în funcţie de poziţia fătului, grosimea straturilor care se interpun între făt şi stetoscop - cantitatea de lichid amniotic, placenta, peretele uterin, grosimea peretelui abdominal. Perceperea unui suflu funicular (care are acelaşi ritm cu BCF, spre deosebire de suflul uterin - sincron cu pulsul pacientei), semnifică a compresiune pe cordonul ombilical, cu posibile consecinţe defavorabile asupra stării fătului.

b) Mişcările fătului - M.F. sesizate de parturientă sau constatate prin inspecţie şi palpare uterină - sînt lente, nu produc durere. In suferinţă fetală, hipoxia duce într-o primă etapă la accentuarea amplitudinii, forţei, frecvenţei M.F., pentru ca în suferinţa accentuată să devină slabe, greu perceptibile sau absente.

c) Aspectul lichidului amniotic - L.A. - constatat la examenul vaginal cu valvele prin transparenţa membranelor sau după ruperea acestora prin observare directă. Lichidul amniotic normal este apos, transparent sau uşor opalescent datorită incluziunilor de celule epiteliale fetale, lanugo, vernix cazeoza.

3. <u>Progresul naşterii se apreciază urmărind</u> :

a) Fenomenele mai importante ale perioadei, active sau pasive.

<u>Contracţiile uterine însoţite de dureri</u>

Dacă la declanşarea naşterii acestea erau la un interval de 1o minute, <u>frecvenţa</u> creşte spre sfîrşitul perioadei a I-a a naşterii, ajungînd la interval de 3-4 minute ; <u>durata</u> contracţiilor creşte de la 15-2o sec.pînă la 5o-6o secunde, iar <u>intensitatea</u> sporeşte pe măsură ce naşterea înaintează. Contracţiile uterine pot fi apreciate clinic palpatoriu sau o obiectivitate cu aparatură specială - tocograf sau monitor feto-matern, fiind corelate cu activitatea cordului fetal. Intre contracţii, tonusul uterin se normalizează, prin <u>tonus uterin normal</u> clinic, tonus de repaos ("ruhe tonus") înţelegînd starea de uşoară contracţie a uterului, care dă contur acestuia, permiţînd însă la palpare profundă identificarea segmentelor fătului.

Durerea din timpul contracţiilor este explicată de hipoxia tranzitorie, compresiunea formaţiunilor nervoase din pelvis, distensia peritoneului, şi mai ales de distensia colului şi a segmentului inferior uterin în timpul dilataţiei. Intensitatea percepţiei durerii este greu de obiectivat, ea depinzînd în mare măsură de tonusul cortico-subcortical al parturientei. O pregătire corectă a gravidei în timpul consultaţiilor prenatale şi la "şcoala mamei", precum şi o psihoanalgezie extemporanee în sala de naştere, dă încredere parturientei şi diminuă percepţia dureroasă a contracţiilor uterine, precum şi reacţia psihomotorie sau vegetativă la durere. Diminuarea percepţiei durerii se poate obţine şi cu droguri administrate pe cale generală (inhalatorie, i.m., i.v.), precum şi prin anestezie locală sau loco-regională cu novocainã, xilinã, Oxigenarea intermitentă a parturientei,,asigurarea unei dinamici uterine normale prin combaterea excesului de dinamică (hipertonia cu hiperchinezie) şi a spasticităţii colului,psihanalgezia corectă,asigură o diminuare eficientă a percepţiei durerii în perioada I-a a naşterii. Menţionăm că analgezia prin droguri administrate pe cale generală trebuie folosită cu prudenţă deoarece poate influenţa defavorabil dinamica uterină cu prelungirea perioadei a I-a a naşterii şi cu posibile complicaţii hemoragice în perioada a III-a şi a IV-a, dar mai ales pentru influenţa inhibitorie cardio-respiratorie asupra fătului şi nou-născutului.

Dilataţia colului uterin, mai corect a zonei cervico-segmentare. Are loc progresiv de la scurtarea colului, strîngerea, subţierea acestuia, concomitent cu definitivarea formării segmentului inferior. La sfîrşitul perioadei a I-a a naşterii, segmentul inferior, colul "complet" dilatat şi vaginul formează un conduct care va permite mobilului fetal să fie propulsat spre exterior. Dilataţia colului uterin poate fi apreciată prin examen vaginal cu valvele, sau prin examen vaginal digital. Examinările trebuiesc făcute la internare,suficient de rare - în medie la 3 ore, pentru a se evita o posibilă suprainfectare a oului din mediul vaginal, dacă membranele sînt rupte. Este motivul pentru care unii obstetricieni preferă să utilizeze tactul rectal dacă se impun examinări mai frecvente.

Scanned with OKEN Scanner

Ruperea membranelor. Se face obişnuit spontan la o dilataţie de peste 7-8 cm, a colului. Ruperea membranelor înainte de declanşarea naşterii, chiar pentru o sarcină la termen, este ruptură "prematură". Dacă ruperea membranelor se produce la începutul naşterii, la o dilataţie mică a colului, aceasta este ruptură "precoce" de membrane. In naşterea dirijată membranelor se rup artificial la o dilataţie a colului de minimum 5-6 cm la primipare şi minimum 4-5 cm la multipare. Manevra de rupere artificială a membranelor; între contracţii se pătrunde cu instrumentul (un ram al pensei de col cu 2 dinţi) protejat de cele două degete ale mîinii drepte examinatoare (cu vîrful curb al ramului de pensă orientat spre spaţiul dintre degete) pînă se ajunge la membrane. Acele se răsuceşte cu 180° pensa, cu blîndeţe, agăţînd membranele sub controlul indexului, pentru a nu răni prezentaţia sau colul. Se revine răsucind pensa cu 180° în sens invers primei mişcări, cu vîrful acestuia între degete şi se retrage la exterior. Menţinem degetele în vagin verificînd :

1- orificiul din membrane pe care îl lărgim ;
2- scurgerea lentă a lichidului amniotic, cantitatea şi aspectul acestuia ;
3- lipsa unei anse de cordon pre- sau latercidente făcînd un tur cu indexul între marginea colului şi prezentaţie;
4- aplicarea prezentaţiei pe segment inferior şi col;
5- stadiul mecanismului de naştere în canalul dur.

Membranele nu se rup artificial la valve deoarece în cazul unei prezentaţii mobile, evacuarea bruscă a lichidului amniotic poate antrena o ansă de cordon prin col pe lîngă prezentaţie.

După ruperea membranelor, spontan sau artificial, se ascultă BCF imediat, şi apoi la intervale de 15-20 minute, deoarece poate apâre suferinţa fetală manifestă explicată de compresiuni pe cordonul ombilical, retracţia uterului cu stînjenirea circulaţiei uteroplacentare, sau compresiunea mai mare asupra craniului fetal în timpul contracţiilor.

Ruperea artificială a membranelor poate fi făcută şi la dilataţie mică a colului, utilizînd manevra în scop terapeutic în aderenţe intime ale membranelor la polul inferior al oului cu

stînjenirea dilataţiei, în corectarea unei dinamici uterine anormale, în sîngerări din placentă praevia laterală sau marginală.

b) Mecanismul de naştere

In momentul declanşării naşterii, prezentaţia se află, faţă de strîmtoarea superioară a canalului dur, în situaţia de mobilă, aplicată, fixată sau chiar angajată, în funcţie de mărimea prezentaţiei dar mai ales de gradul de formare a segmentului inferior (fig.72).

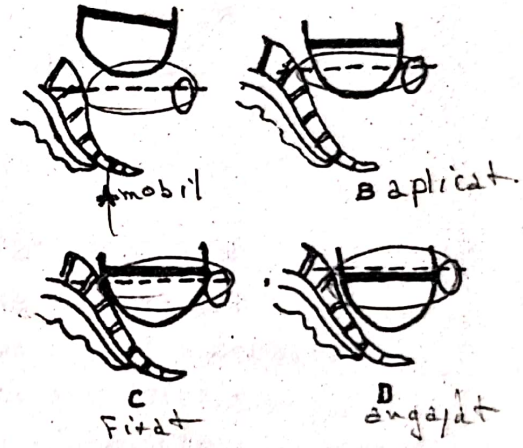

Fig.72-Raporturile craniului fetal cu strîmtoarea superioară

A- mobil
B- aplicat
C- fixat
D- angajat

In perioada I-a a naşterii au loc următoarele etape din mecanismul de naştere :

- Angajarea în canalul dur - adică parcurgerea conturului strîmtorii superioare de către circumferinţa care trece prin extremităţile diametrului maxim al polului fetal prezentat.

- Coborîrea parţială de la strîmtoarea superioară a canalului dur pînă la strîmtoarea sa mijlocie, prezentaţia luînd contact cu planşeul pelvin (fig.73).

c) Durata perioadei a I-a

Este în medie de 4-6 ore pentru multipare şi de 8-10 ore pentru primipare. Prelungirea duratei a I-a peste 10-12 ore presupune o distocie neprevăzută, a cărei cauză trebuie neîntîrziat căutată şi înlăturată.

In perioada a I-a atitudinea cadrului sanitar care asistă naşterea este de expectativă, dar ea semnifică participare activă şi responsabilă de urmărire atentă a parametrilor fisiologici menţionaţi mai sus.

O.I.S.M.

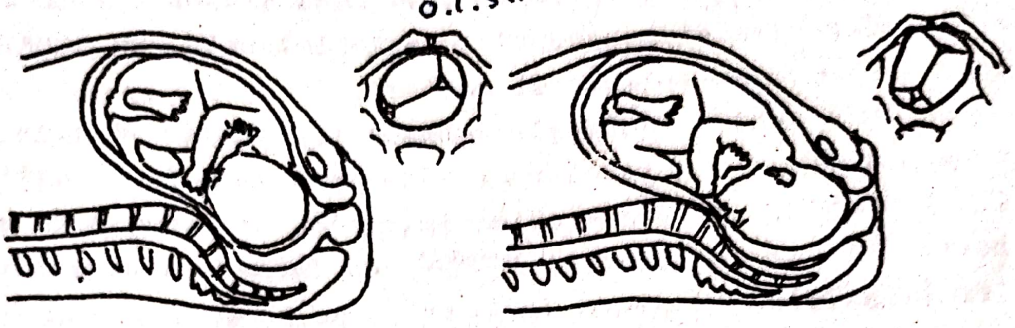

Fig.73 - Mecanismul de naştere în perioada I-a

Asistenţa naşterii eutocice în perioada a II-a

Momentul în care parturienta trece din perioada a I-a, în perioada a II-a a naşterii este marcat de următoarele elemente:

- colul uterin complet dilatat ;
- membranele rupte ;
- prezentaţia coborîtă bine pe planşeu.

Ca şi în perioada a I-a, obiectivele de asistenţă a naşterii impun supravegherea stării parturientei şi a fătului urmărind aceeaşi parametri ca în perioada a I-a. O atenţie deosebită se acordă supravegherii stării fătului, care în această perioadă este supus unor posibile agresiuni suplimentare. Bătăile cordului fetal se ascultă la intervale de 5 minute.

Progresul naşterii comportă urmărirea celor trei categorii parametrii:

a) Fenomenele mai importante ale perioadei :

- Contracţii uterine însoţite de eforturi expulzive ale musculaturii abdominale. Intervalul dintre contracţii este scurt 2-3 minute, durata pînă la 5o-6o secunde.

- Modificări la nivelul perineului. La început este solicitată jumătatea posterioară a acestuia. Distanţa dintre comisura vulvară posterioară şi orificiul anal creşte. Orificiul anal se dilată în el apărînd mucoasa ano-rectală. Urmează modificări vizibile în jumătatea anterioară a perineului - bombarea acesteia, fanta vul-

vară se deschide progresiv apărînd în ea prezentaţia.

b) Mecanismul de naştere în perioada a II-a. Se completează şi se termină coborîrea prezentaţiei, urmată de degajarea acesteia, întîi din canalul dur şi apoi din canalul moale (fig.74).

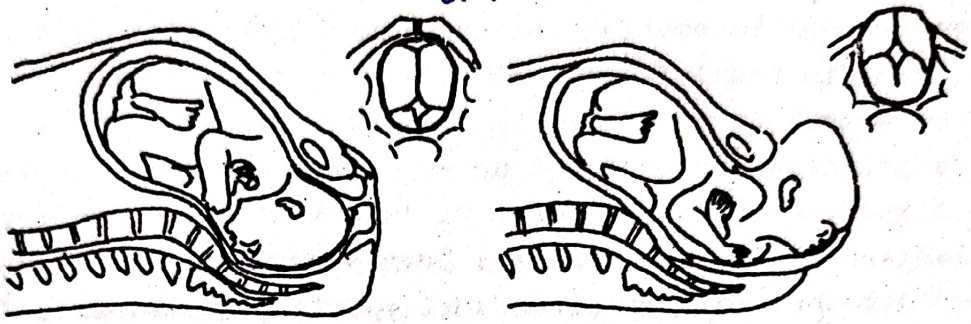

Fig.74 - Mecanismul de naştere în perioada a II-a

c) Durata perioadei a II-a este în medie de 15 minute pentru multipare şi 3o minute pentru primipare, cu un maxim admis de 45-6o minute. Prelungirea expulziei fătului peste această durată semnifică unui element distocic neprevăzut, care trebuie căutat şi înlăturat pentru a nu apare complicaţii fetale sau materne.

Atitudinea cadrului sanitar care asistă naşterea în perioada a II-a este activă. După pregătirea regiunii perineale ca pentru un cîmp operator, parturienta fiind aşezată pe masa ginecologică, medicul sau moaşa se vor aseptiza pe mîini ca pentru o intervenţie chirurgicală. Se poate practica, în special pentru primipare anestezia perineului după procedeul "în H" - Aburel sau "în X" Dobrovici. Dacă este necesar se practică epizio- sau perineotomie la primipare cu inel vulvar rigid, cu perineu posterior rezistent care se opune degajării întîrziind expulzia sau la cazurile la care se întrevăd rupturi spontane anfractuoase. Menţionăm că ambiţia celui care asistă naşterea de a "apăra" un perineu, cu intenţia de a-l conserva integru este falsă, fascicolele musculo-conjunctive de sub mucoasa şi pielea de înveliş integre se dilacerează, planşeul pelviperineal rămînînd lax , nefuncţional în timp.

Manevrele de ajutor a degajării de la apariţia prezen-

taţiei în fanta vulvară în timpul eforturilor expulsive se apasă pe pielea capului cu degetele mîinii stîngi orientate în jos spre comisura vulvară posterioară,, ajutînd occiputul să se fixeze la sub-simfiză. Degajarea din canalul moale - după ce prezentaţia nu se mai retrage în canalul genital între contracţii (s-a produs degajarea din canalul dur), mîna dreaptă pregătită de un cîmp steril, se aşează cu podul palmei peste perineul posterior cu spaţiul dintre police şi index înconjurînd comisura vulvară posterioară. Prin mişcări uşoare de apăsare şi "adunare" a ţesuturilor spre linia mediană se evită o degajare precipitată cu rupturi anfractuoase de perineu sau cu prelungirea unei episio-perineotomii. Intre două contracţii cu participarea parturientei care execută eforturi expulsive moderate se dirijează cu mîna dreaptă plasată posterior şi mîna stîngă care apasă uşor pe regiunea occipitală, degajarea din canalul moale.

Următorul gest este de evacuarea mucozităţilor, a lichidului amniotic şi sîngelui din buco-faringele fătului, cu un compres montat pe deget, prin mişcări de strîngeri blînde.

Se caută apoi cu un deget introdus între simfiză pubiană şi gîtul fătului eventuale circulare de cordon, care se trag peste extremitatea cefalică sau, dacă sînt strînse, se secţionează între două pense.

Degajarea umerilor - priza extremităţii cefalice degajate se face cu ambele mîini plasate sub mandibule. Se ajută rotaţia capului în direcţia de staţie spontană, tracţionînd în axul ombilico-coccigian pînă la degajarea umărului anterior. Apoi mîna stîngă este plasată pe extremitatea cefalică dedesubt ridicînd-o în sus, iar mîna dreaptă protejată de cîmpul steril revine la nivelul perineului posterior. După degajarea umărului posterior trunchiul şi bazinul se nasc fără dificultăţi.

Este momentul cînd s-a terminat perioada a II-a a naşterii.

Asistenţa naşterii euteocice în perioada a III-a

Se urmăreşte cu atenţie starea parturientei în primul rînd echilibrul cardio-vascular.

Starea nou-născutului se apreciază după indicele APGAR, luînd în considerare 5 parametri notaţi cu 0,1,2 puncte, la 1 minut de la expulzie :

- activitatea cordului ;
- respiraţiile ;
- coloraţia tegumentelor ;
- tonusul muscular ;
- reflectivitatea.

Se face suma notelor acordate fiecărui parametru.

Dacă indicele Apgar este sub 8, se procedează la o nouă apreciere a stării nou-născutului la 5, 1o, 15 minute.

Pregresul naşterii

a) Fenomenele mai impertante în această perioadă sînt :

- Contracţiile uterine se instalează după o perioadă de repaos de 5-15 minute ; sînt mai slabe, la intervale mai mari - 8-1o minute, puţin dureroase.

- Pierderea unei cantităţi de sînge de maximum 25o ml, considerată fiziologică.

b) Mecanismul de naştere - al placentei.

Intr-o primă fază placenta este decolată datorită contracţiilor uterine şi eliminată din segmentul superior al uterului în conductul format din segmentul inferior, colul dilatat şi vagin. Decolarea placentei se poate face iniţial - central sau marginal. Intr-o a doua etapă, placenta şi membranele sînt expulzate la exterior. Pentru a constata momentul în care s-a ajuns în a doua subperioadă se ţine de pensa aplisată pe cordon cu o mînă, fără a-l tracţiona, iar cu cealaltă se apasă deasupra simfizei pubiene ridicînd uterul în sens cranial. In situaţia în care cordonul ombilical nu se retrage spre vagin - placenta s-a decolat - se prinde fundul uterului prin intermediul peretelui abdominal lax şi se apasă spre excavaţia pelvină, ajutînd delivrarea placentei.

Se procedează la controlul integrităţii placentei şi membranelor şi a sediului orificiului rupturii membranelor - distanţa în centimetri pînă la marginea placentei, pentru aprecierea orientativă a nivelului la care a fost inserată placenta - (pe corp, pe segmentul inferior)

c) Durata perioadei a III-a nu trebuie să depăşească 45-6o minute. Peste acest interval pot apare sîngerări sau încarcerarea placentei prin retracţia zonei cervico-segmentare.

Asistenţa naşterii în perioada a IV-a

Primele 2 ore după delivrarea placentei, parturienta trebuie atent supravegheată. Retractibilitatea şi contractibilitatea uterului asigură hemostaza la nivelul plăgii unde a fost inserată placenta. Uterul devine dur, globulos - "glob de siguranţă". Cantitatea de sînge care se pierde în această perioadă este de 2oo-25o ml. Pierderea unei cantităţi mai mari de sînge semnifică existenţa unui proces patologic care trebuie diagnosticat şi tratat (contractilitate uterină slabă, resturi de placentă sau membrane rămase în uter, rupturi ale canalului moale, tulburări de coagulabilitate sanguină).

LEHUZIA FIZIOLOGICA

Lehuzia este perioada ce urmează naşterii, cu o durată de 6-8 săptămîni (în medie 4o de zile), în care se revine la starea premergătoare gestaţiei, cu excepţia glandei mamare ce-şi defineşte activitatea (lactogeneză şi galactopoeză).

Clasificare :

- lehuzia imediată ;
- Lehuzia propriu-zisă ;
- lehuzia îndepărtată.

Lehuzia imediată cu o durată de 2-4 ore trebuie considerată perioada a IV-a a naşterii, în sensul că asistenţa parturientei nu se încheie cu perioada a III-a a naşterii. Perspectivele unei patologii imprevizibile, impun prezenţa obligatorie a personalului calificat lîngă lehuză şi reţinerea ei în sala de naşteri.

Caracteristici clinice

Lehuza este obosită, adinamică, somnolentă, cu transpiraţii difuze, uşor bradicardică, TA în limite normale. Uneori, în caz de naşteri lungi laborioase temperatura poate creşte cu o,5-1°C, însoţită sau nu de un frison fiziologic, datorit efortului fizic prelungit şi a tulburărilor metabolice implicate de suprasolicitare.

Fenomenele locale ce caracterizează această perioadă sînt: retracţia şi contracţia muşchiului uterin, cu hemostaza vaselor

deschise la nivelul zonei de inserţie a placentei "plaga placentară" cu un diametru de 7-8 cm. Corpul uterin devine globulos, de consistenţă fermă, situat subombilical, uşor deviat spre dreapta, realizînd "globul de siguranţă" a lui Pinard.

Conduita

Lehuza este supravegheată urmărindu-se : starea generală, TA, pulsul, globul de siguranţă, pierderile sanguine pe căile genitale externe. Sîngerarea fiziologică în această perioadă este de 200-300 ml. La sfîrşitul perioadei se face toaleta vulvară, se aplică un pansament steril şi lehuza este trimisă la salon.

Lehuzia propriu-zisă, are o durată de 10-12 zile şi reprezintă perioada de echilibrare a funcţiilor sistemice ; durata acestui interval depinde de involuţia marcată a uterului ce devine organ pelvin, ca înafara sarcinii.

Caracteristici clinice

Modificări sistemice :

Sistemul nervos îşi recapătă reactivitatea, labilitatea neuropsihică este înlocuită de instinctul matern ;

Sistemul respirator, respiraţia devine amplă, de tip costal inferior, excursiile diafragmului revin la normal de asemeni PCO_2 ;

Sistemul cardiovascular. Volumul sanguin crescut uşor după naştere prin eliminarea în circulaţie a unei părţi importante din sîngele lacurilor uterine şi din rezorbţia edemelor, revine treptat la normal în prima săptămînă. Pulsul are tendinţă la bradicardie 60 bătăi/minut în primele 2-3 zile, TA revine la normal.

Sistemul digestiv; pofta de mîncare normală,uneori exagerată. Pot fi tulburări a motricităţii intestinale ce determină o constipaţie ce trebuie corectată medicamentos. Peretele abdominal îşi recapătă lent tonicitatea, uneori rămîne un diastazis al dreptilor abdominali, cu caracter tranzitoriu. Sistemul cutaneo-elastic cu semne de distensie şi vergeturile violacee, ulterior albsidefii.

Sistem excretor. Diureza este exagerată în primele 2-3 zile (filtrare renală crescută pînă la 2-3l/24 ore). Micţiunile pot fi dificile, uneori imposibile datorită ateniei vezicale,

adesea insensibilă la supradistensie din cauza traumatismului versantului urinar al căilor genitale din timpul naşterii şi a relaxării peretelui abdominal. Urina lehuzei conţine : lactoză, peptone; evidenţierea acetonei sau a urmelor fine de albumină nu are semnificaţie patologică.

Glandele sudoripare au o funcţie crescută în primele zile de la naştere, transperaţiile persistînd cca 2 săptămîni. In total lehuza pierde în greutate în acest interval pînă la 7-8 kg.

Sistem osteo-muscular, musculatura abdominală şi perineală îşi reiau tonusul, relaxarea simfizară dispare. Persistenţa ei poate determina discrete tulburări de statică.

Sistemul genital. Toate segmentele suferă un proces marcat de involuţie. Vulva şi vaginul îşi reiau tonicitatea şi aspectul normal în primele zile după naştere ; colul uterin îşi micşorează rapid volumul prin dispariţia îmbibiţiei gravidice şi reducerea vascularizaţiei; în 6-7 zile orificiul intern se închide; glandele cervicale reîncep activitatea, secreţia de mucus, factor protector în calea infecţiei ascendente. După 15 zile canalul cervical este închis, cu formă şi consistenţă apropiată de cea normală ; corpul uterin se micşorează treptat, înălţimea lui scade zilnic cu 1,5 cm., se înregistrează şi o accentuată scădere în greutate (la naştere uterul cîntăreşte 1.ooo g., după 7 zile 5oo g., iar la 2 săptămîni 3oo g.). Aceste fenomene involutive sînt rezultate din modificările histologice, reprezentate de dispariţia sinusurilor sanguine, de transformarea hialină a pereţilor vasculari, de reducerea numerică şi atrofia fibrelor musculare ca şi de degenerescenţa grăsoasă şi hialină a fibrelor de neoformaţie. Un alt fenomen involutiv este desinbibiţia masivă a uterului. Plaga placentară şi decidua suferă o serie de modificări importante. Plaga placentară îşi micşorează treptat suprafaţa este acoperită de un bogat infiltrat hematic şi leucocitar, formînd bariera granulo-leucocitară, cu rol important antiinfecţios. Decidua în primele 2-3 zile are 2 straturi : unul superficial ce suferă un proces de necroză şi citoliză ce se elimină prin lohii şi unul bazal, adiacent miometrului din care se va reconstitui endometrul după a 1o-a zi.

Un fenomen important caracteristic acestei perioade este eliminarea lohiilor produs al plăgii uterine. Lohiile conţin :

apă, albumină, ClNa, săruri de Ca, fosfaţi alcalini, Fe, grăsimi, globule albe şi reşii normale sau alterate, celule deciduale etc. In primele 2-3 zile lehiile sînt, sanguinolente, eliminîndu-se aproximativ 5o g/24 ore; în următoarele 2-3 zile devin sero-sanguinolente, în cantitate mai mică; iar apoi seroase, gălbui cu aspect cremos şi miros fad.

Sistem endocrin. Suprimarea bruscă a sursei hormonale placentare odată cu naşterea determină o modificare a echilibrului endocrin puerperal cu dispariţia din organism a HCG şi stereiziler sexuali. In lehuzie asistăm la o secreţie scăzută de RH,FSH/LH şi a stereiziler sexuali, explicînd astfel amenoreea de lactaţie. Lehuzia se desfăşoară concomitent cu instalarea altei funcţii genitale corelate cu cea gestativă anume lactaţia.

Lactaţia cuprinde 3 faze complementare : mamogeneza, galactogeneza, galactopoieza.

Mamogeneza, dezvoltarea glandei mamare, ajunge la apogeu în cursul evoluţiei sarcinii. Sub influenţa stereiziler sexuali placentari, a prolactinei hipofizare, STH şi HPL se produc proliferări intense a canalelor galactofore şi aciniler, perioadă pregătitoare galactogenezei.

Galactogeneza, inducdrea secreţiei lactate, începe în timpul parturiţiei şi este rezultatul unui complex de facteri : factori neuroendocrini, endocrini placentari şi periferici, factori genetici, facteri psihoafectivi, facteri de mediu. Rolul primordial îl deţine prolactina sub dependenţă hipotalamică în asociere cu STH, HCS, TSH, corticosteroizi.

Secreţia lactată se poate instala lent sau brusc cu aşa numita "furie a laptelui" cînd sînii se : angorjează, devin duri, dureroşi, cu ascensiune termică, accelerare a pulsului, fenomene ce dispar în 24-36 ore odată cu golirea sînilor.

Galactopoieza, întreţinerea lactaţiei, are loc sub dependenţa prolactinei ce continuă să fie secretată prin mecanism reflex neuro-hormonal, prin actul suptului. Concomitent este stimulată şi secreţia de oxitocină cu proprietăţi galactokinetice ce stimulează contracţia celulelor mioepiteliale situate sub capsulele acinilor mamari, favorizînd eliminarea laptelui.

Menţinerea excitaţiei mamelonare prin actul suptului

menţine şi secreţia lactată fără a mai interveni prolactina, glanda mamară obţinînd un veritabil automatism. Treptat sistemul hipotalamo-hipofizar îşi reia funcţia normală, gonadotrofinele vor fi secretate din nou determinînd secreţia steroizilor sexuali ovarieni.

Conduita

Lehuza va fi consultată zilnic, urmărindu-se :

- T°, TA, pulsul, diureza, reluarea tranzitului ;
- involuţia uterină, apreciată prin măsurarea IFU ;
- lohiile, aspectul, cantitate prin inspecţia pansamentului vulvar ;
- secreţia lactată, apreciată prin urmărirea suptului, a evacuării complete a sînilor la 3-6 ore interval, pentru asigurarea întreţinerii acesteia. Dacă apare angorjarea mamară se vor aplica comprese reci, oxitocin 2-4 u.i.m., antipiretice, se va limita ingestia de lichide.

Toaleta vulvo-perineală se va face de 2 ori pe zi, pe masa ginecologică cu soluţii antiseptice,urmărindu-se şi perineoraphiile executate după naştere.Se va aplica pansament steril, susţinut cu un bandaj în formă de "T". Pansamentul va fi schimbat de 3-4 ori pe zi.

Lehuza va fi mobilizată precoce, pentru îmbunătăţirea stării generale, a prevenirii constipaţiei, complicaţiilor urinare şi a celii trombo-embolice. După 5-6 zile se recomandă gimnastică medicală în scopul refacerii tonusului musculaturii abdominale şi perineale.

Alimentaţia lehuzei va fi cît mai completă cu un surplus energetic şi caloric de 8oo-1ooo calorii/zi, ingestia de lichide va fi între 1ooo-2ooo ml/24 ore. Vor fi excluse din alimentaţie : ceapa, usturoiul, condimentele, alcoolul.

Lehuzia îndepărtată, urmează lehuziei propriu-zise şi se întinde pe o perioadă de 3o de zile. In această etapă se înregistrează modificări lente-progresive, organismul lehuzei reîncadrîndu-se funcţional în starea pregestaţională.

Caracteristici clinice

Involuţia uterină continuă, pentru ca la sfîrşitul perioadei, uterul să revină la dimensiunile din afara gestaţiei. La nivelul endometrului începe faza de cicatrizare, care evoluează 2o-25

de zile, după care sub impuls hormonal începe faza de proliferare endometrială. In aceste condiţii, la femeile ce nu alăptează, prin reluarea bioritmului hypotalamo-hipofizo-ovarian poate apare menstruaţia, care marchează reluarea ciclurilor normale în sfera genitală cu posibilitatea apariţiei unei noi sarcini. Sînt posibile menstruaţii şi la femeile ce alăptează, prin frenare insuficientă centrală.

Lohiile au aspect seros, scad treptat, dispărînd în ziua 21-23-a de lehuzie.

Secreţia lactată intră în ritm continuu prin automatismul mamar.

Conduita

Lehuza va păstra o igienă locală riguroasă, va acorda o atenţie deosebită igienei sînului şi actului suptului, va fi vizitată la domiciliu de personal medical de specialitate din cadrul dispensarului teritorial.

Capitolul IV

OBSTETRICA PATOLOGICA

Patologia gestativă este polimorfă, ea poate interesa sistemul reproductiv, sau poate interesa unul sau mai multe din restul sistemelor organismului. Ambele grupe de circumstanţe patologice sînt la fel de importante în ce priveşte riscul foetal sau riscul matern.

Patologia sistemului reproductiv, însumează circumstanţele care pot compromite desfăşurarea armonioasă a funcţiei gestative în toate etapele acesteia ; sarcină, naştere, lehuzie, cu implicaţii duble ; materne şi embriofoetale. Patologia din sarcină poate interesa progestaţia sau gestaţia propriu zisă. Această patologie poate aparţine conţinătorului (uterul gravid-zigotoforul), sau conţinutului (embrionul sau fătul-zigotul).

PATOLOGIA ZIGOTULUI

In timpul sarcinii, zigotul poate crea circumstanţe patologice încă din etapa progestaţiunii, dar acestea nu lipsesc nici

în gestaţia prepriu zisă, în toate trimestrele sale.

Nidaţia zigotului poate fi patologică prin sediul ei - locul eveimplantaţiei, este nidaţia ectopică, adică cea petrecută în afara corpului uterin. Sarcina dezvoltată ectopic poate fi cel mai frecvent extrauterină, S.E.U., dar nidaţia se mai poate face şi la nivelul istmului uterin. Sarcina evoluată aici, va fi sarcina cu placenta praevia, nidaţia poate fi şi endocervicală - sarcina ectopică, cervicală. Deci; sarcina ectopică, adică cea cu nidaţia în afara corpului uterin, poate fi frecvent extrauterină (SEU) şi rar, sarcină cu placentă praevia şi extrem de rar sarcină cervicală.

Sarcina extrauterină (S.E.U.)

SEU este cea mai elocventă demonstraţie de patologie a sediului nidaţiei. Este sarcina, în care zigotul în segmentare, s-a nidat în alt teriteriu decît cavitatea corporeală uterină. Nidaţia extrauterină a zigotului este aproape exclusiv tubară (98 %), extrem de rar, ovariană sau peritoneală, (fig.75,,76).

Nidaţia ectopică tubară, poate interesa cele patru segmente ale trompei uterine (intersţiţial, istmic, ampular, pavilionar) (fig.74). Frecvenţa nidaţiei tubare în diferitele ei segmente, creşte dinspre extremitatea ei fixă (uterină) spre cea liberă (abdominală) ; cea mai frecventă localizare rămîne cea ampulară.

In S.E. ovariană, nidaţia se petrece mai frecvent la suprafaţa ovarului (sarcină ovariană externă) mai rar în interiorul foliculului matur (sarcină ovariană internă - intrafoliculară) (fig.75,76)).

SEU peritoneală, corespunde nidaţiei pe peritoneul pelvin parietal ori visceral; este rar primitivă, mai frecvent este o nidaţie peritoneală secundară unui avort tuboabdominal foarte precoce, permiţîndu-i o nouă nidaţie. Cea peritoneală primitivă ar deţine o proporţie de 1 %, cea secundară de 7 %.

In cadrul sarcinii ectopice, se consideră încă sarcina cervicală (nidaţia a avut loc în endocervix); precum şi sarcina cu Placenta Praevia, (în care nidaţia s-a produs la nivelul istmului uterin, deci în afara corpului uterin, sediul normal al nidaţiei).

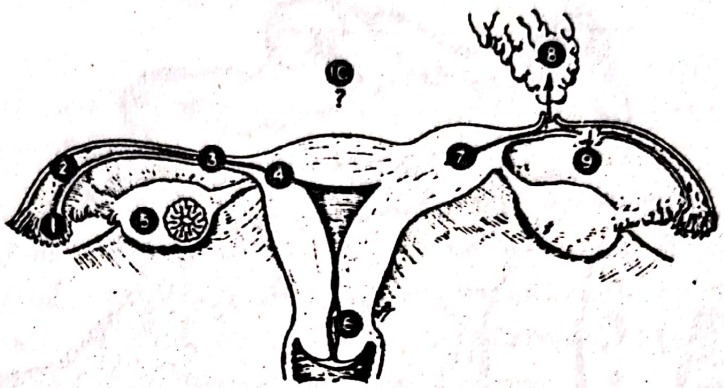

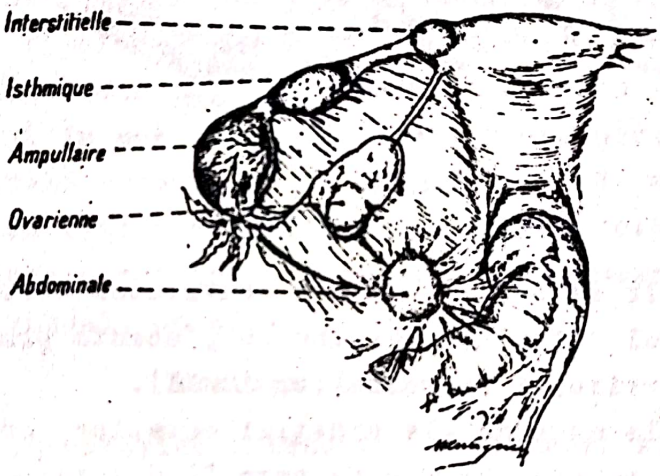

Fig.75,76
Localizările S.E.U.

Date etiologice ale S.E.U.

S-au formulat diferite opinii privind cauzele nidaţiei ectopice a zigotului, unele, pur teoretice (cauzate ovulare), altele, acceptabile (cauzele materne).

Intre cauzele ovulare, ar fi următoarele ; o împiedicare a vitezei migrării oului spre locul normal al nidaţiei (cavitatea uterină), datorită unui fluid vîsces din lumenul tubar ; o accelerare a segmentării zigotului ajungînd în faza de gastrulaţie înaintea sosirii acestuia în uter, ca atari oveimplantaţia se petrece pe drum în trompe şi nu în uter ; o încetinire a segmentării oului (blastulaţia şi gastrulaţia) deci oveimplantaţia petre-

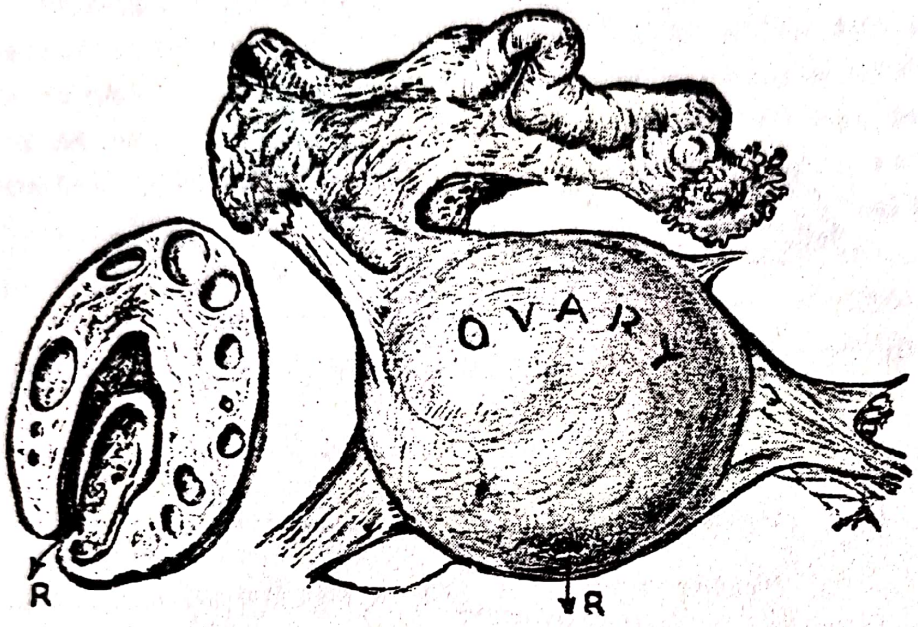

Fig.77
S.E.U. ovariană

cîndu-sé dincolo de sediul obţinut (cavitatea corporeală uterină) adică la nivelul istmului (sarcina cu placenta praevia) sau la nivelul endocervixului (sarcina cervicală).

Cauzele materne ale nidaţiei ectopice, se referă la diferite stări patologice tubare care îi determină îngustarea lumenului creind astfel obstacole în migrarea zigotului şi obligîndu-l a se nida undeva pe drumul său spre uter. Salpingopatiile ce ar favoriza nidaţia ectopică pot fi ; congenitale şi căpătate. Cele congenitale, sînt malformaţiile tubare (tube torsionate, hipoplazice, tube cu diverticuli, în care ou edată antrenat se nidează acolo). Cele căpătate sînt ; salpingitele cronice catharale care îngustează lumenul tubar, aglutinează pliurile muceasei tubare creind loje labirintice, determină hipoperistaltism tubar; perisalpingitele fibroadezive, contorsionează traiectul endotubar făcîndu-l din rectiliniu, în sinues ; diferite distrofii tubare (endosalpingioza), endometrioza tubară; tumorete tubare; tumori anexiale intraligamentare sau pseudointraligamentare, care deformează, destind, îngustează, tuba şi-i deformează şi

traiectul acesteia.

Succinte date de morfopatologie

Ca orice ou, cel ectopic are o coajă şi un conţinut.

Conţinutul (zigotul) evoluează trecînd prin segmentări repetate la blastulaţie, apoi gastrulaţie, apoi la organogeneză, ajungînd doar la cîteva săptămîni (10-12) pentru cel din sarcinile tubare, sau pînă la stadiu de făt chiar aproape de termenul sarcinii, în unele SEU peritoneale (cazuri rezolvate fericit cu făt viu). Cel mai frecvent, fătul rămîne mic, malformat, lichidul amniotic redus cantitativ, nu-i permite dezvoltarea.

Conţinătorul oului ectopic, este alcătuit constant din cele două membrane ovulare ; amnios şi chorion. Placenta este subţire, întinsă şi hipofuncţională. Cea de a treia membrană, decidua maternă, se formează din mucoasa tubară în sarcina tubară, din suprafaţa ovarului în cea ovariană, din seroasa peritoneală. In S.E.U. abdominală aproape că nu există deciduă, oul avînd un perete fibrinos de cîţiva mm grosime, la faţa exterioară a căruia se aglutinează ansele subţiri, cea sigmoidiană, mezenterul, peretele rectal, cel vezical, epiploonul.

Evoluţia S.E.U.

Sarcinile ectopice extrauterine (tubară, ovariană, peritoneală) au o evoluţie variabilă, de la cîteva săptămîni (cele tubare şi ovariene), la cîteva luni sau chiar aproape de termen (unele dintre cele peritoneale). Sarcina ectopică cervicală are de asemeni o evoluţie de cîteva săptămîni, pe cînd sarcina cu placenta praevia poate evolua pînă la termen.

In general, sarcinile ectopice se complică în 98 % din cazuri în primele 10-12 săptămîni, restul în următoarele 12-20 saptămîni. Complicaţiile nu apar imediat după nidaţie, ci după un interval, de la cîteva zile la cîteva săptămîni, în care SEU nu-şi trădează prezenţa prin nici un semn clinic - este perioada camuflată a evoluţiei SEU; uneori embrionul sufere o disoluţie, oul se resoarbe şi SEU nu mai intră în faza complicaţiilor.

Faza cu complicaţii a SEU, cuprinde două modalităţi anatomoclinice ; cele din primele 10-12 săptămîni (complicaţii pre-

coce), cele ulterioare (complicaţii tardive). Complicaţiile precoce sînt de obicei hemoragia intraperitoneală. Hemoragia poate fi rezultatul : unei decolări a oului urmată de expulsia lui în abdomenul femeii (avortul tuboabdominal); a unei rupturi a peretelui tubar prin distenţia acestuia, din cauza ruperii paralelismului conţinut-conţinător ; (fig.78) a unei perforaţii a peretelui tubar

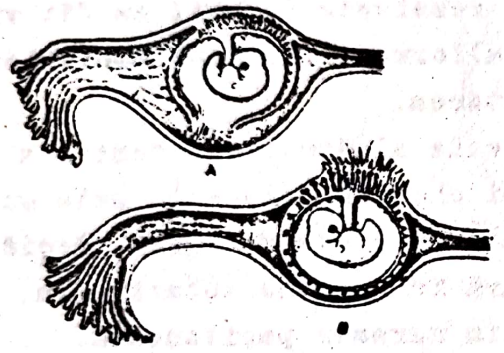

Fig.78

SEU tubară perforaţia peretelui (acretizare placentă).

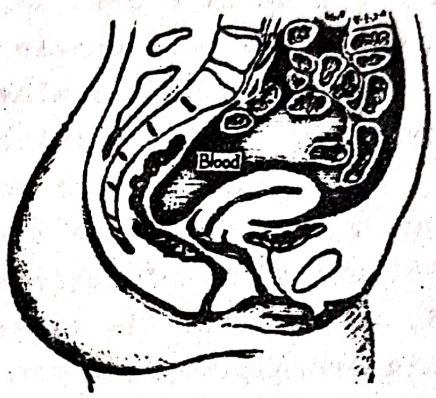

Fig.79

SEU complicată hemoperitoneu

datorită acretizării vilozităţilor coriale în timpul placentaţiei. Hemoragia, iniţial, intratubară, realizînd hematosalpinxul ectopic, devine ulterior intraperitoneală, putînd fi limitată la cîteva sute de ml (200-300),care se adună în Douglas, se coagulează, parţial ori complet - hematocelul pelvin ectopic, sau hemoragie masivă de la 500-1500 ml, inundaţia hemoragică peritoneală-ectopică. Hemoragia din SE.cervicală, impresionantă prin cantitatea ei, refractară de obicei la metodele uzuale de hemostază a metroragiilor (fig.79) este externă, deseori diagnosticul SE cervicale se pune cu ocazia practicării curettajului uterin.

Complicaţiile tardive ale SEU, se referă de obicei la SE peritoneală primitivă ori secundară, unele complicaţii pot crea urgenţe obstetricale majore-abdomen chirurgical acut. Aceste complicaţii pot interesa conţinutul oului ectopic - şi constau în moartea embrionului, eventual, a fătului, cu mumificarea, eventual calcificarea lui - lithopedion - care rămîne în cavitatea abdominală ani de zile (23 ani, cazul lui Lumpe, 56 ani, cazul lui

Sappey). Complicaţiile conţinătorului (peretele chistului foetal), sînt similare celor ale oricărui chistom ovarian ; ruptura, supuraţia, ambele creind circumstanţe de abdomen chirurgical acut.

Diagnosticul clinic al SEU

Diagnosticul clinic pozitiv, este evident în unele forme clinice a complicaţiilor SEU, este diagnostic de prezumţie în altele.

In faza camuflată a evoluţiei SEU, doar simptomele subiective de sarcină, asociate cu amenoreea secundară de 4-5 săptămîni, ar atrage atenţia, dar examenul digital vaginal nu poate preciza dacă, este sau nu, sarcină,nici chiar uterină.

Diagnosticul clinic pozitiv, devine mai evident în formele anatomoclinice ale complicaţiilor SEU, forme care întruchipează "tablouri clinice" (Debrovici), cu simptomatologie elocventă.

Forma anatomoclinică de inundaţie hemoragică intraperitoneală, dela 500-1500 ml, se impune ca diagnostic prin ; amenoreea secundară, cu semne obiective de sarcină,durere vie abdominală, inopinată, spontană ori în urma unei solicitări minime a presei abdominale, însoţită de stare de leşin (fig.79) cu imobilizarea în decubitus, greţuri, vărsături, transpiraţii reci,dureri abdominale vii la tentativa de mobilizare a bolnavei ori chiar la solicitări minime ale presei abdominale (inspir profund, tuse, strănut, efort vomitiv). Examenul obiectiv, constată un facies anemic, moderat deshidratat, endoftalmie, midriază, tegumente palide, reducerea respiraţiei abdomenului (a expansiunii inspiratorii şi retracţiei expiratorii), deformarea abdomenului, cu evazarea flancurilor (abdomen de batracian). Peretele abdominal este dureros la palpare, fără apărarea musculară, matitate abdominală lichidiană, (fig.80) ocupînd hipogastrul şi flancurile, cu sonoritate periombilicală, limita între ele concavă superior; matitatea deplasabilă pe flancuri, în poziţia de clinostatism drept ori stîng. Examenul digital vaginal remarcă ; sensibilitatea dureroasă, vie, a fundului de sac vaginal posterior, care bombează însă este suplu (strigătul douglasului), dureri la mobilizarea genitalelor interne fără posibilitatea identificării unei formaţii parauterine,

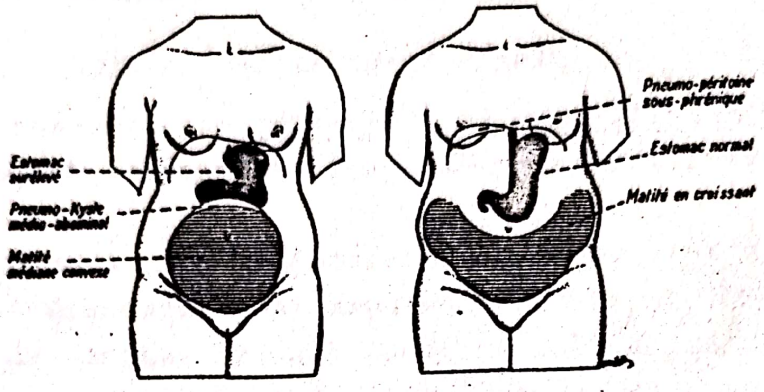

Fig.80

Matitatea lichidiană în kistom ovarian şi SEU hemoperitoneu acut.Semnul radiologic Moirud

hemoragie externă moderată cu sînge vechi (şocolatiu sau în drojdie de cafea). Tensiunea arterială este în scădere progresivă, pulsul hipotensiv şi tahicardic, tendinţa la colaps vascular, apoi la şoc hipovolemic. Unii ginecologi recurg la practicarea puncţiei douglasului (douglasocenteză), prin care se obţine sînge proaspăt în hemoragia recentă şi sînge cu microchiaguri reprezentînd mulajul lumenului acului, în cea mai veche.

Forma anatomoclinică cu hemoragie moderată 2oo-3oo ml, produsă, în unul sau mai mulţi timpi, sîngele adunat în Douglas ocupă loja pelvină a cavităţii peritoneale, se coagulează, este forma de SEU cu hematocel pelvin (fig.81). Diagnosticul clinic al acestei evenţualităţi evolutive a SEU, se conturează din următoarele date ; amenoreea secundară cu semnele subiective de sarcină, prezente ori dispărute (oul s-a desprins, s-a lizat în massa chiagului, nu mai secretă HCG), metroragii discrete, instalarea inopinată a unei dureri abdominale vii, cu stare de lipotimie după care bolnava îşi revine reluîndu-şi activitatea obişnuită. Ea rămîne însă cu dureri abdominale suportabile, astenie, dar accidentul dureros cu lipotimie se poate repeta la interval de zile ori săptămîni. Examenul obiectiv sesizează o imobilizare respiratorie a abdomenului în hipogastru ori fosele iliace, palparea remarcă o împăstare la acest nivel, o discretă sensibili-

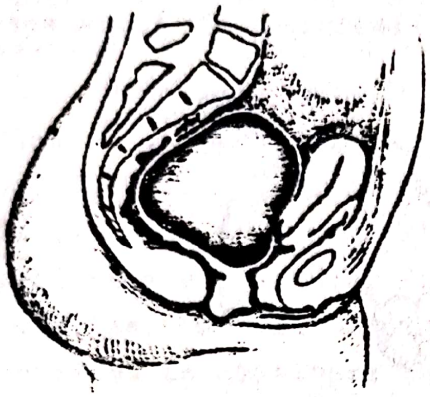

Fig.81
S.E.U.hematocel



Fig.82
S.E.U. hematosalpinx; avort tubo-abdominal

tate a peretelui abdominal fără apărare, un discret timpanism în restul abdomenului (hipoperistaltismul anselor cu stază). Examenul digital, remarcă deplasarea în sus sau controlateral a genitalelor interne, de către o masă păstoasă, cu limite neprecise, ocupînd pelvisul, mai ales posterolateral stîng sau drept, discret dureroasă. Bolnava afebrilă, acuză discrete tulburări digestive şi urinare inferioare. In această formă anatomoclinică, douglasocenteza pare mai indicată ; conţinutul seringii (serozitate hematică) plonjat pe un tifon uscat, va arăta microchiaguri - mulajul lumenului acului.

Forma anatomoclinică, cu hematosalpinx, corespunde decolării oului, cu producerea unei hemoragii, ambele cantonate în lumenul tubar, cu distensia tubei care-şi păstrează configuraţia (fig.82) sau se transformă chistic. Diagnosticul clinic pozitiv se sprijină pe următoarele constatări ; amenoreea cu sau fără, simptome subiective de sarcină, dureri hipogastrice moderate, exacerbate în obeseală şi eforturi, metroragii moderate, neprecedate de dureri hipogastrice ritmice (ca în avort), uterul moderat hipertrofiat, istmul uneori moale, sensibil la tentative de mobilizare, formaţiune parauterină, moderat sensibilă, elastică uneori chiar moale, cu configuraţia unei trompe hipertrofiate ori chistică, cu şanţ de delimitare faţă de uter, nesolidară cu aceasta în mişcările determinate de degetul vaginal (fig.83). Este forma pseudoanexitică

cronică a SEU, a cărui diagnostic este greu de stabilit uneori. Se recurge atunci la următoarele investigaţii care aduc informaţii utile: douglasocenteza sau mai bine coeliescopia. In lipsa acestora

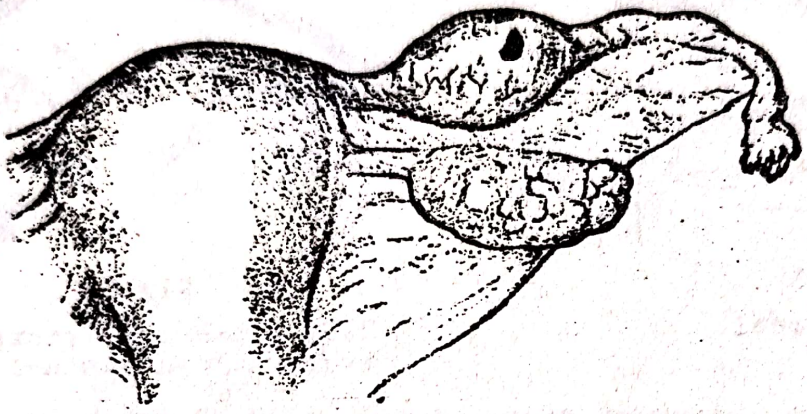

Fig.83
SEU tubară - forma pseudo-anexitică

există o metodă clinică de diagnostic prin proba terapeutică ; dacă la repausul absolut şi tratamentul antiinflamator ca pentru anexită, formaţiunea parauterină, retrocedează este anexitică, dacă volumul ei creşte sau numai se menţine, pledează în favoarea hematosalpinxului gravidic.

Există o formă anatomoclinică a SEU, foarte rară, în care, după o amenoree scurtă uneori neînsoţită de semnele subiective de sarcină, femeea acuză o durere hipogastrică moderată, urmată la scurt interval, de o metroragie moderată ce durează cîteva zile, totul reintrînd apoi în normal, este vorba de o SEU care s-a complicat foarte precoce, ou decolat fără hemoragie importantă este resorbit.

Diagnosticul clinic diferenţial al SEU

Diagnosticul diferenţial ridică discuţii cu multiple circumstanţe ale patologiei abdominopelviene, atît cea genitală cît şi cea extragenitală.

Forma cu inundaţia hemoragică intraperitoneală (hemoperitoneul acut), intră în discuţie atît în privinţa durerii cît şi a hemoragiei.

Durerea vie abdominală, pune problema unei colici abdomino-

nale (nefretică, hepatică, digestivă), sau durerea unui sindrom torsional acut, a unui sindrom ocluziv acut (cel mecanic), a unei peritonite acute difuze, cea dintr-o pancreatită acută.

Hemoragia internă, pune în discuţie toate circumstanţele etiologice ale abdomenului acut chirurgical prin revărsat intraperitoneal, hemoragic sau nehemoragic. Hemoperitoneul acut, mai aduce în discuţie de diagnostic diferenţial restul circumstanţelor de producere a acestuia, fie gravidice, fie negravidice; perforaţii uterine, rupturi uterine, rupturi de chist ovariene funcţionale, rupturi de chistoame ovariene, de tumori solide ovariene vascularizate periferic. Hemoperitoneul acuţ negenital mai poate fi produs de rupturi de viscere importante : splină, ficat. Hemoragia externă pune în discuţie diagnosticul metroragiilor gravidice (avortul în toate fazele sale, sarcina cu făt mort), sau negravidice (metroragiile disfuncţionale).

Forma de SEU complicată cu hematocel pelvin, pretează la discuţie de diagnostic diferenţial, cu inflamaţii ginecologice periuterine, interesînd fie ţesutul celular subperitoneal (celulite pelvine difuze), fie peritoneul pelvin (pelviperitonita). Pelviperitonita este cel mai adesea invocată în diagnosticul diferenţial, în forma sa exsudativă, mai ales, că supuraţia unui hematocel gravidic poate determina aceeaşi simptomatologie (febră, de tip supurativ, alterarea stării generale, peritonism, suboeluzie).

Forma pseudoanexitică a SEU, pune de asemeni probleme de diagnostic diferenţial, cu patologia inflamatorie anexială, cu anexitele simple sau cele chistice (hidro sau pyosalpinxul). Antecedentele inflamatorii cronice, repetate subacutizări, fixitatea şi consistenţa mai fermă a formaţiei parauterine, doloritatea, negativitatea constantă a probelor biologice de sarcină, retrocedarea lor volumetrică sub efecţul repausului şi tratamentului antiinflamator de probă, înclină diagnosticul spre etiologia negravidică a formaţiunii anexiale.

Diagnosticul clinic al SEU evoluate pînă în trim.II sau III al sarcinii, este delicat, angajant, deoarece simptomul cardinal al complicaţiei SEU - hemoragia internă este foarte rară.De

exemplu o dareână ovariană evoluînd pînă aproape de termen, cu fătul viu, va deforma abdomenul femeii, care simte mişcările fătului, BCf sînt prezente, palparea va evidenţia o formatie abdominală dar neovoidală, necontractilă (peretele chistului foetal nu are textură musculară). Evoluţia dureroasă a acestei sarcini, semnele clinice de dismaturitate a fătului, impun o expectativă armată a cazului. In eventualitatea complicaţiei, ruptura chistului foetal, supuraţia acestuia, diagnosticul clinic de urgenţă se conturează prin alterarea stării generale, prăbuşirea tensiunii arteriale, tachisfigmie, tabloul unui abdomen chirurgical acut.

Diagnosticul clinic diferenţial al acestor S.E.U. se discută cu alte circumstanţe patologice obstetricale din această perioadă a sarcinii ; moartea fătului în trim.II ori III, apoplexia uteroplacentară, ruptura uterului gravid.

Diagnosticul paraclinic al SEU

Este necesar în unele forme anatomoclinice şi în anumite perioade din evoluţia SEU ; în perioada camuflată, diagnosticul tempestiv şi o terapie funcţională, ar întrezări recuperarea trompei pentru o sarcină ulterioară.

Puncţia douglasului (douglasocenteza) aduce, fie sînge proaspăt (hemoragie recentă) fie un lichid serosanguinolent (hemoragii vechi) conţinînd microchiaguri - mulajul lumenului acului de puncţie. Valoarea practică a douglasocentezei este relativă ; o puncţie pozitivă nu spune, 100 %, că este o SEU, sîngele poate proveni dintr-o venă pericervicală, parametrială. O puncţie negativă, nu exclude diagnosticul (acul n-a pătruns pînă în focarul ectopic).

Reacţiile biologice de sarcină au de asemeni o valoare relativă ; o reacţie pozitivă este mai valoroasă ca una negativă, (se poate ca ovul să fi fost decolat, deci nu mai eliberează gonadotrophine) ceea ce nu exclude diagnosticul de SEU, totuşi hematosalpinxul ori hematocelul pelvin există. Reacţia pozitivă, arată eliberarea de HCG în organismul femeii, deci vilozităţi trofoblastice active, dar acestea pot aparţine şi unui ou intrauterin ; atunci este recomandabil a se recurge la altă metodă paraclinică.

Curettajul uterin biopsic (histodiagnosticul endometrial),

îndeplineşte două roluri ; de diagnostic paraclinic şi rol terapeutic. Ca diagnostic paraclinic, biopsia endometrială va arăta două elemente ; lipsa vilozităţilor placentare, prezenţa deciduei gravidice, modificări în zona spongioasă, descrise de Arias-Stella.

Ceelioscopia, numită încă peritoneoscopie, este endoscopia cavităţii abdominopelviene, efectuată transabdominal, sau în specialitatea noastră, prin fundul de sac vaginal posterior (culdoscopie). In diagnosticul SEU culdoscopia este indicată doar în formele atipice (pseudoanexitice) hematosalpinx mic, nesensibil la examenul digital. Valoarea culdoscopiei ar fi şi în tempestivitatea diagnosticului putîndu-se lua mai repede a atitudine terapeutică pînă nu apar complicaţii mai grave, atît vitale, cît privind şi funcţionalitatea trompei.

Tratamentul SEU

Tratamentul este profilactic în primul rînd, el constă în depistarea şi corectarea tuturor anomaliilor materne invocate în etiologia SEU. O atenţie deosebită trebuie acordată femeilor cu trompă uterină unică, în special cele cu salingectomia efectuată pentru SEU, şi fără copii. Ginecologul trebuie să vegheze la starea de sănătate a trompei unice, în vederea perspectivei unei sarcini uterine, dar va fi în alertă şi privind perspectiva unei SEU, cunoscută fiind tendinţa repetării nidaţiei ectopice, de aceea unii ginecologi recomandau la fiecare SEU, salpingectomia controlaterală profilactică.

Tratamentul curativ al SEU, este chirurgical şi trebuie condus de principiul chirurgiei funcţionale, ori de cîte ori situaţia peroperatorie o permite. Metodele chirurgicale funcţionale sînt aplicabile mai ales în localizările spre extremitatea liberă a trompei, şi în cazurile diagnosticate cît mai precoce. Astfel, într-o sarcină pavilionară ori ampulară, complicată doar cu un avort tuboabdominal, se recomandă curageul blînd al pavilionului, cu hemostază minuţioasă (instrumentar de chirurgie oftalmologică), şi păstrarea trompei, care alături de perspectiva nedorită a unei recidive, ne-o oferă şi pe cea a unei sarcini uterine. In SEU ampulară cu ou mic, fără distensia exagerată şi destrămarea peretelui tubar, se poate încerca o salpingotomie cu evacuarea oului (o cesariană tubară) urmată de refacerea peretelui. In sarcina ovariană externă, se rece-

mandă o enucleorezecţie a oului şi puţin din parenchimul ovarian limitrof. In localizările istmice ori interstiţiale, precum şi în formele pseudoanexitice ale SEU, chirurgia este mai întinsă. Se practică salpingectomie, urmată de evacuarea chiaguriler în hematocelul pelvin şi de drenajul hemostatic al pelvisului (cînd situaţia o impune), sau de evacuarea sîngelui liber în cazul inundaţiei hemoragice. De reţinut, că primul gest chirurgical după laparatomie este identificarea şi tratarea focarului hemoragic, indiferent de cantitatea sîngelui din peritoneu. In SEU complicate în trim.II al sarcinii, conduita chirurgicală este de urgenţă, pentru abdomen chirurgical acut - ruptura ori supuraţia chistului foetal.

In eventualitatea, extrem de rară a unei SEU abdominale evoluînd aproape de termen dacă fătul este viu, se intervine cu două săptămîni înaintea datei probabile a naşterii, se deschide chistul foetal, se evacuează conţinutul, se încearcă decolorarea placentei ; dacă apar sîngerări se meşează strîns. Nu se încearcă - cu orice preţ decolarea placentei din cauza riscului hemoragiei şi a rupturii viscerelor cari s-au aglutinat în jurul peretelui fibrinos al chistului foetal. Dacă fătul nu este viu, se aşteaptă 10-12 zile cu bolnava spitalizată, perioadă în care placenta regresează, se atrofiază, se devascularizează, pereţii chistului foetal şi astfel putem interveni mai în securitate.

Nidaţia cu sediul patologic la nivelul istmului uterin.

Această nidaţie tot ectopică, se deosebeşte de cea extrauterină prin posibilitatea evoluţiei sarcinii chiar pînă la termen. Dacă pentru nidaţia extrauterină, complicaţiile hemoragice se petrec în primele săptămîni de evoluţie a sarcinii, în nidaţia ectopică de la nivelul istmului uterin, hemoragiile apar tardiv (ultimile săptămîni de sarcină şi în timpul naşterii). Entitatea anatomo-clinică a nidaţiei ectopice la nivelul istmului uterin este sarcina cu placenta praevia.

De numirea de praevia (înaintea drumului fătului), arată că localizarea endouterină a placentei, care obişnuit se face fie pe fundul uterului, fie pe una din feţele segmentului superior ; în sarcina cu placenta praevia nidaţia efectuată endoistmic, va fi urmată de placentaţia la nivelul segmentului inferior al uterului

gravid, placenta fiind deci în polul inferior al ovoidului uterin.

Date elementare de morfologie.

Nidaţia istmică a zigotului se face cel mai frecvent (80 %) istmocorporeal, placenta ocupînd pe uterul gravid spre termen, atît peretele segmentului inferior cît şi a celui superior este placenta praevia laterală (fig. 84), distanţa de la marginea placentei la orificiul intern al colului este sub 1o cm ; nidaţia poate fi numai istmică, iar pe uterul gravid spre termenul sarcinii, ea va ocupa numai peretele segmentului inferior, este placenta praevia marginală (fig.85)(15-18 %). O eventualitate mai rară este cea a nidaţiei istmice acoperind şi orificiul uterin al canalului cervical ; pe uterul gravid spre termen, placenta va acoperi o porţiune din caleta segmentului inferior ajungînd cu o mar-

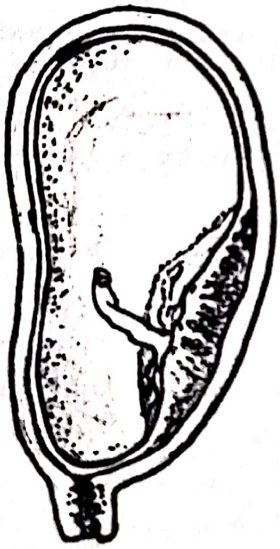

Fig.84

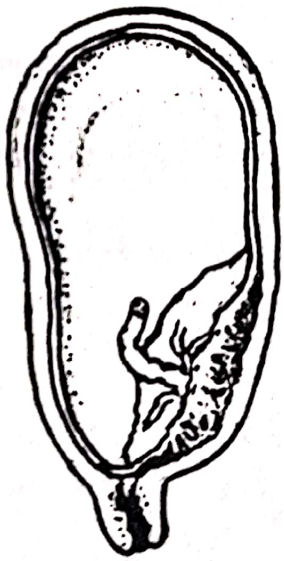

Fig.85

gine în aria orificiului intern al colului - este placenta praevia centrală parţială (fig.86), sau va acoperi vîrful caletei segmentului inferior acoperind complet orificiul intern al colului, este placenta praevia centrală totală (fig.87).

Nidaţia ectopică uterină este deci de trei tipuri şi anume ;

- nidaţie istmo-corporeală - placenta pr.laterală ;
- nidaţie istmică . . . . . - placenta pr.marginală ;

- nidaţie istmocervicală. . .- placenta pr.centrală

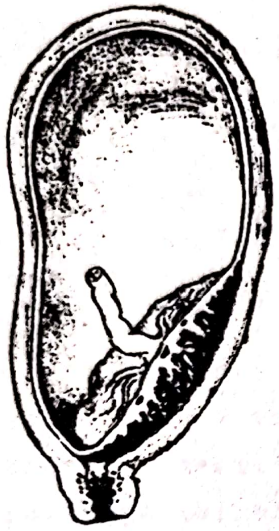

Fig.86

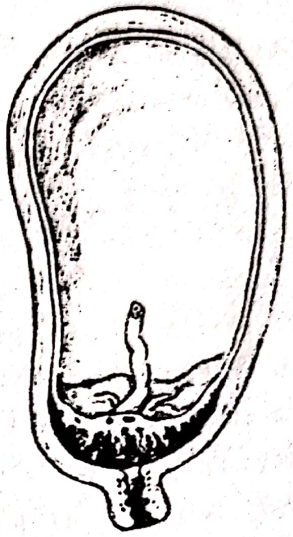

Fig.87

Obstetrica modernă clasifică placentele după localizarea lor în : placente acoperinde a orificiului intern al colului (totale ori parţiale) şi placente neacoperinde (placenta marginală şi laterală).

Nidaţia uterină ectopică, implică o serie de caracteristici morfofiziologice care interesează atît placenta cît şi fătul. Placenta este mult mai întinsă în suprafaţă, deoarece muceasa istmului uterin nu este nici adecvată nici pregătită pentru nidaţie şi ovoimplantaţie, cum este cea corporeală uterină. Putem întîlni şi anomalii placentare: pl bipartită, pl. circumvallata. Intinderea în suprafaţă, a placentei îi determină şi îngustarea peretelui, uneori poate deveni membranacee. Relaţiile placentei cu peretele istmic, ulterior cel segmentar inferior, sînt deosebite, subţiimea muceasei istmice imprimă vilozităţiler o penetrabilitate mai mare, disociind textura musculoelastică, este fenomenul de acretizare placentară, întîlnit cam în 10 % din cazuri, vilozităţile ajungînd uneori la suprafaţa exterioară a peretelui istmului (placenta pererreta).

Fătul în sarcina cu placenta praevia.

Fătul va suferi consecinţele nidaţiei patologice, atît

în ceea ce priveşte acomodarea lui în ovoidul uterin gravidic, cît şi în privinţa riscului foetal. Acomodarea lui este stînjenită, deoarece polul inferior al ovoidului uterin este deformat ; obişnuit el găzduieşte polul cel mai voluminos al ovoidului foetal - extremitatea cefalică - ori prezenţa placentei în această regiune, obligă fătul să adopte altă acomodare (prezentaţii distocice ; pelvină, 10-15 % cefalic deflectate, acromială 15-25 %, oblică). Riscul foetal constă din ; hipoxia cronică la care-i expus, anemia foetală în timpul accidenteler hemoragice a mamei ; s-a constatat că sîngerarea din placenta praevia, este furnizată şi de circulaţia foeto-placentară. O hemoragie foetală depăşind 5o ml,îi pericliteză viaţa.

Etiologia sarcinii cu placenta praevia.

Se discută două grupe de factori etiologici ; uterini şi ovulari.

Factorii etiologici uterini, sînt reprezentaţi de inflamaţii cronice endometriale corporeale, care determină oul să migreze, în continuare, spre o mucoasă sănătoasă - cea istmică ; stările distrofice endometriale (metroza de receptivitate - endometru nepregătit pentru nidaţie) obstacole endouterine (noduli fibromatoşi mici, endocavitară), constituie de asemeni factori ai nidaţiei ectopice.

Factorii ovulari cari ar explica nidaţia ectopică, ar fi ; a sarcină gemelară care ar necesita o suprafaţă mai mare pentru placentaţie, o întîrziere cronologică în procesul embriogenetic, în care momentul nidaţiei, a depăşit etapa corporeală uterină ajungînd mai jos, la nivelul istmului ; ovoimplantaţia se produce atunci la nivelul mucoasei istmouterine şi nu a celei corporeale uterine.

Intre circumstanţele etiologice ale placentei praevia se enumără ; multiparitatea (şanşele placentei praevia sînt de 4-5 ori mai-mari ca la primipare) ; avorturile se întîlnesc în 18-45 % din placenta praevia ; cicatricile uterine postmiomectomii, caesariene, cura sinechiilor.

Succinte date de fiziopatologie.

Elementele fiziopatologice sînt consecinţa particularităţilor anatomice, care imprimă atît sarcinii, cît şi naşterii, caracterul hemoragic al acestei nidaţii istmouterine a zigotului.

Hemoragia din sarcina cu placenta praevia este predominent maternă; uneori hemoragia este şi foetală. Hemoragia maternă în timpul sarcinii poate apare în toate trimestrele, însă inegal ; extrem de rară în trim.I, rară în trim.II, hemoragia devine frecventă în trim.III, (din cauza lipsei paralelismului între dezvoltarea uterului şi a placentei). Distensia peretelui segmentar determină tracţiuni ale placentei cu decolarea ei, cu hemoragia consecutivă ; acest paralelism se mai rupe şi prin tensionarea segmentului inferior în timpul contracţiilor uterine din sarcină sau în special a celor din timpul naşterii. Presiunea intraamniotică crescută (membranele intacte) se opune ascensionării placentei concomitent cu peretele segmentar şi atunci se produc rupturi la nivelul zonei de inserţie a placentei, cu hemoragia consecutivă. Aceste dislocări placentare se petrec, cu atît mai frecvent, cu cît placenta este mai spre varietatea ei centrală ; cea totală este cea mai hemoragică (în special în perioada dilataţiei şi ştergerii colului). Abundenţa hemoragiei depinde de întinderea decelării placentei, de vascularizaţia segmentului inferior, de progresul dilataţiei, iar precocitatea hemoragiei este direct proporţională cu declivitatea zonei de placentaţie, (cît mai spre polul inferior al ovoidului uterin gravidic).

Hemoragia foetală din placentă praevia, este o realitate, deşi teoretic ar fi mai greu de admis dat fiind raportul de contiguitate şi nu de continuitate între cele două circulaţii. S-a demonstrat însă, că efracţiunile vasculare la nivelul ariei placentare, permit drenajul sîngelui foetal în circulaţia maternă, ca atare, fătul este un furnizor al hemoragiei din placenta praevia şi-i expus riscului anemiei.

Hemoragia din lehuzia imediată a sarcinii cu placenta praevia, s-ar explica prin ; hiporetractilitatea uterină (ligaturi vii Pinard) - peretele segmentului inferior nu are textura musculară a celui superior; prin fenomenul de acretizare, cotiledoane restante pot constitui surse de hemoragie.

<u>Diagnosticul clinic al sarcinii cu placenta praevia</u>

Diagnosticul clinic pozitiv este relativ uşor; cu toate acestea obstetrica modernă aduce o multitudine de metode paraclinice de diagnostic.

Simptomul cardinal, este hemoragia, obişnuit moderată, indoloră, repetată, apărută fără un motiv precizabil de către femee care rămîne surprinsă la apariţia acesteia.

Hemoragia poate apare în cursul sarcinii, în timpul naşterii, a lehuziei. Cea din timpul sarcinii se poate petrece extrem de rar în trim.I şi II, cel mai frecvent înn trim.III. Apariţia este inopinată, în timpul repausului, fără dureri care să exprime o contracţie uterină. Datele examenului obiectiv genital şi a celui general, aduc o serie de informaţii suplimentare în favoarea diagnosticului; hemoragia asociată cu prezentaţii vicioase (acromială, oblică, pelvină, cefalică deflectată), hemoragia asociată cu prezentaţii normale dar cu mobilitate mare a polului prezentat pentru vîrsta sarcinii. Obstetricienii vechi susţineau că se percepe, prin intermediul peretelui abdominal, o zonă păstoasă între polul foetal prezentat şi perete, zonă ce ar corespunde placentei, dat fiind că inserţia ei segmentară se face, de predilecţie, pe peretele anterior. Tomusul uterin este normal. Examenul cu valvele, acesta fiind unicul examen ginecologic pe cale vaginală, arată, pe un col parţial dilatat, un chiag sanguin în inserţiile laterale ori marginale, sau eventual marginea placentei, în cele centrale parţiale sau faţa maternă a acesteia, în inserţia centrală totală. Din examenul general reţinem uneori anemia secundară iar în cazurile grave, colapsul hemoragic, eventual şocul hemoragic.

Diagnosticul clinic diferenţial

Se discută cu toate circumstanţele hemoragice din timpul trim.III de sarcină în special, dar şi cu unele din trim.II (ou mort ţeţinut, sarcină cu molă veziculară). In trim.III al sarcinii, eventualităţile hemoragice discutabile sînt ; decolarea prematură a placentei normal inserate (uterul contractat, de lemn, durere continuă, oligurie, colaps ori şoc, semne de disgravidie tardivă); ruptura uterină din sarcină (uter cicatricial, durere la nivelul cicatricii, alterarea ori dispariţia BCF); ruptura sinusului venos circular, explică unele hemoragii din trimestrul III, diagnosticul diferenţial cu o placentă praevia laterală greu de precizat clinic (doar echografia). Se mai discută cu metroragii negravidice; cervicită cronică ulcerată, vaginită congestivă, polipoză cervicală,

neoplasm de col uterin, rupturi de varice (vulvare, vaginale).

Diagnosticul diferenţial în timpul naşterii, se discută: cu hemoragiile din cele trei perioade ale naşterii (a se consulta subcapitolul respectiv); cu cea din ruptura uterină produsă în timpul naşterii; cu cea din apoplexia uteroplacentară.
Ruptura vaselor ombilicale praevia (inserţie velementoasă a cordonului) este rar întîlnită şi se manifestă prin o hemoragie mare la ruperea membranelor.

Diagnosticul diferenţial în timpul lehuziei, a celei imediate (postpartum precoce) se face cu cele 4 grupe de circumstanţe etiologice, ale acestor hemoragii (pentru documentare consultaţi subcapitolul respectiv).

Diagnosticul paraclinic al sarcinii cu placenta praevia

Deşi diagnosticul clinic pozitiv al acestei eventualităţi anatomoclinice, este uşor de stabilit, obstetrica modernă i-a afectat un număr considerabil de metode paraclinice. Intre acestea cele radiologice, cuprind o gamă de metode ; cistografia (instilaţia vezicală a 40 cc iodură de sodiu 12,5 %) opacifiază vezica urinară, arătînd, între ea şi prezentaţie (care-i tot opacă), o zonă semilunară, clară, este placenta; placentografia directă; amniografia (instilaţia intraamniotică a 2o ml sol.iodată 2o %) arteriografia aortei; arteriografia retrogradă. Termografia evidenţiază creşterea caloriilor în zona ocupată de placentă; ultrasonografia; placentografia cu izotopi radioactivi (iod 131, crom 51).

Diagnosticul ecografic în placenta praevia este recomandat ca metodă de urgenţă şi aduce informaţii privind localizarea placentei (istmică, cervicoistmică) - întinderea zonei de decolare a placentei, precum şi raporturile placentei cu orificiul intern al colului. Precizia diagnosticului prin echografie este de 100 % pentru placentele acoperînde şi de 90 % pentru placentele neacoperinde. Toate metodele, nu sînt aplicabile în practica rutinieră, dealtfel nici nu sînt necesare, în plus ele-s riscantă pentru făt (iradiere) iar pentru mamă expun riscului declanşării prematureă a naşterii precum şi a infecţiei amniotice.

Prognosticul sarcinii cu placenta praevia

Prognosticul este rezervat. Sarcina cu placenta praevia,

urgenţă obstetricală [illegible], dar potenţial majoră, este grevată de un risc obstetrical dublu, foeto-matern.

Prognosticul matern, este grevat de următoarele perspective ; anemia acută cu colaps hemoragic, apoi şoc hemoragic; ruptura uterină spontană ori provocată (în pl.praevia cu acretizare); hemoragii în postpartum precoce (fie din cauza acretizării, fie prin hiporetractilitatea segmentară).

Prognosticul foetal, este mai rezervat, prin două perspective ; mortinatalitatea 50 % (cam 35 % la cazurile tratabile obstetrical, 15 % la cele tratabile chirurgical), imaturitatea, datorită hipoxiei anemice (hemoragia foetală) şi celei hipoxice (compresia placentei de către prezentaţie, decolarea prematură a pl.).

Tratamentul în sarcina cu placenta praevia

Poate fi discutat pentru cazurile din afara spitalului şi cele din spital.

In afara spitalului utilat, tratamentul revine în sarcina oricărui medic de circumscripţie sanitară. La prima hemoragie se recomandă de urgenţă ; repaus obligator la pat, un calmant al musculaturii uterine (2 ctg morfină) injectată intramuscular, plus 1e-2e cc gluconat de calciu i.v. In eventualitatea, rară că hemoragia nu se opreşte, sau îşi revine după o oprire temporară,, se rup membranele (dacă dilataţia colului o permite) se meşează strîns vaginul, se trimite cazul de urgenţă la spital (consultaţi capitolul urgenţe).

La nivelul spitalului de profil chirurgical (de preferat maternitate) se demeşează. Dacă T.A. şi pulsul sînt acceptabile, şi hemoragia s-a oprit, se ţine bolnava în repaus absolut la pat. In eventualitatea revenirii, se practică operaţia cesariană.

In decizia "naşterii pe sus" sîntem uneori nevoiţi a recurge la histerotomie mediană (segmento-corporeală); prezentaţii acromiale, placenta inserată anterior, varicozităţi vezico-segmentare, aderenţe neclivabile. Se recomandă controlul minuţios al endosegmentului în zona de inserţie a placentei (hemoragie, fragmente cotiledonare acretizate), se fac suturi hemostatice cu fire de catgut gros în X, dacă sîngerarea nu se opreşte, se practică

histerectomia hemostatică. Obstetrica veche recomandă, pe col dilatat versiune şi extragerea fătului.

Altă eventualitate, din fericire rară, a nidaţiei ectopice, a zigetului, e constituie S.E.CERVICALA.

S.E.cervicală corespunde nidaţiei zigotului în mucoasă endocervicală (endocervix). Se subliniază că, pentru a se numi cervicală, această nidaţie trebuie să se petreacă strict în canalul cervical, deci între cele două orificii ale colului uterin.

Morfopatologic, colul este hipertrofiat, depăşind volumul corpului uterin, este violaceu, hipervascularizat, cu pereţii de consistenţă inegală din cauza teritoriilor de acretizare placentară. Canalul cervical este transformat într-o cavitate mai mare ca a corpului uterin, deosebit de sîngerîndă, crateriformă, friabilă la suprafaţă, cu neregularităţi (cotiledoane acretizate).

Fiziopatologie

Decolarea placentei este aneveioasă, deoarece aceasta aderă sau are chiar diferite grade de acretizare (increta, percreta) antrenînd o hemoragie incoercibilă, greu rezorvabilă prin curage digital sau curettage (foarte periculos putînd perfora peretele),. Hemoragia este explicată şi prin insuficienţa retractilitate a peretelui colului (nu dispune de musculatura corpului uterin.)

Diagnosticul clinic pozitiv

Amenoreea secundară, semnele de sarcină, hemoragia impresionantă, dilataţia crateriformă a endocolului, imposibilitatea decolării oului, impun diagnosticul pozitiv.

Colul hipertrofiat, deformat în butoiaş, orificiul extern al colului nu conduce degetul spre un canal cervical cilindric, ci spre o cavitate crateriformă.

Diagnosticul clinic diferenţial, se face cu toate circumstanţele hemoragice din prima jumătate a sarcinii ; avortul uterin, avortul molar, sarcină cu avort ascuns, neoplasm endocervical. A nu se confunda SE cervicală cu sarcina cu avort, în care oul decolat a căzut la nivelul istmului dilatîndu-l şi mimînd o sarcină cervicală (aici decolarea placentei este deosebit de uşoa-

ră) în sarcina cervicală imposibilă şi riscantă.

Tratamentul S.E- cervicale

S.E.cervicală este o urgenţă majoră ce impune obţinerea temporară a unei hemostaze provizorii şi trimiterea de extremă urgenţă a cazului la un spital utilat,, pentru rezolvare competentă (a se consulta capitolul urgenţe gineco-obstetricale).

x

x x

PATOLOGIA OBSTETRICALA A ZIGOTULUI

Patologia obstetricală a zigotului (conţinutul oului fecuñdat) este amplu reprezentată în gestaţiunea prepriu zisă, atît de către patologia embriofoetală cît şi de cea a anexelor foetale.

Patologia embrio-foetală se poate manifesta fie în timpul sarcinii, fie în timpul naşterii, ea poate fi infecţioasă, neinfecţioasă, imunologică.

Patologia embriofoetală din timpul sarcinii este reprezentată de următoarele eventualităţi ; avortul, sarcina cu ou mort reţinut, moartea fătului, traumatismul obstetrical foetal.

A V O R T U L

Avortul este eliminarea neintenţionată sau intenţionată a produsului de concepţie, cînd acesta nu-i viabil şi cîntăreşte sub 1000 g.

Sînt două grupe mari de avorturi : spontane şi provocate. Se numesc spontane dacă se produc fără nici o intenţie sau intervenţie, se numesc provocate, dacă sînt produse prin vreo intervenţie cu indicaţii medicale (avortul provocat terapeutic) sau fără indicaţii medicale (avortul provocat delictual).

AVORTUL SPONTAN

Este avortul produs fără intenţia gravidei, este unic sau cu repetiţie mergînd pînă la 6-8 avorturi consecutive (avortul habitual).

In raport cu vîrsta sarcinii în care s-a produs, avortul

din primele 8 săptămîni este numit avort ovular ((se elimină ou în întregime), cel produs între săpt.8-16 - se numeşte avort embrionar (producîndu-se în doi timpi; eliminarea embrionului apoi a placentei şi membranelor), cel produs între 16-24 săpt., se numeşte avort foetal (producîndu-se în trei timpi - dilataţie - expulzie făt, expulzie placentară şi membrane, este o naştere în miniatură).

Avortul spontan trece printre serie de stadii consecutive; avort iminent (în care decolarea oului este doar schiţată, colul este închis)(fig.88), avort inevitabil,(decolarea oului pe o suprafaţă mai mare, orificiul intern al colului dilatat dar nu şi cel extern) (fig.89), avort incomplet (s-a eliminat embrionul dar au rămas în uter placenta cu membranele)(fig.90 a şi B), avort complect (s-a eliminat atît embrionul cît şi anexele acestuia), avort ascuns (missed abortion) - oul s-a decolat complet, dar este menţinut în cavitatea uterină (fig.91). Avortul habitual este repetat frecvent, la fiecare repetiţie avortul se produce la vîrste tot mai mari de sarcină. Avortul provocat este cel produs cu intenţie, şi-i de două tipuri ; avort terapeutic la care indicaţii speciale, legale, impun practicarea acestuia, avort delictual denumit încă şi clandestin.

Fig.88
Avort iminent - colul închis

Date etiologice

Mozaicul etiologic al avortului, face imposibilă determinarea factorului cauzal. Se admite că în producerea avortului uneori este suficient un singur factor, alteori este o asociere a acestora, alteori, în avorturi repetate, nu intervine acelaşi factor ci alţii. In practica rutinieră, este frecvent, imposibil

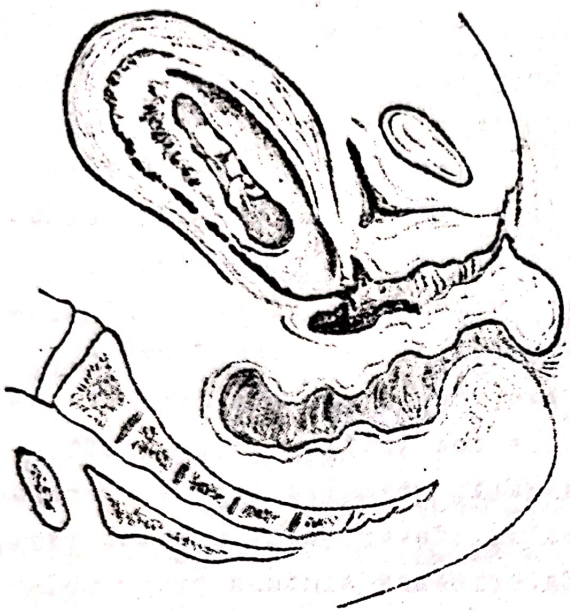

Fig.89

Avort inevitabil - colul dilatat la nivelul orificiului int. şi a canalului cervi cal.

a descifra etiologia avortului.
Un grup de factori pot interveni încă înaintea concepţiei,un grup, incomparabil mai numeros, intervine după concepţie.
Factorii etiologici posibili încă înaintea concepţiei, pot acţiona asupra celor doi gameţi (femel şi mascul) făcîndu-i inapţi (datorită deficienţii lor constituţionale), de a asigura o organogeneză normală şi embrionul moare. In cadrul acestor factori se enumeră ; infecţiile cronice, intoxicaţiile cronice, iradierile, tarele ereditare ale progenitorilor.
Factorii etiologici posibili după ce a avut loc concepţia sînt cei mai numeroşi, sînt factori de suspiciune, ei aparţin atît mediului extern cît şi celui intern.

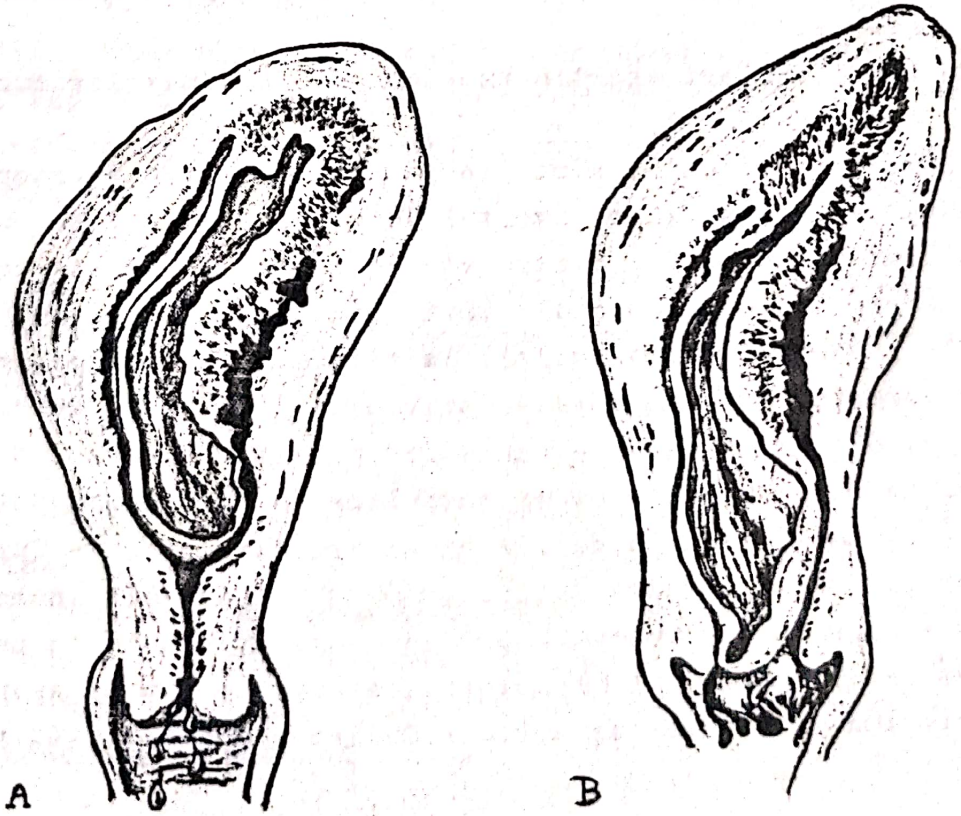

A B

Fig.90 a şi b

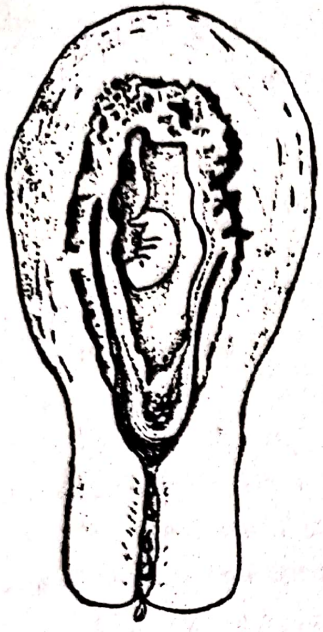

Fig.91

Factorii etiologici din mediul extern pot fi ; alimentari, insuficienţa unor principii alimentare indispensabile ; proteinele din ele placenta sintetizează proteine foetale, iodul, scăderea acestuia omoară embrionul, săruri minerale, calciu, fer, vitamine ; Vitamina A, ajută edificarea epiteliilor foetale, vit.C favorizează sinteza progesteronului, are rol trofic, vit.E., vitamina sexuală, stimulează organogeneza embrionului, favorizează hematopoieza, vit.K favorizează sinteza protrombinei în ficat. Alţi factori din mediul extern, sînt ; alcoolismul, saturnismul cu acţiune nocivă dublă (fătul şi mama); traumatismele ; stressuri psihice care cresc tonusul subcortical; traumatisme fizice ; eforturi exagerate, trepidaţii, căldură ori frig excesiv.

Factorii etiologici din mediul intern se pot grupa în ovulari şi materni.

Factorii ovulari aparţin embrionului sau anexelor embrionare.

Factorii embrionari sînt fie gametopatii, fie embriopatii. In cadrul embriopatiilor, Avortul Genetic, deţine o proporţie impresionantă (2o-5o %), dintre ele 3o % sînt atribuite ovipatiilor. Aberaţiile cromosomiale întîlnite în avortul genetic se referă la ; numărul cromosomilor, la structura cromosomilor. Aberaţiile numerice pot fi globale, triploidia (3 loturi de cromosomi - deci 69 în loc de 46 - din o fecundaţie dublă un lot cromosomial feminin cu două loturi masculine la care spermatozoidul avea kariotipul diploid, fie că al treilea lot este furnizat de globulul polar), tetraploidia ; (92 cr) şi anomalii numerice izolate care pot fi trisomii ori monosomii fie autosomice fie genosomice. Trisomii (47 cr) autosomice care determină avorturi precoce apariţia grupelor A,B,C.E.F, iar monosomiile (45 cr)

autosomice aparţin grupelor D şi G. Trisomiile genosomice xxy; xyy; xxx şi monosomiile genosomice xo determină de asemeni avort.

Ovipatiile şi embriopatiile viretice (rubeola în special), sînt factori etiologici ai avorturilor. Factorii etiologici cei mai numeroşi aparţin anexelor embrionare.

Cauzele placentare; o activitate cheriotripsinică exagerată ; inflamaţii ale placentei materne; infarctele placentare (reduc cîmpul de hematoză); colagenoza stromei placentare, mola microscopică (mola clară, mola sanguină ori tuberoasă); oedemul placentar (obstacole circulatorii).

Cauze membranare - hemoragii subdeciduale, ruperea spontană a membranelor.

Cauze amniotice-hidramniosul, oligoamniosul (primul destinzînd uterul îi stimulează contracţiile, secundul comprimînd embrionul).

Cauze funiculare ; noduri, torsionări ale cordonului ombilical.

Factorii etiologici materni, sînt multipli, aparţin atît sistemului reproductiv cît şi restului sistemelor organismului.

Factorii materni genitali, sînt uterini şi periuterini. Factorii uterini - congenitali (malformaţii - uter didelph, pseudodidelp, unicorn, bicorn); inflamatorii (endometrita corporeală), distrofici (hipoplazie endometrială - nu poate asigura ovoimplantaţia); colul uterin incompetent, deplasările uterine (versiuni ori flexiuni patologice) ; cicatrici postoperatorii; sinechia uterină, tumorete uterine. Factorii periuterini sînt ; inflamaţii ale ţesutului celular subperitoneal, ale peritoneului pelvin, tumori anexiale.

Factorii etiologici materni generali, sînt de asemeni multipli. Boli acute materne infecţioase (rubeola) ori toxice, boli cronice (sifilisul concepţional, malaria, toxoplasmoza-incriminabilă în 3o %, listerioza. Din partea sistemului nervos, toate psihozele ce declanşează contracţii uterine, via hipotalamus. Sistemul endocrin poate cauza avortul endocrin ; fie o disendocrinie generală, fie o disendocrinie a steroizilor sexuali. Disendocriniile generale ce pot determina avortul pot fi ; tiroi-

diană (insuficienţa tiroidiană creşte colesterolul şi determină infarete placentare) ; de asemeni influenteazâ negativ corpul pregestativ ; corticosuprarenala (hiperandrogenie); pancreatică (diabetul). Disendocrinia steroidiană poate cauza avortul prin 4 modalităţi : insuficienţă oestrogenică (4o-5o %) care determină insuficienţa dezvoltare endometrială cu disproporţie între ovul crescînd progresiv şi uterul care nu-i corespunde volumetric; insuficienţa progestinică (2o-3o %) - determinînd insuficienta pregătire a endometrului pentru nidaţie, miometrul neinhibat este excitabil); insuficienţă oestro-gestagenică (3o %); hiperandrogenie (1o %); de origine ovariană ori CSR. Toate sistemele organismului pot prejudicia, în condiţiile lor patologice viabilitatea produsului de concepţie. Anemiile feriprive, incompatibilitatea Rh, pneumopatii, cardiopatii, nefropatii etc.

Avortul spontan repetat denumit încă <u>avort habitual</u> sau sindrom al avortului habitual constitue eventualitatea repetării a 3-4 averturi consecutive. Cu cît numărul repetărilor avortului creşte cu atît scad şansele unei sarcini la termen. Etiologia av. habitual poate fi dată de factori generali - (disendocrinie) dar mai ales de factori locali (ovulari sau uterini). Dintre cei ovulari, gametopatiile deţin o proporţie impertantă, iar factorii uterini pot fi congenitali (malformaţii uterocervicale de diferite tipuri) şi căpătaţi. In cadrul acestora, stările hipoplazice uterine, sinechiile uterine, vicii de poziţie a uterului dar mai ales insuficienta închidere a canalului cervical - incompetenţa cervice-istmică se întîlneşte cel mai adesea. Incompetenţa cervice-istmică sau boala cervice-istmică constă din o dilataţie permanentă a canalului cervical, situaţie ce permite polului inferior al ovulului să hernieze spre vagin, să se rupă membranele compromiţînd sarcina. Incompetenţa cervice-istmică poate fi rar congenitală cînd se asociază şi cu alte vicii de morfogeneză şi frecvent cîştigată fie după averturi spontane ori provocate, după naştere, fie după agresiuni traumatice locale (dilataţii rapide , curettage endocervical, amputaţii de col, cenizaţie). Diagnosticul etiologic al avortului habitual se edifică apelînd la metode paraclinice utilizabile înafara sarcinii ; histerosalpingografia radiologică; gimnografia radiologică; colioscopia; histodiagnosticul endome-

trial ; ecografia; cercetarea kariotipului partenerilor.

Avortul delictual este un avort provocat, prin o multitudine de procedee unele aplicate general ; infuzii de plante toxice - (leandru) purgative drastice, chinină, vaccinuri, oestrogeni asociaţi cu ocitocină; foarte multe aplicate local ; tablete de hipermanganat de potasiu, introducerea intrauterină de tije diferite pentru perforarea oului, instilaţii intrauterine (sol. de iod, apă săpunoasă, alcool iodat). Aceste procedee pot fi aplicate de o altă persoană - cel mai frecvent înafara muncii sanitare sau de persoana însăşi.

Avortul delictual este cel mai adesea un avort septic sau toxicoseptic date fiind;circumstanţele sale etiologice (administrarea de toxice generale ori locale); contaminarea cavităţii uterine sau peritoneale (perforaţii uterine) cu microbi de septicitate deosebită. Microbii provin fie din flora vaginală proprie, fie sînt exogeni şi pot fi Gram negativi (Pseudomonas, Proteus, Escherichia coli) Gram negativi anaerobi (Bacterioides fragilis) şi Gram pozitivi (clostridium, perfringens), stafilococi sau streptococi hemolitici.

Diagnosticul clinic se impune prin asocierea la modificările locale genitale, a triadei Bruniquelle (frisoane, febră mare, microcoagulare intravasculară d terminată - (M.I.D.)

Evoluţia clinică urmează 4 stadii (Burnett); în stadiul 1 infecţia este localizată la uter, hemoragia redusă, în stadiul 2 infecţia se extinde periuterin (anexe, ţesut celular lax pelvin subperitoneal; în stadiul 3 la infecţie se adaugă hemoragie importantă (M.I.D.), iar în stadiul 4 apar leziuni viscerale abdominale inclusiv peritonită acută difuză (P.A.D.).

Evoluţia avortului toxicoseptic este grevată de vifulenţa infecţiei şi de hemoragie - care poate fi rar posttraumatică (perforaţii uterine) mai frecvent prin coagulopatie.

Complicaţiile avortului delictual se pot clasifica în ; locale, regionale, generale.

Complicaţiile locale sînt fie traumatice fie hemoragice şi cel mai frecvent septice ; endometrita, metrita cu abcese; metrita gangrenoasă; infarctul uterin septic.

Complicaţiile regionale sînt obişnuit septice - metroane-

xita acută, flegmonul de ligament larg, pelviperitonita, trombo-flebita pelvină.

Complicaţiile generale sînt fie de ordin septic ca o consecinţă a extinderii celor regionale, fie de ordin toxic, ambele de altfel intricabile. Cele septice sînt septicemiile postabortum şi peritonita acută difuză-postabortum.

Septicemiile postabortum, se pot manifesta fie sub forma septicopyoemiei, cu evoluţie rapidă cu alterarea profundă a stării generale cu abcese metastatice pulmonare ori hepatice, fie septicemie cu şoc septic iniţial. Diagnosticul acestei complicaţii se conturează prin asocierea următoarelor ; friseane solemne repetate, febră 39-40-41 grade, tegumente icterice, deshidratare masivă, herpes peribucal, oligo-anurie, prăbuşirea tensiunii arteriale, agitaţie sau prostraţie.

Complicaţiile toxice sînt urmarea firească a celor septice ele condiţionîndu-se reciproc şi se manifestă prin ; insuficienţa renală acută - IRA; coagulopatia, şocul toxico-septic. Complicaţiile toxice necorelate de cele septice, sînt consecinţa intoxicaţiilor exogene (ingerare de infuzii de leşandru ori altele) şi se manifestă prin insuficienţă hepatorenală.

Date succinte de morfopatologie

Leziunile pot interesa caduca, placenta, embrionul. Leziunile caducei sînt involuţia deciduală difuză, involuţia vaselor utero-placentare (focare de necroză ischemică) microfocare hemoragice, infarcte cotiledonare, hematoame deciduale, bazale ori marginale, hipoplazia trofoblastului, hipotrofie embrio-fetală

Date succinte de fiziopatologie

Avortul spontan este efectul unor determinisme fiziopatologice, greu, dacă nu imposibil de descifrat. O sumedenie de verigi fiziopatologice fie locale (genitale) fie generale, creează premize cărora le urmează avortul.

In cadrul circumstanţelor genitale, ele pot interesa fie conţinutul uterului gravid (zigotul), fie peretele uterin zigoteforul. Conţinutul poate determina avortul fie din cauza lipsei nidaţiei, sau a unei nidaţii defectuoase (atunci avortul se confun-

dă cu o menstruaţie, femeia se crede sterilă); fie că s-a nidat normal dar îşi opreşte evoluţia, din cauza unei evipatii, ulterior embriopatii. Conţinătorul, peretele uterin cerporeal, poate prejudicia evoluţia sarcinii, deci deschide perspectiva avortului, prin alteraţiile sale morfologice sau fiziologice. Alteraţiile morfologice se referă la decidualizări excesive. Cele fiziopatologice constau în contracţii uterine eficiente precoce consecutive unei modificări corti-subcorticale, ori unei reflexibilităţi uterine crescute.

Hemoragia din avortul obişnuit este frecvent externă, este efectul decolării placentei care este, fie totală (avort ovular), avort complect, avort ascuns), fie parţială (avort iminent, incomplect) şi rareori hemoragie internă mergînd pînă la hemoperitoneul acut, în avortul provocat delictual (perforaţii) sau terapeutic (perforaţii, căi false).

Diagnosticul clinic pozitiv

In avortul spontan, simptomele subiective ; amenoreea secundară asociată cu semne subiective de sarcină, urmată de un episod dureros pelvin, durerile ritmice, colicative, însoţite de hemoragie externă, uneori colapsogenă, atrag atenţia.

Simptomele obiective, evidenţiază caracterele gravidice uterine (corporeale, istmice, cervicale), sînge liber sau cu chiaguri în vagin. Examenul colului uterin (digital şi cu valve) evidenţiază: colul închis (în avortul iminent); canalul cervical dilatat dar cu orificiul extern încă închis (avort inevitabil); canalul cerviceistmic dilatat (avortul incipient) dilatat şi ocupat de formaţiuni ovulare (avortul în evoluţie)(fig.92); canalul cervical dilatat cu cordonul în lumenul său (avortul embrionar incomplect).

In eventualitatea avortului delictual diagnosticul clinic pozitiv se conturează din o serie de date ; examenul general (alterarea profundă a stării generale, febră, icter, stare toxică, prăbuşire tensională, oligurie, obnubilaţie, greţuri, vărsături); examenul local poate evidenţia ; plăgi vaginale după aplicare de caustice, soluţii de continuitate la nivelul colului,, a fundurilor de sac vaginale, drum fals la explorarea instrumentală endocervi-

ceuterină.

Diagnosticul clinic diferenţial, se discută cu toate circumstanţele hemeţagice din perioada adultă, fie cele gravidice, fie cele negravidice. Metroragiile gravidice, discutabile sînt cele ale SEU complicate ; SEU tubară ori ovariană, se complică cu metroragii minime, dar sînt elocvente semnele hemoragiei lor interne (a se consulta capitolul respectiv). Nidaţia patologică prin sediu (istmic ori cervical) se pot manifesta prin metroragii grave, colapsogene ; sarcina cervicală, se impune ca diferenţiere prin constatarea cavităţii crateriforme a colului uterin (care este mai voluminos decît corpul) friabilitatea în suprafaţă a cavităţii cervicale,

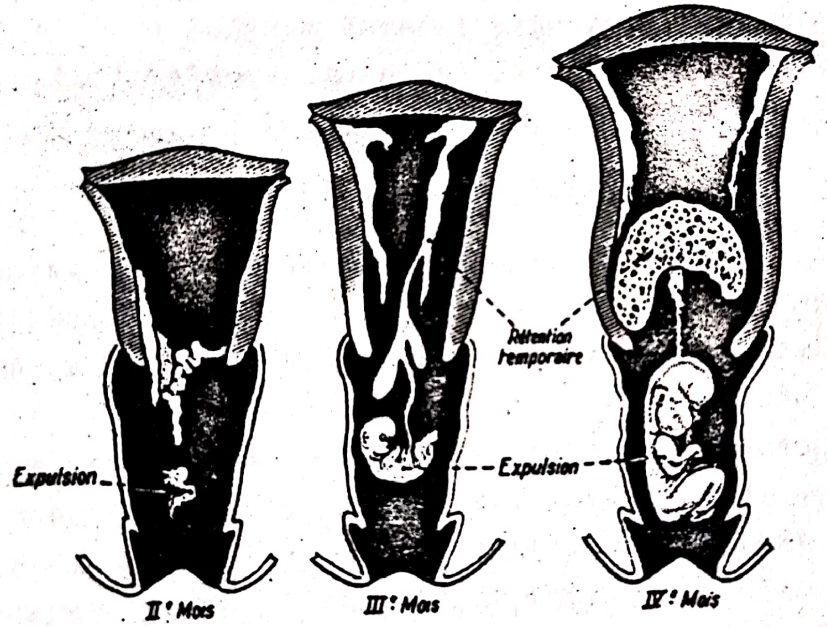

Fig.92

Avort ; ovular, embrionar, foetal

imposibilitatea decolării digitale ori cu cureta a cotiledoanelor, aderente pînă la acretizare.

Alte metroragii discutabile diferenţial sînt cele din sarcina molară, sarcina cu avort ascuns; în ambele eventualităţi constatăm disproporţia între dimensiunea uterului gravid şi vîrsta sarcinii; disproporţie în plus la sarcina molară, (uterul de dimensiunea lunei a 4-6-a, amenoreea de 8 săptămîni); în minus, la sarcina cu avort ascuns. Metroragiile negravidice discutabile,

sînt fie metreragii simptom al unei ginecopatii benigne ori maligne (kist ovarian funcţional, tumoră de ovar endocrino-secretorie, fibrom uterin, neoplasm de col),fie metreragii disfuncţionale. în care lipsa unor constatări clinice genitale macroscopice, este în favoarea diagnosticului acestora.

Diagnosticul paraclinic

Diagnosticul paraclinic este solicitat în special la averturile spontane repetate (averturi habituale). Investigaţiile pot fi făcute în timpul sarcinii sau înafara açesteia. Metodele paraclinice efectuate în afara sarcinii ar fi ; histerosalpingografia (explorarea conturului endouterotubar), ginecografia radiologică (explorarea conturului exterior al genitalelor interne); coelioscopia; histodiagnosticul endometrial pentru evaluarea receptivităţii la nidaţie ori placentaţie; kariotipul cromosomial (în suspiciunea unui avort genetic) explorări hormonale privind deserdinele steroizilor sexuali.

Echotonografia obstetricală, metodă paraclinică indispensabilă, de urmărire a sarcinii chiar normale,dată fiind inocuitatea şi posibilitatea efectuării şi în urgenţe obstetricale, aduce informaţii utile şi în problema avortului. Prin echografie se poate diagnostica ; un avort iminent (sediul şi întinderea decolării oului); un avort inevitabil (dilataţia orificiului intern al colului); o sarcină gemelară; o sarcină molară; o placentă jos inserată.

In timpul sarcinii, se mai poate evidenţia beanţa cervico-istmică (col incompetent), modificări a metaboliţilor principali ai steroizilor sexuali.

Tratamentul avortului

Tratamentul profilactic este doar un deziderat, dată fiind etiologia proteiformă şi mereu modificată a avortului.

Tratamentul curativ urmăreşte pe moment - oprirea sau reducerea previzorie a metreragiei, cu prevenirea colapsului hemoragic. Se face la nivelul circumscripţiei sanitare, prin tamponaj strîns al vaginului, perfuzie cu substituenţi, iar la maternitate, curettage evacuator în averturile ovular şi embrionar,

control uterin postabortum, în avortul foetal.

Avortul provocat delictual pune deseori probleme de urgenţă ginecо-obstetricală (a se consulta capitolul respectiv).

x

x x

Altă circumstanţă a patologiei embriofoetale în cursul sarcinii este MOARTEA EMBRIONULUI SAU FATULUI.

Viaţa intrauterină a produsului de concepţie atît în faza sa embrionară cît şi cea foetală, nu este lipsită de stressuri. In permanenţă pot acţiona stresul mecanic, chimic, infecţios. Biologia fătului se desfăşoară în circumstanţe fiziologie sui generis în care adultul nu ar putea supravieţui; Assali, numea aceste circumstanţe drept minuni ale biologiei; în privinţa oxigenării, fătul este supus unei "hipoxii fiziologice", pe care Assali o compară plastic cu un "Everest în utero". Altă minune biologică este cea hemodinamică foetală cu predominenţa cordului drept şi hipertensiune în circulaţia mică, aceasta impune debitului circulaţiei pulmonare să treacă în circulaţia mare. Hipoxia fiziologică este urmată de "acidoza foetală fiziologică", cu următorul lanţ de fenomene cauză-efect; hipoxie-arderi anaerobe-alterarea metabolismului H. de C.-creşterea acidului lactic şi piruvic - acidoza tisulară metabolică. Este lesne de înţeles că în aceste circumstanţe biologice precare, în care adultul nu ar supravieţui, adăugarea alter factori etiologici, determină suferinţa foetală gravă, eventual moartea acestuia.

Etiologie

Sînt cauze ereditare ce explică moartea sistematică, petrecute la vîrste de sarcină cu atît mai mari cu cît se repetă mai des.

Circumstanţele materne, ar fi stări infecţioase grave acute ori cronice, infecţii generale ori localizate la viscere importante; (pneumo-nefro-hepato-patii). Intoxicaţiile acute ori cele cronice (alcoolism, tabagism), exogene ori endogene, maladii de nutriţie, hipovitamineze.

Circumstanţele ovulare aparţin în primul rînd placentei (anomalii de inserţie, de decolare precoce, infecţii placentare,

degenerescenţă); cordonului ombilical (noduri, torsionări); boli trofoblastice; amniosului (hidramnios); fătului (infecţii virotice embrio- şi feto-patii; conflict imunologic).

Evoluţia

Uneori se petrece evacuarea spontană, la 10-15 zile post-exitus, alteori embrionul, ori fătul, este reţinut intrauterin unde pot apare următoarele modificări în raport cu vîrsta produsului de concepţie : în primele două luni, diseluţia; între lunile 2-5, mumificarea prin deshidratare progresivă; între lunile 6-a - 9-a, macerăţia foetală (transformarea acestuia într-o masă gelatinoasă friabilă). Tegumentele sînt macerate şi preyăzute cu vezicule care acopăr progresiv anumite teritorii somatice ; la 3 zile post-mortem pe membre; la 8 zile pe trunchi; la 12 zile pe faţă; peste 15 zile postmortem pe cap. Se admite că uterul este total necontractil, deoarece este sub acţiunea oestrogenilor foarte scăzuţi (miometrul nu mai este sensibilizat). Sarcina cu ou mort reţinut constituie o circumstanţă a coagulopatiei obstetricale.

Diagnosticul clinic pozitiv

Se discută în prima şi a doua jumătate a sarcinii.

In prima jumătate, 2 semne atrag atenţia; unul subiectiv (oprirea simptomelor subiective de sarcină) altul obiectiv (disproporţia în minus, dimensiuni uter - data amenoreii). Mai rar, putem întîlni o scurgere vaginală sanguinolentă ori secreţia de colostru.

In a doua jumătate a sarcinii, femeea afirmă lipsa percepperii mişcărilor foetale, apariţia colostrului, ex.obiectiv se completează cu ; lipsa BCF, disproporţia între dimensiunile uterului şi vîrsta sarcinii în minus (uterul mic pentru vîrsta amenoreii).

Diagnosticul paraclinic este necesar atît în prima cît şi în a doua jumătate a sarcinii.

Reacţia biologică de sarcină - este o metodă adjuvantă, este mai de valoare dacă se menţine negativă la 2-3 repetări distanţate în timp ; nu are valoare dacă este pozitivă (este suficientă o porţiune de placentă cu vilozităţi active, în contact cu mucoasa uterină pentru a secreta HCG, deci reacţie pozitivă şi totuşi

fătul exitus).

Dezările hormonale arată în jumătatea a doua a sarcinii un decalaj între valorile normale ale gonadotrofinelor şi cele ale pregnandiolului precum şi cele scăzute ale oestriolului (între 3-10 microgama; suferinţă foetală, între 2-4 microgama; făt exitus).

Metodele radiologice; radiografia simplă ne poate arăta încălecarea oaselor craniene - apare la 1o zile postexitus (Spalding I), haloul părului capului, bule gazoase intraperitoneale şi intracardiace, angularea coloanei vertebrale (Spalding II). Amniografia - arată lipsa substanţei de contrast în tubul digestiv, (nu mai este deglutiţie). Amnioscopia arată un lichid roşietic. Ultrasonodiagnosticul - diametrul biparietal şi cel abdominal, arată dimensiunile reduse ale acestora.

Tratamentul

Cel profilactic este mai mult teoretic, deoarece circumstanţele etiologice, se pot schimba, după cum aceeaşi circumstanţă să aibă efectul în unele cazuri, în altele nu;

Cel curativ, cunoaşte două tendinţe ; abţinerea sau intervenţia. Abţinerea ar fi justificată, pentru că s-ar putea ca fătul să fie viu. Intervenţia este justificată de mai multe motive; echilibrul psihic al femeii, care se ştie purtătoarea unui copil exitus, pericolul suprainfecţiei focarului uterin cu fătul macerat, perspectiva coagulopatiei (pentru detalii consultati cap. urgenţe).Procedeele de rezolvare sînt obstetricale pure; curettage evacuator în sarcinile mici; oestrogenizare prealabilă şi declanşatoare pentru sarcinile mari; declanşare prin injecţii intramniotice cu prostaglandine F_2 alfa ; (cu această ocazie constatăm şi culoarea roşietică a lichidului amniotic). Sînt şi procedee chirurgicale, în cazurile cu iminenţa coagulopatiei, se practică atunci histerectomia , eradicare,focar,coagulopatic.

TRAUMATISMUL FATULUI SI NOU-NASCUTULUI

Traumatismul obstetrical al N.N. însumează toate agresiunile suferite de acesta "în timpul" şi din cauza "naşterii". Sub acest aspect deosebim două grupe de traume obstetricale şi anume ; unele ce sînt strict dependente de însăşi desfăşurarea naşterii - ca mecanism - şi altele care sînt tributare persoanei care asistă

la naştere.

In desfăşurarea fiecărei naşteri oricît de eutocică ar fi ea, produsul de concepţie este inerent supus influenţei unui mănunchi de agenţi stressanţi la care fătul nu poate reacţiona ca în cazul sindromului general de adaptare, din cauza imaturităţii funcţionale, metabolice, a hipofizei şi CSR. Efectele acestei acţiuni stressante sînt ascunse ori evidente în raport cu "terenul foetal" asupra căruia acţionează.

Traumatismul obstetrical al N.N. este rezultanta acţiunii combinate şi independente a trei categorii de factori stresanţi; - traumatismul mecanic, traumatismul chimic, traumatismul infecţios.

Traumatismul mecanic este consecinţa variaţiilor tensionale hidrostatice, intraamniotice, şi intramiometriale acţionînd asupra conţinutului uterin gravidic - fătul, fie direct, fie prin intermediul creşterii tensiunii intracraniene, modificînd hemodinamica cerebrală, atît în cazul unei dinamici uterine normale cît şi a uneia distocice.

In cazul dinamicii uterine normale, chiar în cazul unei "sinergii contractile" (contracţia totală a corpului uterin) şi a unei "armonii contractile" atît ca durată cît şi ca intensitate şi ritm, energia degajată exercită intermitent o presiune de 3oo g pe cm^2 de suprafaţă, deci o presiune totală de 15o kg ce se repetă ritmic de 5o-15o ori în perioada dilataţiei şi de 5o-75 ori în perioada expulziei la primipare şi de 5o-1ôo ori în perioada de dilataţie şi 35-5o ori în perioada de expulzie, la multipare.

Fătul - mobilul, deşi considerat ca element pasiv în mecanismul de naştere, nu este totuşi inert, el se adaptează jocului dintre "forţa" contractilă pe de o parte şi „rezistenţă" cervico-segmentară plus cea pelviperineală, pe de alta. In această "interacţiune mobil foetal-canal pelvi-genital" fătul se adaptează, modelîndu-se, imprimîndu-şi diferite atitudini. Aceste variaţii tensionale hidrostatice exercitate asupra fătului sînt egal repartizate în cazul membranelor nerupte, fiind transmise prin intermediul lichidului amniotic. In cazul ruperii membranelor, variaţiile tensionale sînt inegal repartizate asupra fătului, fiind maxime la nivelul polului uterin al ovoidului foetal.

In dinamica uterină distocică, fie că-i spontană, cu for-

mele ei reactivă (hipertonie + hiperkinezie) sau reflexă (cînd polul inferior al oului excită insuficient zona reflexogenă cervico-segmentară), fie că-i provocată artificial de cel care asistă naşterea prin necunoaşterea timpilor naşterii în desfăşurarea lor, sau prin corectări farmacodinamice intempestive, se întîlnesc cele mai frecvente ocazii de traumatism al N.N.

Traumatismul chimic, constînd din anoxie sau, mai corect, din hipoxie, este una din verigile importante ale fiziopatologiei sindromului neurovascular al N.N., este o eventualitate etiopatogenică frecvent întîlnită în ansamblul traumatismelor N.N. Hipoxia relativă din timpul sarcinii, se accentuiază în timpul naşterii eutocice şi se exagerează în cea distocică indiferent de cauza acesteia - de canalul dur, moale, sau de dinamică, sau de mobil.

Hipoxia, expresie fiziopatologică a traumatismului chimic al N.N. are următoarele eventualităţi etio-patogenice şi anume:

1) hipoxie hipoxică (insuficientă saturaţie a sîngelui în O_2) cel mai frecvent de cauză maternă (deficit de transport al O_2 spre placenta maternă) este întîlnită în supramaturaţie, disgravidii, hipertonii uterine, sarcini multiple, hidramnios ;

2) hipoxie de stază (prin tulburări hemodinamice materne) întîlnită în şocul obstetrical, cardiopatii materne ori tulburări hemodinamice fetale în precidenţa şi latercidenţa cordonului, malformaţii cardio-vasculare congenitale ;

3) hipoxie anemică, cea mai frecventă, consecinţa hemoragiilor obstetricale indiferent de cauza lor ;

4) hipoxia cito - ori histo-toxică consecutivă infecţiilor ori intoxicaţiilor cronice ori anesteziei inadecvate.

Im lumina datelor actuale hipoxia - traumatism dinamic, apare drept cauză principală a mortinatalităţii şi morbidităţii perinatale fiind grevată de sechele în diferite teritorii somatice.

Traumatismul functional denumit încă traumatism de adaptare la mediu, se desfăşoară în perioada trecerii fătului în stadiul de N.N. perioada care solicită din partea organelor fostului făt o adaptare funcţională rapidă la noile condiţii ale vieţii extrauterine.

Traumatismul infecţios intră în consideraţie în mod sporadic.

Cele patru tipuri de traumatisme sînt interdependente şi înlănţuite în grade variabile în orice naştere.

Tratamentul profilactic al traumatismelor N.N. în timpul naşterii are o deosebită importanţă deoarece ;

- traumatismul obstetrical constituie cauza cea mai frecventă de mortinatalitate perinatală atît direct cît şi indirect (prin modificări de reflexibilitate ;
- traumatismul obstetrical favorizează apariţia sindromului neuro-vascular la N.N.;
- traumatismul obstetrical favorizează instalarea infecţiilor respiratorii (prin modificările reflexibilităţii vasculare);
- traumatismul obstrical e grevat de sechele.

Tratamentul profilactic al traumatismelor N.N. în timpul naşterii se va adresa celor patru traume - mecanică, chimică, funcţională, infecţioasă. Conduita profilactică poate fi privită în două perioade şi anume ; antepartum şi intrapartum.

Conduita profilactică antepartum este deosebit de necesară deoarece stabileşte, consecutiv datelor prognosticului naşterii, unele principii de tratament profilactic şi intrapartum. Subliniem că această conduită este dedusă din informatiile obţinute cu ocazia respectării stricte a obiectivelor consultaţiei prenatale.

Conduita profilactică intrapartum va avea în permanenţă în vedere două constatări importante ;

1- orice naştere, chiar cea mai eutocică posibil, reprezintă o înlănţuire a traumatismelor (mecanic, chimic, functional, infecţios);

2- traumatismul N.N. devine particular de grav în ;
- imaturitate ;
- în unele naşteri la termen.

In naşterile imature, traumatismul N.N. este explicat nu numai de acţiunea traumatică a mecanismului de naştere, cît de particularităţile morfofuncţionale ale prematurului favorabile traumatizării ; tendinţa la hemoragii, fragilitate tisulară, lipsa osificării oaselor craniene, tendinţa la acomodări în prezentaţii şi poziţii distocice (cefalice,deflectate, pelvine etc.). Se va avea în vedere că imaturul este mai tolerant la traumatismul chimic decît la cel mecanic şi funcţional. Importanţa tratamentului

profilactic al traumatismului de naştere al imaturului reiese din constatările proporţiei crescute cu care participă imaturitatea la mortinatalitatea şi morbiditatea perinatală.

Conduita profilactică în naştere, va urmări în special perioada de expulzie în care agresiunea mecanică, dublată de cea chimică sînt prezente, active şi evoluează pe un teren deosebit de propice. Inlăturarea sistematică a "rezistenţei planşeului pelviperineal" prin perineotomia profilactică precum şi "oxigenoterapia sistematică" alcătuiesc cele două obiective majore ale tratamentului profilactic al traumatismului imaturului.

In unele naşteri la termen traumatismul N.N. se poate exagera în diferite circumstanţe, unele se referă la naşterile spontane, altele la naşterile soldate cu intervenţii.

In naşterile spontane, circumstanţele în care traumatismul N.N. devine evident, accentuat, riscant, se referă fie la prezentaţii şi poziţii, fie la durata naşterii. Dintre prezentaţiile şi poziţiile care constituie circumstanţe fiziopatologice a traumatismului N.N. sînt cele cefalice, fie ele flectate - craniene - în poziţie OIDP, fie deflectate, sau cele pelvine, în care craniul este nemodelat, este deflectat şi în care manevrele de degajare a capului ultim, ocazionează exagerarea traumatismului N.N. In aceste eventualităţi naşterea implică o exagerare a traumatismului mecanic antrenînd în mod firesc şi pe cel chimic. Conduita profilactică constă din supravegherea armată a desfăşurării armonioase a fenomenelor mecanismului de naştere, atît cele active - dinamica uterină - cît şi a celor pasive, reprezentînd rezistenţa cervico-segmentară.

Deosebit de importantă este stabilirea de la începutul naşterii dacă aceasta este rezolvabilă pe căile abdominală sau vaginală. In această a doua eventualitate, conduita profilactică a traumatismului N.N. impune a urmări cu atenţie dacă ş rotaţia în OIDP, se face anterior şi în timp reglementar, dacă din prezentaţiile cefalice deflectate dimensiunile canal-prezentaţie şi rotaţia anterioară sînt posibile, dacă în prezentaţia pelvină polul foetal solicită dilatarea canalului moale, suficientă şi pentru trecerea polului cefalic, dacă rezistenţa pelviperineală nu trebuie anihilată prin infiltraţie, anestezie eri episiotomie profilactică în vederea degajării cu minimum de traumatizare a capului ultim.

Durata naştezii depinde de desfăşurarea armonioasă ş je-

cului a două contrarii ; acţiunea (forţa, dinamica uterină) şi reacţiunea (rezistenţa cervico-segmentară şi cea a planşeului pelviperineal între care se interpune un intermediar - mobilul foetal. Dezechilibrarea acestui joc - (dinamică uterină - rezistenţă pelvigenitală) fie fără participarea mobilului foetal, fie cu participarea lui (dimensiuni, poziţii, vicioase) duce la instalarea unei distocii de dinamică. Aceste distocii constau fie în exagerarea dinamicii - hipertonia şi hiperkinezia - fie în reducerea ei - hipotonia cu hipokinezia, - sau în alterarea ritmului ei, diskinezia uterină. Tulburările de dinamică uterină alcătuiesc circumstanţe fiziopatologice favorabile traumatizării mecanice şi chimice a N.N. Conduita profilactică a acestor traumatizări impune corectarea acestor tulburări. In travaliile hipertone şi hiperkinetice în care predomină traumatismul mecanic, tărapeutica este iniţial neurolitică, tocolitică deconectantă, iar în caz de eşec, cea operatorie. In cele hipotone şi hipokinetice, în care predomină traumatizarea chimică se începe cu tratamentele stimulante ale contractilităţii uterine începînd cu cele sensibilizante şi terminînd cu ocitocice iar în caz de eşec, se trece la operaţia cezariană. In travaliile diskinetice, medicaţia predominant corti-subcorticală restabileşte reechilibrarea nervoasă. Durata naşterii mai poate constitui circumstanţe fiziopatologice de traumatizare a N.N. fie în naşterile precipitate, fie în cele prelungite. In naşterile precipitate traumatismul N.N. este predominent mecanic, prin rezistenţa planşeului pelviperineal incomplet relaxat. In naşterile prelungite - prin hipodinamică uterină - traumatismul N.N. este predominant chimic - hipoxie.

Rezistenţa planşeului pelviperineal influenţează traumatizarea N.N. în două sensuri ; N.N. este hipoxic, deci traumatizat chimic în cazul dinamicii uterine normale şi N.N. este traumatizat mecanic în cazul unei dinamici uterine exagerate.

In naşterile salvabile cu intervenţii obstetricale, traumatismul N.N. din supozabil, devine veritabil şi poate fi de două feluri ;

1- traumatismul N.N. în aceste cazuri nu este consecinţa intervenţiei însăşi, ci este consecinţa indicaţiilor intervenţiei obstetricale ;

2- traumatismul N.N. ţine de intervenţia propriu zisă

fie că este intempestivă, insuficient de traumatizantă, fie că este tempestivă, dar inerent traumatică - aplicări de forceps şi vidextracţie,manopere de degajare a capului (în pelvine,în cezariene) versiuni etc.

Conduita profilactică a traumatismelor acestora va consta din următoarele :

- stabilirea corectă în cadrul consultaţiilor prenatale a unui pregnostic de evoluţie a naşterii vizînd toate circumstanţele ce ar putea interesa, fie total, fie parţial, cele trei obiective ale mecanismul naşterii - mobil, canal, forţa.Se vor delimita astfel de la început cazurile obstetricale problemă. In eventualitatea indicaţiei rezolvării naşterii prin intervenţie obstetricală,este necesară îndeplinirea corectă a condiţiilor tehnice a intervenţiei respective care dacă nu poate totdeauna să asigure, cel puţin,să presupună, acel obligator "minimum de traumatizare" necesară oricărui gest chirurgical, mai ales în condiţiile unei particularităţi reacţionale deosebite cum este a N.N.

Schematizînd obiectivele tratamentului profilactic al traumatismului N.N.în timpul naşterii subliniem următoarele ;

1. Tratamentul profilactic va urmări, dacă nu-i posibilă înlăturarea,cel puţin reducerea la maximum,a celor trei eventualităţi de traumatizare; mecanică, chimică,infecţioasă.

2. Tratamentul profilactic este dedus din respectarea datelor care stabilesc pregnosticul de evoluţie a naşterii, din cadrul consultaţiei prenatale.

3. Tratamentul profilactic va fi individualizat circumstanţei etio-patogenice şi fiziopatologice a fiecărei naşteri asistate,circumstanţe care pot apare în cazul evoluţiei naşterii fără a fi prevăzute.

BOALA HEMOLITICA A FATULUI A NOU NASCUTULUI

Una-dintre cauzele importante (30-35 %) ale mortinatalităţii şi morbidităţii perinatale, este dată de conflictul imunologic materno-foetal,rezultat din incompatibilitate sanguină.

Incompatibilitatea sanguină foeto-maternă în sistemul Rh (D) este cauza bolii hemolitice a fătului şi N.N. în 90 %,restul de 10 % aparţine incompatibilităţii şi sistemul A.B.O.

Funcţia gestativă pune organismul matern în faţa unei interesante şi paradoxale probleme. Zigotul găzduit în uterul mamei, constituie pentru aceasta, o grefă semialogenă (jumătate din patrimoniul genetic, vine de la progenitorul masculin) şi totuşi, organismul mamei o tolerează, asigurîndu-i chiar evoluţia. Cu ocazia fiecărei sarcini organismul matern este expus trecerii în circulaţia materno-placentară a antigeniilor fetali moşteniţi de la tatăl. Intre antigenii paterni pe care fătul îi poate transmite mamei, este şi factorul Rh.

Succinte generalităţi

Factorul antigenic Rh, mai corect sistemul antigenic Rh, este un complex de 6 factori antigenici, blocuri antigenice, moştenite de la ambii parteneri ai procreaţiei. Ei sînt situaţi la suprafaţa hematiei şi descrişi sub iniţialele C,c,D,d,E.e, şi se pot grupa între ei în multiple combinaţii cari trebuie să conţină cel puţin 3 cupluri de gene ex. Cc,Dd,Ee. Diferitele gene ale sistemului, nu-s la fel de antigenice, de ex. gena D cel mai imunogen dintre antigenele hematiei este aceea care determină organismul mamei să producă anticorpi anti-Rh; puterea imunizantă a genei D, variază, în raport de combinaţie; ex.cDE este mai antigenică decît combinaţia CDe.

Sistemul Rh, se transmite ereditar, după legile mendelliene; indivizii pot avea sistemul antigenic Rh pe hematiile lor, în 85 %, ei sînt Rh pozitivi, 15 % din ei nu au acest sistem antigenic, ei sînt Rh negativi. Bărbaţii Rh pozitivi, pot fi homozigoţi sau heterozigoţi. Sînt heterozigoţi cînd unul dintre procreatori era Rh negativ şi sînt homozigoţi cînd ambii procreatori erau Rh pozitivi. Bărbaţii homozigoţi au de exemplu gena D pe ambii cromosomi (D.D) ai perechii respective; cei heterozigoţi au gena D numai pe unul din cromosomii perechii respective (Dd), care are deci o genă Rh pozitiv una Rh negativă.

Bărbaţii Rh negativi sînt totdeauna homozigoţi.

Deci partenerul Rh pozitiv, homozigot, cu partenera Rh negativă, vor procura urmaşi Rh pozitivi, iar partenerul Rh pozitiv heterozigot cu partenera Rh negativă, vor procrea urmaşi fie Rh pozitiv cînd vor primi gena D, fie Rh negativ, cînd nu o va primi.

Anticorpii anti-Rh, nu existau dinainte în sînge cum sînt

cei naturali anti-B la grupele A, anti-A, la grupele sanguine B, anti-AB la grupele sanguine O1.Nu există anticorpi naturali anti-Rh, ei apar în organism,numai în urma pătrunderii antigenilor din sistemul Rh.

Anticorpii anti-Rh, sînt de două tipuri ; anticorpi complecţi, aglutinanţi (aglutinine), ei produc - in vitro - aglutinarea hematiilor, iar - in vivo - hemolizan lor, ei trec greu filtrul placentar; anticorpii incomplecţi; sînt blocanţi ai hematiilor (glutinine); trec uşor bariera placentară, ei participă la conflictul imunologic.

Anticorpii sînt formaţi, în sistemul reticulohistiocitar limfoid (ganglionul limfatic) sau mieloid (splină, ficat,măduvă osoasă).

Anticorpii odată formaţi,. nu se fixează imediat pe antigen (hematia care îl poartă), şi nu totdeauna, ei pot trece în ţesutul interstiţial, ca atare nu se petrece conflictul.

Substratul fiziopatologic esenţial al activităţii anticorpilor anti-Rh rămîne h e m o l i z a, cu 2 consecinţe ; anemia, bilirubinemia. Anticorpii anti-Rh au şi acţiuni morfologice asupra hematiilor pe care le deformează ; hematii în arici de mare, hematii în fus efilat-aderente între ele, ca lanţurile streptococice. Anticorpii acţionează şi asupra antigenilor tisulari ai fătului, anume cei din viscerele importante de exemplu în ficat, determinînd eritroblastoza compensatorie, iar în creier - icterul nuclear.

Mecanismul izoimunizării Rh materne.

Sînt necesare cel puţin două stimulări ; una primară sensibilizantă, una secundară-declanşantă, ambele Rh pozitive.

Stimularea primară se face cu ocazia primei sarcini Rh pozitive "sensibilizante" şi constă din 3 etape consecutive ; trecerea hematiei Rh pozitive de la făt la mamă prin filtrul placentar; transportul ei (prin circulaţia mamei) spre celulă imunocompetentă (limfocitul) şi; informarea acesteia.

Stimularea secundară, declanşantă, necesită o a doua sarcină Rh pozitivă, însă distanţată (Nevanlima) faţă de precedenta (sensibilizantă) constă din aceleaşi etape consecutive. A doua sarcină Rh pozitivă declanşantă a izoimunizării Rh este de fapt "prima sarcină afectată" în conflictul imunologic.

Anticorpii anti-Rh nu apar însă în cursul sarcinii, deoarece ; SRI este blocat cu metabolismul lipoproteic al fătului, climatul endocrin gravidic frînează formarea anticorpilor, hematiile foetale, purtătoare a antigenilor Rh, trec greu bariera placentară la începutul sarcinii, o fac mai uşor spre sfîrşitul ei. Anticorpii anti-Rh apar însă la 72 ore după primul avort, sau după prima naştere.

In incompatibilităţile sanguine de grup-ABO- apar de asemeni reacţii antigen anticorp, ex.mama cu grupa O, deci posesoare a anticorpilor naturali anti-A şi anti-B, care are un făt grupa A (deci cu anticorp natural anti-B), nu va ocaziona conflict imunologic antigen-anticorp, deoarece anticorpii nu trec spre făt, sau dacă trec, ei se fixează pe ţesutele foetale, nu pe hematiile acestuia, ca atare nu apare hemoliza.

In eventualitatea incompatibilităţii duble (Rh şi ABO) boala hemolitică a nou născutului este mai uşoară deoarece conform principiului "competiţiei antigenice", sistemul imunocompetent matern va forma anticorpi contra antigenilor mai puternici (ABO) neglijînd astfel antigenii sistemului Rh-deci incompatibilitatea ABO, are un rol protector al fătului, în imunizarea Rh. O altă explicaţie ar fi, că anticorpii naturali anti-A şi anti-B, distrug rapid hematiile foetale A ori B trecute în circulaţia maternă şi odată cu ele distrug şi antigenul Rh pe care-l poartă.

Circumstanţe etiologice ale izoimunizării

Sînt trei circumstanţe mai importante ; hemoterapia intramusculară, transfuzia unei femei Rh negative cu sînge Rh pozitiv (şansele de imunizare sînt în 5o % din cazuri); apar la un contact unic al antigenului D cu organismul Rh negativ; sarcina incompatibilă în sist.Rh - (partenerul Rh pozitiv, partenera Rh negativ) fătul Rh pozitiv).

Circumstanţele obstetricale de trecere a hematiilor foetale în circulaţia maternă sînt fie în timpul naşterii sau cu puţin înainte (Finn, Clarke) fie cu ocazia unor intervenţii obstetricale ce pot prejudicia membrana biologică chorio-endotelială din placentă (decolarea placentei, forceps,versiuni)
Trecerea hematiilor fătului Rh pozitiv la mamă, produc formarea de anticorpi anti-Rh cari dau accidente de izoimunizare doar în 5 %

din cazuri. Aceasta s-ar explica prin următoarele ; antigenii nu trec constant spre mama şi nici în suficientă cantitate încît să declanşeze conflictul imunologic, probabil există alţi factori (necunoscuţi încă), ce ar inhiba formarea anticorpilor anti-Rh, heterozigotia ar fi altă explicaţie.

Fiziopatologie

Conflictul imunologic, se manifestă în organismul foetal prin două fenomene ; anemia şi eritropoeza (eritroblasteza).

Anemia foetală, este hemolitică (acţiunea anticorpilor materni), bilirubinemia rezultată din hemoliza hematiilor lizate, constă din stadiile obişnuite ; cheleglobină-biliverdină-bilirubină.

Eritroblasteza compensatorie, produsă în ficatul, splina, ganglionii fătului, poate fi ; benignă, nr.eritroblastelor este 5 % din cel al leucocitelor foetale, eritroblasteza este uşoară, când nr.eritroblaştilor reprezintă 25 % din cel al leucocitelor şi este gravă când numărul lor, este de le ori superior, leucocitelor.

Conflictul imunologic tisular este reprezentat de către icterul hepatic şi cel nervos al nucleilor cenuşii - icterul nuclear. La bilirubinemie între 18o-2oo mg %o, se admite că pigmentul biliar a pătruns în nucleii cenuşii ai creerului.

Manifestările postnatale sînt dominate de acumularea în plasma N.N. a bilirubinei în exces, (glycurenil transferaza maternă care o depura lipseşte) trecerea ei în celule produce leziuni toxice uneori ireversibile (icterul nuclear din S.N.).

Boala hemolitică a N.N. se manifestă prin următoarele sindroame intricate (Chieschi). Sindromul anemic - cu deglobulizare şi eritropoeză activă compensatorie ; sindromul icteric (fie hemolitic prin imunohemoliză, fie hepatocelular prin leziuni toxice, fie mecanic prin trombi biliari); sindromul oedematos prin creşterea permeabilităţii capilare datorită hipoxiei; prin insuficienţă cardiorespiratorie; sindromul hemoragic prin hipoprotrombinemie, trombopenie, fragilitate capilară ; sindromul neurologic prin lezarea toxică a substanţei cenuşii a nucleilor dela baza creerului, , şi ai cortexului cerebral.

Diagnosticul bolii hemolitice

Diagnosticul precoce,se bazează pe metode paraclinice ; cercetarea aglutininelor anti-Rh (anume anticorpii incomplecţi - blocanţi - care trec uşor bariera placentară spre mama - reacţia Coombs).

Dacă aceşti anticorpi apar în luna a 3-a a sarcinii, imunizarea s-a petrecut în sarcini anterioare, dacă apar în lunile 6-a-8-a, imunizarea s-a produs în sarcina actuală.

Titrul anticorpilor se apreciază la diluţii succesive ale serului mamei ; 1/2, 1/4, 1/8, 1/16, 1/32, 1/64 etc. Riscul morţii în utero este la 1/64 dacă apar în prima sarcină, şi la 1/16 dacă anticorpii apar la sarcini ulterioare.

Diagnosticul tardiv se referă la cazurile grave de boală hemolitică, manifestate în trim.III de sarcină prin anasarca foeto-placentară sau la naştere cu apariţia unui făt afectat grav. Radiografia arată un dublu contur al capului foetal (semnul haloului) precum şi "poziţia de Budha" a fătului.

Diagnosticul clinic pozitiv

Antecedentele ne pot folosi cu ; eventualitatea unui accident obstetrical evocator, hemoterapia suspectă, sechele nervoase la un copil ce a avut icter neonatal, copii cu sindroame postnatale (anasarcă foetoplacentară, icter hemolitic, icter nuclear).

Diagnosticul paraclinic. Bilirubinemia peste 0,42 mg %o.

Radiografia abdomenului; fătul în atitudine Buda din cauza anasarcăi foetoplacentare; dozarea gonadotrophinelor - peste 100 U.I./ml ser în ultimile 12 săptămîni ale sarcinii; indexul reticulocitar ; raportul Ne reticulocite mamă şi ale noului născut mai mare decît 1.

O mai mare eficienţă explorare paraclinică în depistarea precoce a riscului foetal prin boala hemolitică o constituie cercetarea bilirubinei în lichidul amniotic (bilirubinamnia).Valorile bilirubinamniei reflectă intensitatea hemolizei deci şi a anemiei foetale şi ele-s semnificative dacă apar precoce. Cercetarea prin amniocenteze repetate sistematic, a bilirubinamniei au valoarea unui test biologic dublu; depistare precoce ; de prognostic.

Tratamentul profilactic

Orice transfuzie să fie recomandată numai la indicaţii strict necesare, în urgenţe să se administreze numai sînge Rh negativ, grefe efectuate numai de la persoane Rh negativ, determinarea Rh prenupţial, oprirea alăptării naturale 15 zile cu dozarea anticorpilor în lapte.

Tratamentul curativ

Este un tratament medical şi unul obstetrical.

Tratamentul medical, urmăreşte - fie stimularea (compensaţie antigenică), SRI matern cu un alt antigen care să devieze, spre acesta, formarea anticorpilor, fie anihilarea antigenilor din organismul mamei, cu anticorpi gata fabricaţi - gamaglobulina anti-D. Tratamentul se face; la 72 ore postpartum la gravidele Rh negative cu fătul viu Rh pozitiv, dacă hemoragia transplacentară făt-mamă nu depăşeşte 5-le ml eritrocite foetale; după avort, la femei Rh negativ. Se injectează i.m. 2oo-3oo microgama de gamaglobulină anti-D, cu rezultate bune în 98 % din cazuri.

Exsanguinotransfuzia indicată la următoarele constatări paraclinice; hemoglobina sub 13 gr %, bilirubina peste 15 mg %, anemie mareată. Exsanguinotransfuzia îndeplineşte 3 roluri; aprovizionare cu hematii şi leucocite, sustragere de bilirubină, sustragerea de anticorpi.

Transfuzia intrauterină a fătului, între săptămînile 23-33, cînd titrul anticorpilor depăşeşte 1/128, constituie altă resursă terapeutică.

Declanşarea medicală a naşterii în săptămîna 36-a, sau operaţia cesariană, este o metodă terapeutică mai larg aplicabilă practic.

Conduita în cadrul consultaţiei prenatale.

Diagnesticul bolii hemolitice poate fi prevăzut dacă urmărim succesiv ;

1- determinarea grupei sanguine în sistemul ABO şi a Rh a partenerilor ;

2- explorarea eventualei imunizări anti-Rh a gravidei Rh negative (cercetarea anticorpilor anti-Rh în serul gravidei începînd cu săptămîna 12-a). Prezenţa lor semnifică o imunizare dintr-o sarcină anterioară; lipsa lor impune repetarea doar în săptămînile

28,32,34 în raportul cu titrul constatat. La gravide cu sarcini anterioare Rh pozitive sensibilizante, creşterea titrului anticorpilor are valoare diagnostică şi prognostică. In cadrul consultaţiei prenatale putem fi puşi în faţa următoarelor eventualităţi;

- partenerii sînt Rh negativ, fătul va fi tot Rh negativ deci nu va declanşa imunizare ;

- partenerul Rh pozitiv, dar heteregrup în sist.ABO, fătul Rh pozitiv cu mama Rh negativă şi incompatibil şi în sist.ABO riscul imunizării mamei este redus (sub 2 %) ;

- partenerul Rh pozitiv dar izogrup cu partenera în sist. ABO, şansele imunizării mamei cresc la 17 %.

SUFERINTA FETALA (S.F)

Definiţie - S.F. este o stare patologică a fătului, determinată de agresiuni diferite - mecanice, chimice, infecţioase.

Clasificări ;

- După momentul instalării distingem - SF din timpul evoluţiei sarcinii; SF în timpul naşterii.

- După durată ;- SF tranzitorie ; SF continuă.

- După modalitatea instalării şi persistenţei - SF acută; SF cronică.

Etiopatogenie. Circumstanţele care produc S.F. pot fi schematizate în funcţie de teriteriul pe care acţionează ; preplacentare; placentare, postplacentare.

1. Circumstanţe preplacentare sînt ; locale, regionale, generale: - locale - scăderea debitului sanguin uterin în tulburări de dinamică, hipertonie cu hiperchinezie, retracţia uterină după ruperea membranelor, malformaţii uterine;

- regionale - compresiunea exercitată de uterul în contracţie asupra arterelor iliace primitive, accentuînd diminuarea debitului sanguin uterin (efect Peseiro);

- generale materne - hipotensiunea din colaps, şoc, sindromul venei cave inferioare ; administrarea de beta blocante ; deficit de hematoză în afecţiuni respiratorii ; deficit de transport al oxigenului în anemii, cardiopatii decompensate, disgravidii.

2. Circumstanţe placentare care reduc suprafaţa de schimb placentar cu 15 m^2; în infecţii cronice de tip luetic, decolarea prematură a placentei normal sau jos inserate, infarctizările placenta-

re din diabet, hipertensiunea arterială, boală comună sau disgravidie, efectul transfuzat transfuzor prin anastomoze vasculare patologice în gemelaritate.

3. Circumstanţe postplacentare pot fi :

- funiculare - vascularită, cauze mecanice -noduri , circulare de cordon, compresiuni ale acestuia, absenţa congenitală a unei artere ombilicale ;

- fetale - anemiile fetale în izoimunizări, intoxicaţii generale - toxice care trec bariera placentară la făt (tutun, alcool, bioxid de carbon, etc.), acidoza, malformaţii fetale, nevoi crescute de oxigen - sarcina multiplă sau feţii mari, hipertermia. Intrapartum pot acţiona defavorabil asupra fătului ; anestezicele, traumatismul mecanic în manevre şi intervenţii obstetricale.

Veriga patogenică comună este hipoxia cu consecinţe imediate sau în timp asupra fătului, consecinţele sînt.-hemodinamice, metabolice, endocrine, neurologice; compensate, într-o primă etapă sau fatale dacă persistă agentul cauzator. Un făt cu S.F. cronică în timpul sarcinii poate fi afectat grav de către solicitările suplimentare din cursul naşterii soldîndu-se cu exitus intrapartum sau sechele postpartum.

Diagnostic

In depistarea prezentei şi gradului S.F. s-au făcut progrese remarcabile în ultimile decenii prin tehnicizare şi introducerea aparaturii electronice, examenul clinic rămînînd totuşi indispensabil.

I. Diagnosticul S.F. acute

1.Diagnosticul clinic este edificator pentru această situaţie, apărută de obicei în cursul naşterii, primitiv sau pe fondul unei suferinţe cronice. Elementele de diagnostic clinic:

- Modificări ale BCF - frecvenţa în evoluţia progresivă a hipoxiei şi acidozei consecutive induce tahicardie peste 15o/min., urmată de bradicardie sub 12o/min, cu aritmie, ultimul fiind un element de semnificaţie gravă.

- Modificări ale culorii L.A. - hipoxia provoacă hiperperistaltică intestinală cu eliminare de meconiu determinînd colorarea L.A. în verde de diferite intensităţi. Constatarea acestei modificări nu poate preciza momentul în care a intervenit S.F. care poate avea caracter tranzitoriu.

- Modificări ale M.F. (mişcăriler foetale) acestea sînt ample, convulsive într-o primă etapă de manifestare a S.F. acute pentru ca apoi să devină slabe, greu perceptibile sau chiar absente.

Diagnosticul paraclinic completează pe cel clinic, stabilind gradul de suferinţă acută şi de risc foetal.

- Investigarea activităţii cordului fetal - activitatea sonoră prin fonocardiogramă (FKG) şi cea electrică prin electrocardiogramă (EKG). Se pot utiliza aparatură care înregistrează concomitent EKG şi contracţia uterină corelînd cele două elemente biologice. Semnificative sînt bradiaritmiile care se instalează de la începutul contracţiei uterine şi se menţin şi după relaxarea uterului.

- Aprecierea stării de acidoză fetală prin microdozări efectuate în sîngele recoltat din pielea prezentaţiei, colul fiind dilatat şi membranele rupte. Valorile situate sub limita pH-ului 7,2o au semnificaţie patologică impunînd măsuri de urgenţă.

II. Diagnosticul S.F.cronice

Clinic poate atrage atenţia, la o examinare atentă şi repetată:întîrzierea în creştere, a fătului, înălţimea fundului uterin fiind mai mică decît cea corespunzătoare vîrstei cronologice de sarcină.

Diagnosticul paraclinic se impune. Mai frecvent utilizate sînt următoarele investigaţii: Fonocardiograma fetală - înregistrarea activităţii sonore a cordului fetal poate evidenţia modificări discrete de frecvenţă, ritm decelabile mai greu la ascultaţia clinică.

b) Probe farmacodinamice şi fizice de provocare. Principiul acestora constă, în supunerea fătului unei situaţii de stress hipoxic, cu urmărirea modificărilor activităţii cordului fetal. Un făt sănătos va suporta hipoxia tranzitorie cu modificări minime şi rapid reversibile.

Un făt cu suferinţă cronică, modificările ale BCF sînt accentuate şi de durată. Dintre aceste probe cităm :

- proba Hon - compresiunea fundului uterin, prin limitarea fluxului sanguin uterin spre placentă şi creşterea presiunii asupra extremităţii cefalice fetale va induce o bradicardie mai mult sau mai puţin importantă, în funcţie de gradul de suferinţă;

- testul la oxitocin ; contracţia uterului la doze, progresiv crescînde de oxitocic administrat intravenos, va provoca la fătul în suferinţă cronică modificări de tip bradiaritmic a căror importanţă şi durată sînt proporţionale cu gradul de suferinţă.

c)- Amnioscopia - metodă simplă de vizualizare a aspectului lichidului amniotic prin transparenţa membranelor, cu ajutorul unui amnioscop, introdus prin canalul cervical. In suferinţa fetală eliminarea de meconiu va colora lichidul amniotic în nuanţa de intensitate variabilă de verde.

d)- Examenul cu ultrasunete - al ritmului de creştere al fătului şi placentei : diametrul biparietal; mărimea şi grosimea placentei, poate evidenţia o întîrziere în dezvoltarea elementelor oului.

e)- Dozările hormonale - dintre acestea, mai frecvent utilizată este dozarea estriolului în urina din 24 ore a gravidei. Estriolul, fracţiune estrogenică eliberată de făt şi foarte puţin influenţată cantitativ de gravidă, apreciat în dinamică, poate da informaţii utile asupra stării fătului. Valorile normale sînt apreciate între 12.ooo-4o.ooo gammă/24 ore. Scăderea bruscă a valorii estriolului chiar la valori de peste 12.ooo gamma/24 ore, sau instantanee sub 12.ooo gamma/24 ore, au semnificaţie patologică.

f)- Investigaţii mai dificil de efectuat tehnic şi mai rar utilizate sînt : dozarea HCS (hormonul chorionic somatotrop), dozarea enzimelor placentare, dozări hormonale şi enzimatice în L.A. extras prin amniocenteză, dozarea radioizotopică a fluxului sanguin uterin şi placentar, dozarea alfa-fetoproteinelor.

De reţinut faptul că aceste investigaţii paraclinice trebuiesc efectuate şi apreciate în dinamică, pentru a surprinde modificările anormale ale parametrilor urmăriţi, instantaneele cu valori normale neavînd valoare absolută.

Conduita

Examenul complet şi corect al gravidei, de la prima consultaţie prenatală, va căuta să evidenţieze factorii de patologie generală sau locală genitală, care pot influenţa defavorabil evoluţia sarcinii apreciindu-se măsurile terapeutice care se impun în vederea îmbunătăţirii prognosticului de evoluţie al sarcinii. De asemenea, consultaţiile ulterioare vor trebui să constate apari-

ţia unor elemente patologice şi influenţa lor asupra dezvoltării sarcinii. La cea mai mică suspiciune de influenţare defavorabilă a evoluţiei sarcinii, se vor aprofunda investigaţiile în vederea stabilirii gradului de afectare fetală. Concomitent, investigaţiile vor stabili gradul de maturizare fetală..In cazul în care evoluţia în continuare a fătului într-un mediu neprielnic aferit de organismul gravidic este periculoasă şi maturizarea fetală este satisfăcătoare, se va proceda la "scoaterea" acestuia din uter prin declanşare artificială a naşterii sau prin operaţie cezariană.

Pentru suferinţa fetală acută, primul gest terapeutic este corijarea hipoxiei şi acidozei fetale consecutive. Se va administra gravidei oxigen şi se va proceda la o reanimare intrauterină a fătului prin administrare intravenoasă de glucoză (apert energetic), vitamina C, vitamine din grupul B cu rol în îmbunătăţirea proceselor metabolice şi în micşorarea fragilităţii vasculare, soluţie bicarbonat 42% pentru combaterea acidozei. Se va căuta de urgenţă elementul etiologic care a determinat instalarea brutală a S.F., încercînd eliminarea sau corectarea acestuia. Dacă sarcina este în evoluţie şi încercările de corectare medicamentoasă a S.F. nu dau rezultat, se va proceda la extragerea fătului prin operaţie cezariană. Acelaşi lucru se va face şi în prima perioadă a naşterii.

Dacă s-a ajuns în prejma perioadei a 2-a a naşterii, se va facilita expulzia prin incizii de col, perineotomii largi, extragere prin aplicare de vid-extractor sau forceps.

Noul născut va primi îngrijiri imediate, din partea unui personal calificat şi competent, pentru corijarea deficitelor metabolice şi prevenirea complicaţiilor ulterioare.

FATUL DISMATUR

Denumită încă hipotrofie foetală, dismaturitatea înseamnă o întîrziere în creşterea intrauterină, a produsului de concepţie care are o greutate inferioară pentru vîrsta sarcinii la care s-a născut (small for gestational date).

Lubcenco, a stabilit o curbă a greutăţii intrauterine fătului, pe 7ooo noi născuţi vii între săptămîna 24-42-a a sarcinii. Foeţii cu greutatea normală sînt pe curba cu 5o % percentile, cei

sub această curbă, sînt feeţi hipotrofici, adică situaţi pe curba cu le % percentile.

Este greu a diferenţia fătul prematur de cel dismatur denumit încă (distrofic, pseudoimatur, small for date, loww birth weight infant), termenii cei mai adecvaţi sînt - hipotrofic, dismatur, întîrziat în creşterea intrauterină .

Etiologie

Tripletul etiologic :- maladie maternă (infecţii, alcoolism, sindrom vasculorenal); patologie funiculară (hipoplazia ori atrofia arterelor ombilicale, inserţia în rachetă sau cea velamentoasă); patologie placentară (vascularită, infaretizări, hematoame deciduobazale, degenerescenţă fibrinoidă). Se mai menţionează în etiologie ; sarcina multiplă mai ales la primipare; feetopatii (rubeola) comune cu ale mamei (toxoplasmoza, cromosomopatii;, precum şi reducerea vascularizaţiei uterine şi feetopatiile primitive (necomune cu ale mamei).

Diagnosticul

Se bazează pe constatarea insuficientei dezvoltări a uterului pentru termenul la care s-a produs naşterea - apreciată prin măsurarea eşalonată a înălţimii uterului.

Metodele paraclinice aduc informaţii utile ; ele sînt fie radiologice (radiografia punctelor de osificare) fie ecografice (măsurarea diametrului biparietal prin ecografie ultra sonică ce arată o scădere a diametrului sub 17 mm, pe săptămînă); amniocenteza care se pretează la următoarele determinări - citologa lichidului amniotic, raportul lecitină/sfingomielină, creatiniamnia sub 1,5 mg înseamnă făt sub 25oo g şi sub 32 săptămîni de sarcină la 2 mg % înseamnă făt peste 25oo g şi sub 36 săptămîni); oestrioluria sub 12.ooo gama/24 ore, este în sarcina la termen, orice scădere cu 5o % sub valoarea anterioară, este semnificativă; amnioscopia arată semne de suferinţă fetală.

Contribuţia echotomografiei în diagnosticul dismaturităţii este deosebit de eficientă. Prin echotomografie s-a putut diferenţia două tipuri de dismaturitate ; simetrică sau armonioasă în care procesul de întîrziere în creştere interesează atît capul cît şi trunchiul) şi asimetrică sau disarmonioasă în care capul este dezvoltat normal iar trunchiul este subdezvoltat). Se pare că prima

eventualitate presupune o patologie precoce de sarcină, iar a doua o insuficienţă placentară în perioada tardivă a sarcinii.

Echografia permite aprecierea dezvpltării staturale a fătului, ea poate depista precoce întîrzierea creşterii în utere (hipertrofia foetală) apreciind raportul dintre diametrul biparietal şi diametrul transversal abdominal al fătului.

Tratamentul

Repaus cu decubit mai multe ore pe zi, hipotensiune ortostatică, pregesteron retard, betamimetice (uterorelaxante pentru a favoriza un regim circulator mai bun) acizi aminaţi administraţi intraamniotic.

Nou născutul hipotrofic

Similar celui din toxemia gravidică, talie lungă, subţire, ochii mari, deschişi, degete lungi, talia şi perimetrele pericraniene sub normal, lipsa ţesutului adipos, coastele sub piele, muşchii atrofici, tegumente palide, cordonul brun.

Se deosebeşte de prematur ; nu are modificările electroencefalografice ale acestuia, vîrsta osoasă radiologică; la dismatur sînt prezente punctele de osificare (tibial superior şi femural inferior).

Patologia gestaţiei se mai poate manifesta atît în sarcină, naştere cît şi în lehuzie prin anomalii embriofoetale numerice, dimensionale şi de acomodare. Anomaliile numerice se referă la sarcina multiplă, în cadrul căreia sarcina gemelară ocupă locul cel mai important.

SARCINA PRELUNGITA-SUPRAMATURA

Definiţie frecventă. Depăşirea cu peste 14 zile a duratei normale a sarcinii - 280 zile calculate de la prima zi a ultimei menstruaţii - poartă denumirea de sarcină prelungită.

Frecvenţa este apreciată între 5-8 %. Din totalul sarcinilor prelungite, 2/3 sînt cu depăşire pur cronologică şi numai 1/3 prelungite biologic supramaturate cu grade variabile de afectare fetală . Această a doua categorie trebuie recunoscută şi rezolvată, implicaţiile asupra fătului fiind severe.

Etiologie. Intîrzierea declanşării naşterii poate fi explicată de :

1) Factori materni:

- Receptivitate scăzută a uterului la excitanţii mecanici exercitate de elementele ovulare - distensia, compresiunea segmentului inferior din partea prezentaţiei.

- Receptivitate uterină scăzută la factorii suprarenali care intervin în declanşarea naşterii.

- Dezechilibre hormonale - estrogenii, ocitocina scăzută, progesteronul, ocitocinază crescută ;

- Dezechilibre minerale - calciul,, magneziul scăzut.

2) Factorii ovulari :

- Prezentaţii distocice, care nu solicită mecanic segmentul inferior al uterului.

- Patologia axului hipofizo-hipotalamo-cortico-fetal - ex. la anencefali.

- Sexul fătului - androgenii ar inhiba excitabilitatea uterului explicînd frecvenţa de 4 ori mai mare a sarcinilor prelungite, cu feţi de sex masculin.

3) Falsa sarcină prelungită, diagnostic eronat explicat de :

- Ovulaţie întîrziată în ciclurile ovariene cu fază estrogenică prelungită.

- Inceputul de sarcină în perioadă de amenoree de lactaţie sau amenoree patologică.

- False menstruaţii în primele luni de sarcină.

- Date eronate furnizate de gravidă, cu sau fără intenţie frauduleasă.

Prelungirea biologică a sarcinii duce la "îmbătrînirea" placentei urmată de suferinţă fetală cronică de grade variabile, mergînd pînă la moartea fătului.

Diagnostic clinic

1. Anamneza - calculul vîrstei sarcinii ţinînd cont de prima zi a ultimii menstruaţii sau de data unui raport sexual fecundat unic arată o vîrstă a sarcinii de peste 294 zile.

2. Gravida a perceput "coborîrea sarcinii" cu 3-4 săptămîni în urmă, iar în perioada în care ar fi trebuit să se de-

clanşeze naşterea (266-294 zile), a remarcat un "fals travaliu". Mişcările fetale sînt slabe.

3. Examenul obstetrical poate evidenţia ;

- scăderea în greutate a gravidei ;

- tonusul uterin, uşor crescut, stagnarea în creştere sau regresia I.F.U. ;

- baletarea lichidiană dispărută prin rezorbţia lichidului amniotic;

- segmentul inferior al uterului bine format, prezentaţia fixată sau chiar angajată, colul uterin ramolit, orientat în axul vaginului;

- semnele de suferinţă fetală cronică sînt dificil de evidenţiat clinic. Apariţia modificărilor stetacustice ale BCF semnifică o afectare fetală importantă.

4. Diagnosticul de sarcină supramaturată în timpul naşterii. De la primele contracţii uterine, suferinţa fetală se accentuează, BCF, MF, aspectul LA se modifică, întărind suspiciunea de sarcină supramaturată.

5. Diagnosticul după naştere. Nouă născut are talia de 53-54 cm, panicul adipos slab reprezentat. Pielea este flască, plantele şi palmele încreţite (mîini de spălătoreasă), desquamare intensă uneori în lambouri, impregnare meconială. Fanerele sînt mult dezvoltate - părul capului lung, unghiile depăşesc vîrful degetelor. Aspectul general este de "little old man". Placenta este mică -1/8-1/9 din greutatea noului născut, veştedă, cu numeroase infarcte albe, vechi. Cordonul ombilical este subţire veşted, cu impregnaţie meconială ca şi membranele, lichidul amniotic este redus cantitativ, meconial.

Diagnosticul paraclinic

Testele farmacodinamice, investigaţiile de laborator, evidenţiază o suferinţă fetală cronică, de grade variabile (vezi capitolul respectiv).

Următoarele examene paraclinice pot fi utile :

- Determinarea diametrului biparietal prin echografie arată valori de peste 9,4-9,5 cm, craniul continuînd să crească şi după depăşirea termenului normal al sarcinii.

- Frotiul citohormonal vaginal este asemănător cu cel din

postpartum - dispar celulele naviculare şi apar celulele bazale şi parabazale-

- Examenul radiologic - care trebuie utilizat cu prudenţă,evidenţiază apariţia unor nuclei suplimentari de osificare în 1/3 superioară a humerusului, iar după 3oo zile de sarcină în osul mare, cuboid, astragal, sterna. Suturile craniului sînt aproape absente radiografic, fontanelele mult micşorate.

Aprecierea maturităţii diferiter organe prin intermediul amniocentezei tardive ; bilirubinamnia (maturitatea hepatică); creatininamnia (maturitatea renală); lipidamnia cu cercetarea raportului lecitină/sfingomielină sau palmitin/sfingomielină (maturitatea pulmonară); caracterele citologice a sedimentului L.A. (maturitatea tegumentară).

Prognosticul - materna este rezervat datorită posibilităţii morţii fătului şi a consecinţelor acestui fapt, precum şi datorită prelungirii naşterii şi a frecvenţei mai mari a intervenţiilor obstetricale la naştere.

-Fetal - nediagnosticată supramaturaţia poate duce prin suferinţa fetală progresivă la moartea produsului de concepţie. La naştere, traumatismul minim supertat de un făt nesuferind, dă o mortalitate intranatală proporţională cu durata depăşirii termenului 2-3 % la 294 zile, 5-6 % la 3oo zile.

Conduita. Odată stabilit diagnosticul de sarcină prelungită se investighează prin probe farmacodinamice şi examene de laborator gradul de suferinţă fetală. Pentru gravidele la care suferinţa fetală este absentă se declanşează artificial naşterea. Dacă există elemente de suferinţă fetală, ginecologul, cu discernămînd şi responsabilitate, va opta pentru naşterea declanşată artificial cu urmărire atentă a fătului sau pentru operaţie cezariană.

NASTERREA PREMATURA (N.P.)

Naşterea care se desfăşoară înaintea termenului-sarcinii - între 28-37 săptămîni de sarcină soldîndu-se cu neu-născut cu greutate cuprinsă între 1ooo-25oo gr şi talie între 35-47 cm, se consideră naştere prematură.

Frecvenţa variază cu limite extreme între 4-5 % şi 25-3o%; în ţara noastră proporţia N.P. este între 8-1o %.

Etiopatogenie

Declanşarea prematură a naşterii se produce în 3 circumstanţe obstetricale principale ;

1- declanşarea contractilităţii uterului sub acţiunea unui factor etiologic oarecare ;

2- ruperea prematură a membranelor urmată inevitabil de declanşarea naşterii;

3- hemoragii importante în această perioadă a sarcinii care impun întreruperea şi evacuarea uterului, cînd este periclitată vital gravida.

Factorii etiologici ai oricărer din cele trei circumstanţe patogenice de mai sus, se suprapun în general celor cauzatori de avort spontan. Dintre factorii de mediu extern reţinem ; agresiunii mecanice, termice, emoţionale , efortul fizic. Dintre factorii de mediu intern atît materni cît şi ovulari, cei materni sînt mai frecvent implicaţi în etiologia naşterii premature. Stările patologice generale (infecţii, intoxicaţii acute sau cronice), patologia diferitor sisteme şi organe (diabet, cardiopatii, nefropatii), patologia sistemului reproducător (malformaţii, uter septat,unicorn, hipoplazie, incompetentă cervico-istmică), disgravidiile. Dintre factorii ovulari - sarcina multiplă, polihidramniosul, placenta praevia, ruperea membranelor ocazionează declanşarea N.P.

De reţinut că factorii enumeraţi explică satisfăcător un procentaj de aproximativ 2/3 din totalul N.P. , în 1/3 etiologia rămînînd obscură. La factorii biopatologici discutaţi trebuiesc luaţi în discuţie şi factorii socioeconomici, culturali de educaţie sanitară şi adresabilitate tempestivă a gravidei, toţi favorizînd declanşarea N.P.

Diagnosticul. Se disting două etape evolutive importante;

1. iminenţa de naştere prematură uneori reversibilă;
2. naşterea prematură declanşată.

Diagnosticul clinic de iminenţă de naştere prematură. Anamnestic datele privind istoricul sarcinii actuale evidenţiază o vîrstă de sarcină între 28-37 săptămîni. In antecedentele obstetricale există obişnuit avorturi repetate, naşteri premature. Anamneza poate uneori să evidenţieze un factor de mediu extern declanşator. Examenul clinic confirmă vîrsta sarcinii, eviden-

ţiază un eventual element etiologic de patologie generală. Examenul obstetrical poate descoperi elemente de patologie genitală sau ovulară. Gravida prezintă contracţii uterine dureroase, dar care nu au determinat încă modificări în sensul ştergerii şi dilataţiei regiunii cervico-segmentare. Uneori examenul genital evidenţiază sîngerări puţin importante.

Diagnosticul N.P. declanşată. Contracţiile uterine sînt de intensitate şi frecvenţă mai mare producînd o dilataţie a colului de minimum 2 cm.

Investigaţiile paraclinice se efectuează la gravidele la care există riscul naşterii premature sau cu iminenţă de naştere prematură, în scopul aprecierii gradului de maturitate fetală ; maturitate osoasă (radiologic - puncte de osifixare femural inferior şi tibial superior ; ultrasonografic - diametrul biparietal) şi circumferinţa abdominală)

Amniocenteza va aprecia maturitatea viscerală ; hepatică (bilirubinamnia) ; renală (creatininamnia); pulmonară (lipidamnia anume raportul lecitină/sfingomielină şi raportul palmitină/sfingomielină); tegumentară (caracterele citologiei sedimentului LA).

Prognosticul matern în general bun, poate fi influenţat defavorabil de sîngerările mai frecvente în perioada a III-a şi a IV-a a naşterii. In schimb, prognosticul fetal este rezervat, depinzînd în primul rînd de gradul de maturitate fetală şi de corectitudinea asistenţei în cursul naşterii şi îngrijirilor acordate noului-născut.

Noul născut prematur prezintă o serie de particularităţi care fac ca adaptarea sa la mediul extern să fie dificilă. Evoluţia şi prognosticul imediat sau îndepărtat al copilului prematur este grevată de ; gradul prematurităţii - aprecierea prognosticului în funcţie de greutatea noului născut (gr.III 1000-1500 gr, gradul II 1500-2000 gr, gradul I 2000-2500 gr) are valoare orientativă ;

- fragilitatea vasculară importantă - hemoragiile cerebromeningee apărînd nu numai datorită tratamentului chiar minor la naştere, ci şi tulburărilor secundare de permeabilitate vasculară;

- anemia prin hematopoieză deficitară şi hemoliză accentuată ;

- termoreglarea precară - prematurul manifestîndu-se ca un poikiloterm ;

- imaturitatea hepatică, funcţia antitoxică scăzută ducînd la acumulare de metaboliţi periculoşi pentru organismul fragil al prematurului ; producţia scăzută de factori ai coagulării duce frecvent la sindrom de microcoagulare vasculară diseminată şi predispune la microhemoragii tisulare;

- apărarea antiinfecţioasă scăzută prin fragilitatea barierelor antimicrobiene ; imaturitatea sistemului imunocompetent;

- imaturitate neurologică cu hiporeflectivitate ;

- imaturitatea pulmonară - cea mai periculoasă prin instalarea frecventă a detresei respiratorii şi a membranei hialine.

Aburel împarte N.P. în două categorii. Prima, în care situaţia apare accidental şi se soldează cu un nou-născut sănătos şi o a doua categorie în care un element de patologie a acţionat defavorabil asupra oului mai mult timp, naşterea soldîndu-se cu un prematur „bolnav" la care se adaugă şi caracterul de dismaturitate.

Prognosticul copiilor din a doua categorie este mult mai întunecat.

Conduita. Profilactic, consultaţia corectă prenatală trebuie să depisteze factorii de risc pentru naşterea prematură pentru a-i putea corija (vezi indicele Papiernik - Cap. „Consultaţia prenatală"). In situaţiile în care naşterea prematură se va produce cu certitudine (membrane rupte, incompatibilităţi sanguine fetomaterne cu izoimunizare şi afectare fetală), prognosticul fetal poate fi îmbunătăţit, privind prevenirea membranei hialine, prin administrarea de glucocorticoizi la gravidă, cu 24-48 ore înaintea naşterii.

Conduita curativă trebuie să încerce într-o primă etapă împiedecarea evoluţiei iminenţei de naştere prematură spre naştere declanşată. Pentru aceasta se utilizează droguri uterorelaxante; spasmolitice ; (scobutil, papaverină, mialgin, plegomazim diazepam parte din medicamentele menţionate avînd şi efect sedativ), betamimetice (isoxuprin, duvadilan), tratament hormonal (progesteronul natural, progesteron retard- provera progestative de sinteză - gestanon, asocieri estro-progestative de tip gravibinan), indometacin în scopul blocării sintezei prostaglandinelor E şi F_2

alfa care acţionează cu efect ocitocic.

Dacă naşterea s-a declanşat, trebuie dirijată pentru a avea efect traumatizant minim asupra fătului prematur fragil. Se va asigura o dinamică uterină eutonică. Reanimarea permanentă intrauterină se va asigura prin oxigenare intermitentă a parturientei, administrare de glucoză - substrat energetic, vitamine din grupul B, vitamina C cu rol biometabolic şi în prevenirea fragilităţii vasculare.

Membranele se vor rupe la dilataţie maximă pentru evitarea hipoxiei cauzate de retracţia uterului şi a traumatismului mecanic cranian fetal prin dilatarea colului sub acţiunea prezentaţiei. Traumatismul mecanic din expulzie va fi evitat prin perineotomii largi. Unii recomandă în acelaşi scop utilizarea forcepsului "protector".

Noul născut va fi preluat imediat de neonatolog pentru instituirea unor îngrijiri şi terapii adecvate fragilităţii şi adaptabilităţii precare a colului prematurului la mediul înconjurător.

Sarcina Gemelară

Este anomalia sarcinii în care se dezvoltă, concomitent, 2 foeţi în cavitatea uterină. Este cea mai frecventă dintre sarcinile multiple ;. 1 % faţă de 1/8ooo pentru cele triple, 1/4o.ooo pentru cele quadruple.

Succinte date morfologice

Particularităţile anexelor foetale sînt cele mai importante.

In sarcina gemelară, bizigotă, biovulară, bivitelină, concepţia este dublă (2 gameţi femeli fecundaţi de 2 gameţi masculini), gametul femel poate proveni din acelaş ovar, anume din acelaş folicul matur (deci prevăzut cu două discuri proligere), sau din acelaş ovar dar cu 2 foliculi maturi cari au ovulat în acelaşi ciclu (superfecundaţie), sau un gamet dintr-un ovar şi unul din ovarul opus, ovulaţia petrecîndu-se în acelaşi ciclu (superfecundaţie) sau în ciclu consecutiv (superfoetaţie). Sarcina bizigotă este cea obişnuită (8o % din sarcinile gemelare) ficcare din gemenii posedă membrane proprii, placentă proprie, lichid am-

niotic propriu (fig.93).

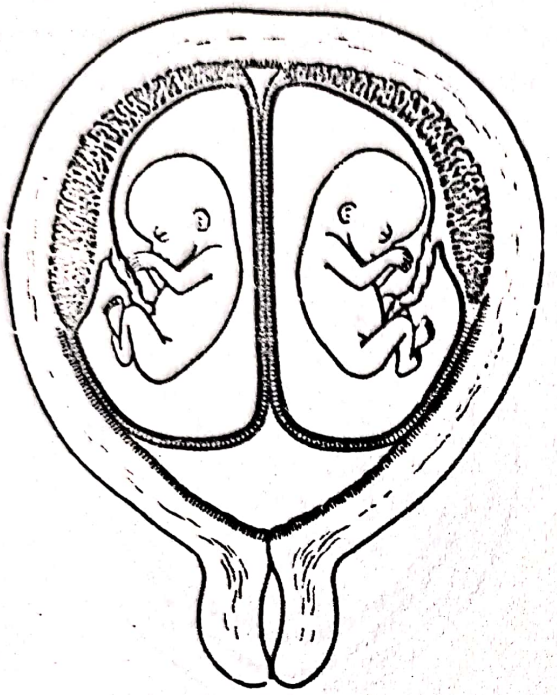

Fig.93
Sarcină bizigotă bicherială, biamniotică, bichorienică

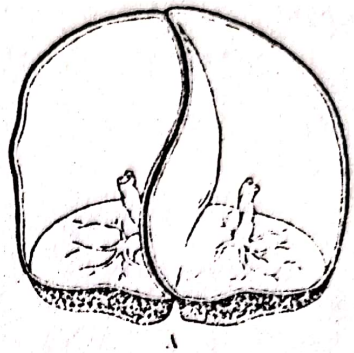

Fig.94
S.bizigotă, bicherială, biamniotică, bichorienică

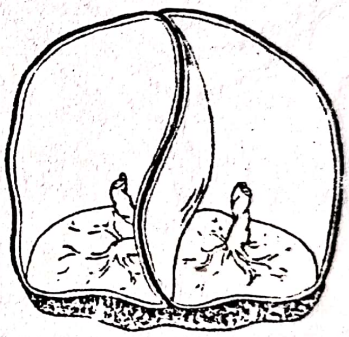

Fig.94 bis
S.unizigotă, unicherială, biamniotică, bichorienică

Chiar dacă cele două placente s-au nidat aproape una de alta, încît marginile par să se confunde, ele nu sînt fuzate, circulaţia uneia nu se anastomează cu a celeilalte (fig.94 bis). Deci sarcina bizigotă este şi biamniotică şi bichorienică (fiecare ou îşi are amniosul propriu şi chorionul propriu).

In sarcina gemelară unizigotă, care reprezintă doar 2o % din sarcinile gemelare unioviulare, rezultate din fecundarea numai a cîte unui ovul, placenta este totdeauna unică-sarcină monochorionică. Restul anexelor foetale pot prezenta următoarele particularităţi. Pot exista două cavităţi amniotice, învelite la exterior de chorionul respectiv (s.monozigotă, biamniotică, bichorionică), pot exista două cavităţi amniotice a căror perete este

învelit într-un chorion comun (biamniotice, monochorionice)(fig. 95), poate exista o singură cavitate amniotică în care înoată cei doi embrioni, a cărui perete învelit la interior de amnios este învelit la exterior de chorion (monoamniotică, monochorionică (fig.96).

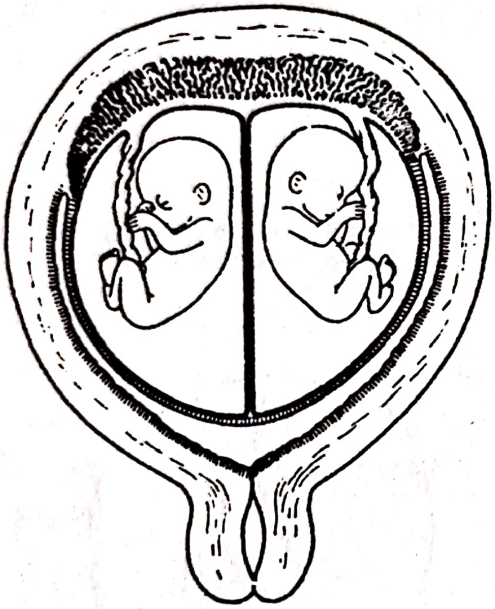

Fig.95

Sarcină monozigotă
monocorială
monochorionică
biamniotică

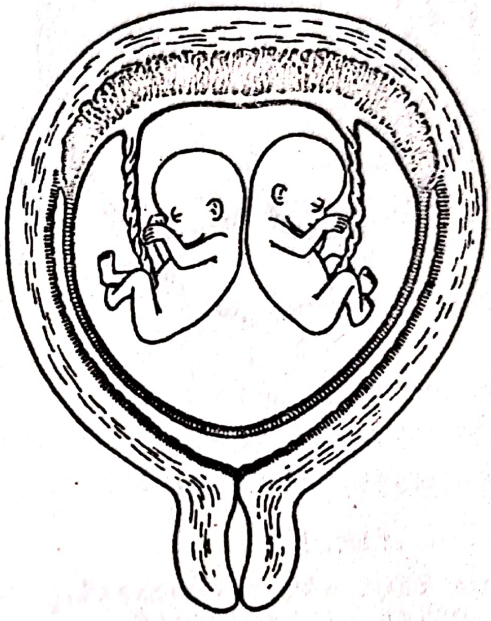

Fig.96

Sarcină monozigotă
monocorială
monochorionică
monoamniotică

Placenta în sarcina bizigotă este independentă morfologic şi funcţional faţă de a gemenului congener, ea este nidată la o oarecare distanţă de a congenerului (fig.97); cînd situaţia nu-i permite această nidaţie la distanţă, ea se nidează în imediată vecinătate încît aparent, cele două placente ar forma una mai întinsă, în realitate ele sînt perfect delimitate fiecare cu marginea ei proprie. Cele două circulaţii foetoplacentare sînt de asemeni independente, fără vase de împrumut, fără anastomoze.

Placenta din sarcina monozigotică, este unică (s.monozigotică este monochorionică), este mai întinsă, inegală ca grosime, iar vascularizaţia celor două cordoane ombilicale deşi tributară fiecare hemiplacentei cordonului respectiv, îşi trimite reciproc

anastomoze superficiale şi profunde (fig.98). Calibrul vaselor ce se anastomozează sînt inegale, fie că sînt anastomoze tip arteră-arteră (vasele superficiale subamniotice), fie venă-venă (vasele profunde). Cele două tipuri de anastomoze pot fi egale (în care regimul circulator al unuia din gemeni nu este prejudiciat)

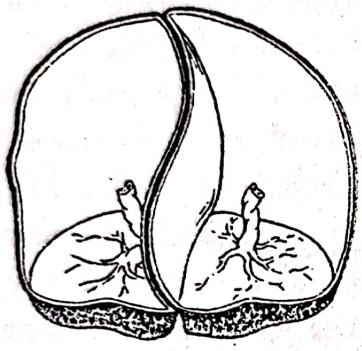

Fig.97

Sarcina bizigotă bicherială-biamniotică-bicherionică

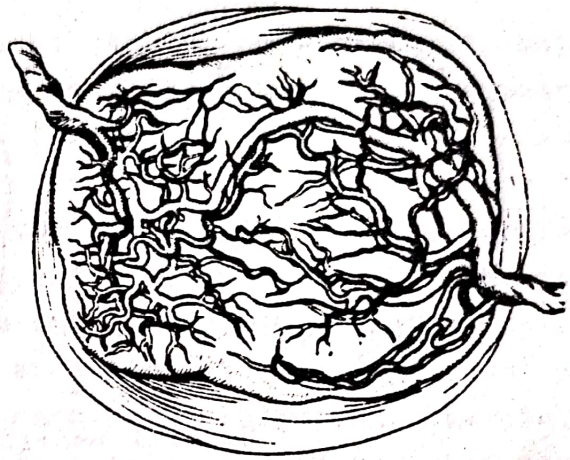

Fig.98

Anastomoze placentare în sarcina monozigotică

şi anastomoze inegale, în care un gemen este prejudiciat de cantitatea de sînge care trece la congener. Aceste două tipuri de anastomoză pot fi compensate (regimul circulator este echitabil pentru ambii gemeni) şi inechitabil, anastomoze decompensate, în care fătul cu anastomozele mai mari, va fi prejudiciat de o cantitate de sînge (fătul transfuzor) pe care o trece congenerului, cu anastomozele mai mici, (fătul transfuzat). Deci după regimul circulator gemenii unizigoţi nu sînt totuşi gemeni. Transfuzorul este prejudiciat activ, cînd oferă congenerului sînge prin anastomozele sale arteriale, şi pasiv cînd îl oferă prin anastomozele sale venoase.

Membranele în sarcina gemelară bizigotică sînt constituite fie din cele trei învelişuri ; amnios, chorion, caducă, fie din cîte două proprii (amnios şi chorion, iar a 3-a caduca, fiind comună). Inseamnă că peretele despărţitor dintre cele două cavităţi amniotice este alcătuit din 4 foiţe (amnios-chorion-chorion-amnios) şi nu din 6 cum este în prima eventualitate (s.bizigotă).

Membranele în sarcina gemelară unizigotă, sînt fie un chorion ce înveleşte cele două cavităţi amniotice (unichorionică, biamniotică) atunci peretele dintre cele două cavităţi amniotice este format doar din 2 feţe (cele 2 amniosului)(fig.99), fie un perete comun cu cele trei învelişuri (monochorionică, monoamniotică)(fig.99).

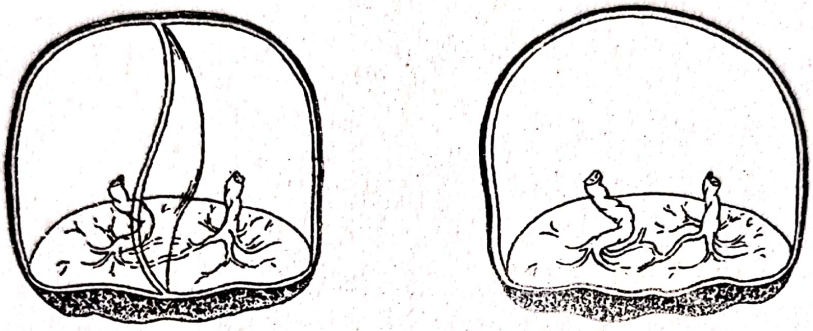

Fig.99
Sarcini monozigote

Feţii gemeni monozigoţi nasc totdeauna într-o pungă monochorionică, dar gemenii bizigoţi nu au totdeauna pungă chorionică proprie, dacă monochorionia este un semn de monozigotism în gemelitatea univitelină, dichorionia nu este un semn de bizigotism (aceştia putînd fi şi dichorionici dar şi monochorionici).

Nou născuţii din sarcina gemelară au următoarele caracteristici ; în cea bizigotă, ei sînt de greutate apropape egale, eventual sexul le este opus, nu se aseamănă fizic între ei, de fapt aceşti feţi sînt gemeni falsi; cei unizigoţi au acelaş sex, sînt absolut identici morfologic, perfect confundabili reciproc, sînt gemeni adevăraţi.

Date etiopatogenice

Patogenia sarcinii gemelare (de altfel unii obstetricieni o consideră sarcină fiziologică) este ipotetică. Se discută un factor rasial (femeile de culoare au o incidenţă crescută a gemelarităţii); unul social (frecvenţă mai mare la multiparele mari), unul ereditar (familie cu gemelitate moştenită) unul terapeutic (terapia modernă cu genadotrophine).

In sarcina bizigotică, s-ar putea petrece concepţia simultană a două ovule, de către doi spermatozoizi. Ovulele pot aparţine aceluiaşi ovar şi aceluiaşi folicul matur, prevăzut cu două

discuri proliger (cum se întîmplă la unele mamifere cu sarcina multiplă fiziologică); ar putea preveni din acelaşi ovar, dar din doi foliculi ajunşi concomitent la maturaţie şi concomitent la ovulaţie; ar putea proveni fiecare din cîte un ovar, care ovulează concomitent, sau consecutiv, adică în ciclul următor (fenomenul se numeşte superfecundaţie).

In sarcina monozigotică se consideră că ar exista anomalii privind segmentarea oului atît ca modalitate cît şi ca tempestivitate. In sarcina monozigotică bicorionică, biamniotică, blastomerele morulei tinere, s-ar separa (înaintea diferenţierii lor în nodul embrionar şi trofoblastul periferic), în două hemimorule care ulterior vor evolua independent (fig.100 A), ca şi cum ar fi fost una singură, (ca în sarcina unică), şi atunci cele două blastule vor avea fiecare cavitatea ei amniotică şi trofoblastul ei (biamniotice, bicorionice). In sarcina monozigotică, biamniotică, monocorionică, procesul segmentării este mai tardiv (cînd morula îşi diferenţiase blastomerele în nodulul embrionar şi trofoblastul periferic), atunci segmentarea a interesat numai nodulul embrionar care divizat în doi noduli vor evolua spre blastocist, fiecare avînd, amniosul propriu (biamniotică) dar chorionul este comun monocorionică)(fig.100 B). Deci în varietatea monocorionică biamniotică, a sarcinii monozigotice este o dedublare numai a embrioblastului (nodulului embrionar), fără dedublarea trofoblastului. In sarcina unizigotică, monocorionică şi monoamniotică, anomalia în segmentare este şi mai tardivă, după stadiul de blastulă, încît dedublarea şi edificarea celor doi embrioni s-a făcut în aceeaşi cavitate amniotică (fig.100 C).

Diagnosticul clinic

Diagnosticul clinic pozitiv, nu se poate stabili în primele luni, decît cu multă prezumţie ; cele două ouă se dezvoltă inegal şi ca atare, nu hipertrofiază armonios corpul uterin, unul din ouă, poate prezenta hidramnios, cei doi embrioni nu stau totdeauna în longitudinal şi alături, ei pot fi şi suprapuşi. Diagnosticul chiar tardiv, este posibil, doar în 60 % din sarcinile gemelare.

In primele luni de sarcină, ne atrage atenţia ; exagerarea simptomatologiei subiective de sarcină, eventualitatea unei

disgravidii precoce, tendinţa spre iminenţa de avort (distensia uterului).

In jumătatea a doua a sarcinii, mai spre termenul acesteia, diagnosticul clinic se mai poate sprijini pe următoarele date; dispneea gravidei, din cauza ascensionării exagerate a diafragmului, greutatea în activitatea cotidiană, perceperea mai vie a mişcăriler fetale pe toată aria abdomenului, pe ambele flancuri.

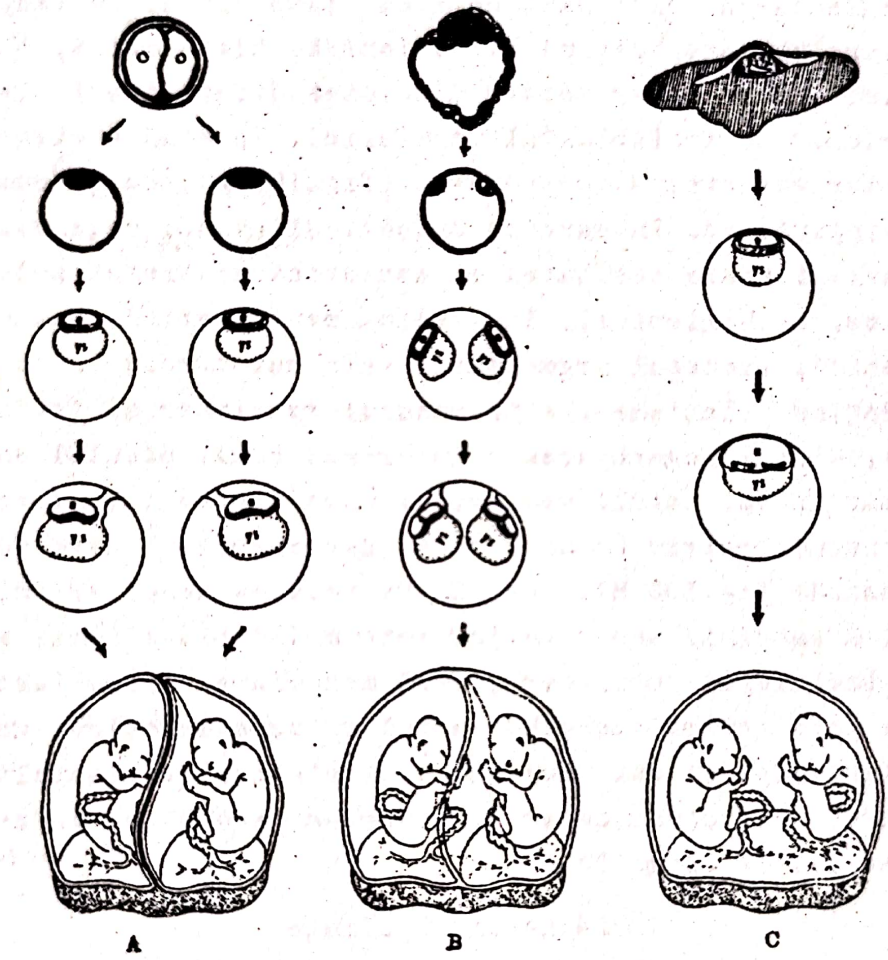

A B C

Fig.100 - A.B.C.
Segmentaţia în sarcina monozigotă

Inspecţia remarcă, distensia pielii abdomenului, cu edem suprapubian şi la membrele inferioare, eventuale varicozităţi puboperineale, pe safene, verjeturi evidente.

Palparea complectează prezumţia de mai sus cu alte date; discordanţa, în plus, între înălţimea uterului şi vîrsta sarcinii (fătul este corespunzător unei sarcini la termen deşi cronologic

sarcina are doar 7 luni); constatarea pe ambele flancuri a părţilor mici foetale şi mişcarea acestora; distensia peretelui ut[illegible]in cu hipotonia acestuia, asociată cu eventuala eventraţie a peretelui abdominal; balotarea evidentă a poliler foetali ; surprinzătoare pentru dimensiunile uterului gravid; constatarea mai multor poli foetali cel puţin 3, sau cel puţin 2 de acelaşi tip (cefalic ori pelvin) uneori unul din poli este în pelvis.

Examenul vaginal digital, ne identifică eventual polul din pelvis şi ne informează de caracterele regiunii cervicosegmentare în sarcinile cu utere supradestinse ; colul nu este subţiat dar are o dehiscenţă, segmentul inferior se formează mai precoce decît în sarcina unică. In majoritatea cazurilor foeţii se acomodează longitudinal 90 %, şi anume: ambii în craniană, 45 %, sau unul în pelvină 35 %. Doar în le % din gemelare, foeţii au altă acomodare ; eventual în transversă - ori unul în transversă, altul longitudinal. S-a constatat că primul făt se aşează în craniană de două ori mai frecvent decît secundul, secundul se aşează frecvent în prezenţaţie transversală, pe cînd primul făt care se naşte, nu preferă această acomodare. Din prezentaţiile cefalice ale foeţilor, cele deflectate sînt mai frecvente.

De reţinut că diagnosticul palpator, este uneori dificil din cauza hidramniosului cronic al unuia din ouă ; diagnosticul este suficient dacă identificăm doi poli de acelaşi fel (cefalici), fie apropiaţi, fie inegali ca dimensiuni, fie unul deasupra escavaţiei unul în escavaţie. Ascultaţia cu identificarea celor două focare de maximă intensitate a BCF, este teoretică, este foarte greu de precizat, dat fiind aria întinsă a perceperii BCF.

Diagnosticul clinic diferenţial

Se discută cu restul circumstanţelor obstetricale care se prezintă cu uterul supradestins; sarcină unică cu făt gigant, sarcina cu hidramnios cronic, sarcina molară.

Hidramniosul cronic, se diferenţiază prin ; prezenţa baletmentului foetal, cu mobilitatea extremă a fătului în cavitatea amniotică, schimbîndu-şi de la zi la zi acomodarea intrauterină, BCF îndepărtate, focarul maxim mobil, escavaţia liberă, segmentul inferior destins.

In sarcina molară necomplicată cu hemoragie externă cons-

tatăm destinderea uterului, dar îi conferă şi o moliciune aparte, nu se percep contracţii ,nici elemente foetale în oveidul uterin, nici BCF.

Sarcina unică cu fătul gigant, se impune prin reducerea simţitoare a mişcărilor fătului, prin dimensiunile mari ale polului cefalic, acesta depăşeşte simfiza, BCF puternice, focarul unic şi stabil.

Diagnosticul paraclinic

Ar fi util în perioada precoce a sarcinii, atunci cînd cel clinic este prezumtiv. Ecografia precizează diagnosticul.

Este indicat şi la sfîrşitul sarcinii, pentru o eventuală conduită terapeutică.

Radiografia simplă a cavităţii abdominale evidenţiază două schelete cu polii cefalici respectivi.

Electrocardiograma foetală înregistrează două focare ale cordului.

Prognosticul sarcinii gemelare

Prognosticul matern este rezervat, atît în sarcină, în naştere cît şi în lehuzie.

In sarcină, distensia peretelui uterin cu hiperpresiunea intraamniotică, stimulează contracţiile uterine, declanşînd avortul sau naşterea prematură 8o %). Hipoxia cronică a peretelui uterin, cu tendinţa la spasm în microcirculaţii, deschide perspectiva disgravidiei tardive. Extinderea teriteriului oveimplantaţiei ar explica şi eventualitatea asocierii placentei praevia cu sarcina gemelară. Altă perspectivă a sarcinii gemelare ar fi a bolii hemolitice, din cei doi feţi, unul are şansă de a purta antigeni Rh.

In timpul naşterii, care este oarecum eutocică, cu eventualitatea ambilor feţi acomodaţi longitudinal şi în prezentaţie craniană, pot apare diferite grade de distocie, la fătul al doilea, aşezat în pelvină ori în transversă, ori în cefalică deflectată. Distocia naşterii în gemelară mai poate proveni de la anomaliile de retractilitate miometrială, cu hemoragiile din perioada placentară (placenta întinsă se decolează greu, ori rămîn cotiledoane).

In lehuzia imediată se deschide perspectiva hemoragiilor,

prin inerţie a utereler supradestinse în cursul sarcinii.

Prognosticul foetal este grevat de perspectiva naşterii premature, mortinatalitatea în sarcinile gemelare este mai importantă, în cele monozigotice.

Tratamentul

In cursul sarcinii, se impune stabilirea prognosticului de evoluţie a sarcinii ori a naşterii, trecîndu-se cazul în grupul gravidelor problemă. Se impune urmărirea mai îndeapreape pentru eventualele complicaţii hemoragice, disgravidii tardive eclamptogene, recomandarea unui regim dietetic şi igienic, spitalizarea în ultimile săptămîni de sarcină.

In timpul naşterii, în perioada I-a, corectăm dinamica insuficienţă cu antispastice combinate cu ocitocice, urmărim starea celului şi a segmentului inferior, înclinăm pentru naşterea pe căi naturale cînd ambii feeţi sînt în prezentaţie craniană, sau secundul în pelvină ; cînd constatăm încălecarea prezentaţiilor, ori în procidenţa cordonului, recurgem la o cezariană.

Intervalul între expulzia feeţilor să nu fie prea lung după ruperea artificială a membranelor, aşteptarea să nu depăşească jumătate de oră, sub perfuzie cu ocitocice plus spasmolitice, se asistă la a doua expulzie.
La nevoie se face extragerea mare ori versiunea internă.

In perioada placentară, supraveghem desfăşurarea fenomenelor, ajutînd retractilitatea, decolînd manual placenta, controlul uterin instrumental etc.

x

x x

Anomaliile dimensionale ale fătului, pot crea stări patologice ale sarcinii, prin dimensiunile acestuia, este sarcina unică cu făt gigant. Eventualitate nu prea rară, sarcina cu făt gigant se încadrează în grupul sarciniler cu uter supradestins. Diagnosticul se conturează din următoarele elemente; alimentaţie exagerată a gravidei, eventual un diabet, polii foetali de dimensiuni mari, întrec marginea simfizei, L.A.redus, BCF puternice.

x

x x

Anomaliile de acomodare a fătului în interiorul ovoidului uterin gravidic, pot crea circumstanţe patologice obstetricale date de prezentaţiile distocice. Distociile de prezentaţie, au grade variabile, începînd cu cele mai grave - prezentaţia transversă, cea oblică, cele cefalice deflectate şi rotate posterior, pelvina decomplectă mergînd chiar la cea craniană din OIDP.

PATOLOGIA ANEXELOR FOETALE

PATOLOGIA AMNIOSULUI SI A LICHIDULUI AMNIOTIC

Amniosul este membrana cea mai interioară a oului, cea care este scăldată de lichidul amniotic (L.A.), în care se află fătul şi cordonul ombilical al acestuia. Epiteliul amniotic derivat ectodermic poate suferi descuamări în perioada precoce a evoluţiei sarcinii, atunci embrionul friabil, aderă la aceste zone descuamate.

Aderenţele amniotice, se fac de preferinţă pe planul dorsal al embrionului, împiedecîndu-i închiderea rachisului (nou născut cu spina bifida), la nivelul extremităţii cefalice (nou născut anencefal). Bridele amniotice, ar explica amputaţiile congenitale ale membrelor, malformaţia acestora. Infecţia amniotică, este consecinţa unei rupturi premature de membrane (în culturile de L.A. cresc agenţi patogeni la 8 ore), se manifestă prin alterarea stării generale a mamei, prin suferinţa foetală, modificările de aspect şi miros ale L.A.

HIDRAMNIOSUL

Hidramniosul înseamnă depăşirea cantitativă a L.A. de la 500 ml, mergînd pînă la 10.000-12.000 ml. Se mai numeşte polihidramnios, poate fi rareori hidramnios acut, evoluînd în ore, sau doar cîteva zile, mai frecvent hidramnios cronic. In raport cu vîrsta sarcinii, hidramniosul poate fi precoce (apărut în prima jumătate a sarcinii), şi mai frecvent hidramnios tardiv (apărut în jumătatea a doua).

Etiologia este polimorfă, cu participare maternă şi foetală. Participarea maternă este concretizată prin : maladii de nutriţie (diabet), cardiopatii decompensate, hepatopatii cirogene, sifilisul matern, amniotita sifilitică, vascularita placentară.

Participarea foetală (ovulară), poate fi demonstrată prin ; sarcina gemelară (sarcinile monozigotice, cu anastomoze placentare) boala hemolitică (anasarca foetoplacentară) ; malformaţii foetale (cord şi vase), hidrocefalia, torsionări de cordon ombilical, noduri, amnioitită, vascularită placentară. Toate aceste circumstanţe contribuie la o producere excesivă de L.A. Dar hidramniosul, poate fi şi consecinţa unei subconsumări a L.A. (lipsa aspiraţiei în căile aeriene, lipsa deglutiţiei).

Diagnosticul clinic pozitiv

In hidramniosul acut ori supraacut, instalarea inopinată a acestuia, determină dispneea pregresivă, dureri abdominale continui, oedeme la membrele inferioare şi subombilical, BCF absente, distensia peretelui abdominal, cu tegumentele lucii.

In hidramniosul cronic semnele subiective atenuate, uţerul destins cu disproporţie în plus între dimensiunea uterului şi vîrsta sarcinii, ballotment foetal prezent, BCF cu focar mobil (deplasarea fătului), sgomotele cordonului îndepărtate, prezentaţia îşi schimbă varietatea, de la o oră la alta.

Diagnosticul clinic diferenţial

In hidramniosul acut, se face cu decolarea prematură a placentei normal inserate (uter supradestins, dar contractat - abdomen de lemn, semne de disgravidie tardivă), cu sarcina unică cu făt gigant (BCF puternice, prezentaţia aplicată, întrece simfiza pubiană, lichidul amniotic redus).

In hidramniosul cronic, diagnosticul diferenţial se face cu circumstanţele obstetricale care determină un abdomen destins; sarcina gemelară (2 focare distincte a BCF), mai mulţi poli foetali (doi de acelaşi fel) sarcina unică cu făt gigant (lipsa balotării, BCF puternice, lichid amniotic redus). Se mai discută cu circumstanţe neobstetricale; ascita simplă, kistomul ovarian gigant, fibromul uterin gigant, retenţia de urină.

Evoluţie

Hidramniosul acut, nerezolvat tempestiv pericliteaza viaţa mamei (asistolie acută, insuficienţă respiratorie), mortalitatea foetală 100 %.

Hidramniosul cronic are de asemeni o evoluţie cu riscuri; moartea fătului în 5o %, ruptura prematură a membranelor (uneori executată intenţionat), expune la infecţia amniotică, la riscul prematurităţii, la hemoragii prin inerţie uterină, după evacuarea sarcinii.

Tratamentul

Cel profilactic se va adresa cardio-nefro-patiilor mamei, sau infecţiei.

Cel curativ diferă; în hidramniosul acut ori supraacut se recomandă ruperea imediată a membranelor cu evacuarea l e n t ă, a L.A. pentru a nu deveni şocogenă. Se aşteaptă declanşarea spontană a naşterii, dacă nu apare în cîteva ore o declanşăm artificial, în cel cronic, reducerea lichidelor, regim. hipocaloric, repaus, amniocenteze repetate.

OLIGOAMNIOSUL

L.A. sub 2oo ml, vîscos, uneori amestecat cu meconiu. Este o producere insuficientă a L.A., prin leziuni ale amniosului, stări patologice care îl fac impermeabil pentru apă.

Diagnosticul se evidenţiază prin constatarea unei disproporţii în minus, între vîrsta sarcinii şi dimensiunile uterului gravid, peretele uterin este mai consistent decît în sarcina normală, acomodări vicioase ale fătului care nu are balotare, el pare mulat pe endouter. Radiografia arată coloana vertebrală concavă posterior, capul deflectat ori fătul este anencefal, picioare strîmbe. Prezentaţiile sînt distocice în 35 % din cazuri de oligoamnios.

INFECTIA AMNIOTICA

Infecţia iniţială a L.A., ulterioară a fătului, este acea produsă obişnuit în cursul naşterii, pe cale ascendentă, cu germenii din afara organismului sau din segmentul bacterifer al căilor genitale. Extrem de rară în timpul sarcinii cu membranele intacte (oul fiind izolat bacteriologic prin dopul gelatinos endocervical), infecţia amniotică devine iminentă imediat după ruperea membranelor. Este favorizată de; naşterile prelungite, cu examene vaginale repetate la intervale mici, de proprietăţile de mediu cu

cultură ale L.A., de distocitile de naştere, de terenul hipotrofic gravidic. Infecţia amniotică alterează moderat starea generală, cu modificarea coloristică a L.A., foetiditatea acestuia. Infecţia se propagă la membrane, la peretele uterin, apoi la embrion, interesîndu-i tegumentele, organele de simţ apoi viscerele. Există forme gravissime-rare- ale infecţiei amniofoetale; phisiometria (invazia anaerobă) care se extinde şi la peretele uterin, transformînd miometrul într-un burete spumos cu gaze foetide, în această forme tratamentul de urgenţă este histerectomia în bloc (uterul cu oul în interior).

Tratamentul este cel general din infecţii, şi un tratament obstetrical, ce constă în evacuarea grabnică a uterului gravid, prin declanşarea unei naşteri premature, ori prin urgentare dacă aceasta este declanşată. In formele gravisime, se recomandă chirurgia pe sus, pentru eradicarea focarului septic.

EMBOLIA AMNIOTICA

Este cunoscută pătrunderea lichidului amniotic, în căile digestive, aeriene, ale fătului, precum şi în circulaţia acestuia odată cu emboliile pulmonare trofoblastice (Schmorl). Embolia amniotică, accident din fericire destul de rar, dar şi extrem de grav constă din pătrunderea unei cantităţi de LA în circulaţia venoasă parietală uterină, apoi în cea venoasă, cordul drept, pulmon. Zona uterină prin care se face această pătrundere, poate fi cea segmentară superioară dar şi cea segmentocervicală, în ambele, efracţiunea vaselor deciduale permite "injecţia de L.A.". Se consideră că declanşarea acestui episod inopinant şi extrem de grav, ca prognostic vital, ar depinde şi de cantitatea lichidului amniotic injectat în circulaţia maternă.

Un corolar fiziopatologic al acestei urgenţe extreme a patologiei naşterii, îl constituie şi perspectiva unei coagulopatii acute (coagulopatia fulminans), de tipul consumcoagulopatiei (L.A. conţine tromboplastină), urmată compensator de lizocoagulopatie reacţională, demonstrată de altfel şi experimental.

Clinica emboliei amniotice, se impune prin surpriza apariţiei inopinate a unei morţi subite la care nu ne aşteptam, în timpul naşterii ori în postpartum precoce, la naşterile cele mai

anodine. In formele mai uşoare, instalarea unei pneumopatii acute de tip embolic cu junghiu toracic, expectoraţie serosanguinolentă oedem pulmonar acut, sugerează eventualitatea emboliei amniotice; se adaugă şi semnele unei insuficienţe a cordomului drept (oedem pulmonar acut, dispnee, cianoză). Confundată deseori cu o embolie flebetrombetică, cu o asistolie acută cu exitus, cu un stop respirator, embolia amniotică se mai manifestă uneori cu starea de şoc şi coagulopatia.

PATOLOGIA CHORIONULUI OVULAR

Chorionul, membrana mijlocie a zigotului, are provenienţă foetală, diferenţiindu-se din stadiul de morulă a segmentării acestuia, anume din blastomerele periferice ale morulei, trofoblastul. In evoluţia ulterioară, trofoblastul se transformă în chorionul ovular. Patologia trofoblastului este dominată de cea proliferativă, a cărei entităţi anatomoclinice, erau considerate tumori ale trofoblastului, iar de obstetrica modernă, manifestări ale bolii trofoblastice.

BOALA TROFOBLASTICA

In accepţia modernă a patologiei proliferative a trofoblastului, respectiv chorionului ovular, b o a l a t r o f o b l a s t i c ă, ar fi manifestarea anatomoclinică a unei insuficiente apărări a organismului contra invaziei trofoblastice. Se cunoaşte că procesele biologice cele mai anodine, a ovoimplantaţiei şi a placentaţiei ulterioare sînt rezultatul unei proliferări extrem de active - frizînd cea mai acută malignitate celulară tumorală - a vilozităţilor, iniţial trofoblastice, ulterior choriale ale placentei foetale (cheriom frondosum). In faţa acestei proliferări de notorie malignitate invadantă, organismul luptă prin o activitate enzimatică (sinciţiolizine) care anihilează efectul invadant.

Uneori, în circumstanţe încă ipotetice, proliferările trofoblastice depăşesc limita fiziologicului, determinînd stări patologice, benigne sau maligne.

BOALA TROFOBLASTICA BENIGNA

Boala trofoblastică este frecvent gestaţională, extrem de rar negestaţională (plecînd din celule germinale ectodermice nediferenţiate şi rămase vestigiar în organism pînă în perioada adultă ; se poate manifesta şi la sexul masculin.

Este manifestată anatomic prin Mola veziculară, Mola hidatiformă, Chorioadenoma, şi reprezintă o degenerescenţă "veziculară" a vilozităţilor chorionului ovular. Fiecare vilozitate chistică, aparţinînd ramificaţiei secundare, terţiare ori terminale a trunchiului vilozitar de care depinde, determină transformarea acestuia într-un ciorchine de struguri, a cărui vezicule au peretele subţire, translucid, din cauza opalescenţii lichidului conţinut.

Cel mai frecvent întîlnită între 2o-3o ani (6o %) se reduce ca frecvenţă la 17 % între 3o-4o ani, apoi 14 % după 4o ani.

Date morfopatologice

Leziunea fundamentală, este vezicula molară, variabilă dimensional, de la cele microscopice, la cele cu un diametru de 1-1,5 cm, un perete subţire, un conţinut translucid (fig.101). Peretele veziculei conţine cele două învelişuri epiteliale ale vilozităţii(citotrofoblast şi sinciţiotrofoblast), moderat hipertrofiate, iar masa veziculei, conţine un ţesut mezenchimatos infiltrat oedematos cu vasele reduse.

Varietăţile morfologice ale sarcinii molare, sînt următoarele: mola parţială, degenerescenţa veziculară - interesează o porţiune a placentei, restul funcţionînd şi asigurînd, o perioadă de timp, evoluţia embrionului, ea este şi molă embrionată. Mola totală, corespunde transformării veziculare a tuturor vilozităţilor placentare, determinînd moartea şi liza embrionului, tot conţinutul oului fiind alcătuit din veziculele molare, se mai numeşte şi mola neembrionată. Mola goală, reprezintă o varietate a sarcinii molare, în care s-a păstrat cavitatea amniotică dar s-a lizat şi absorbit embrionul, este tot o molă neembrionată. Mola plină, este lipsită de cavitatea amniotică, este o molă totală şi neembrionată.

Relaţiile molei veziculare cu uterul, anexele şi restul organismului, sînt importante atît în privinţa prognosticului cît şi a terapeuticii.

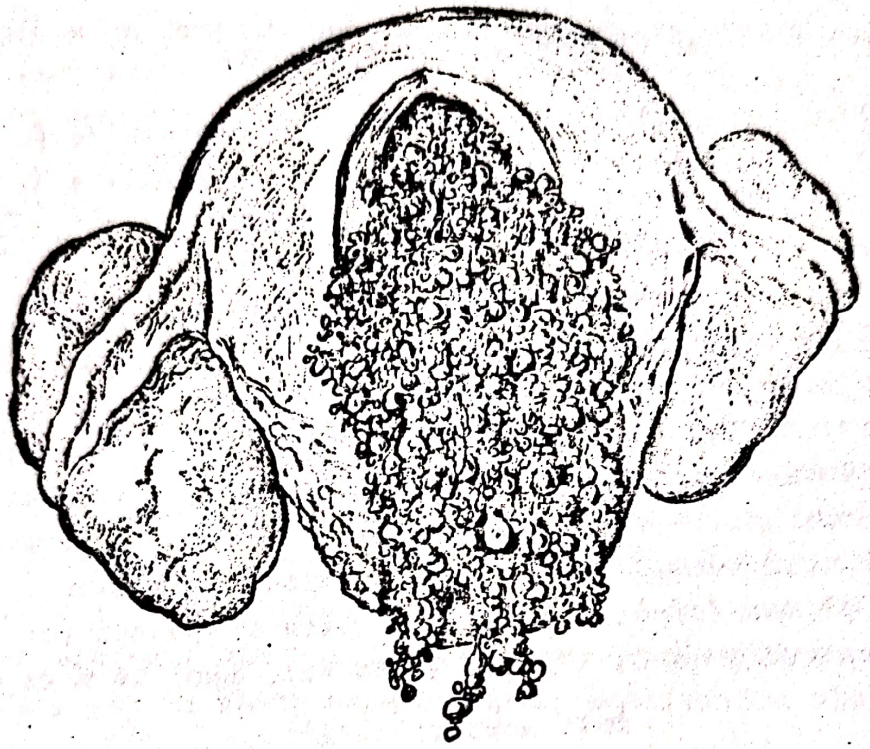

Fig.101
Molă veziculară cu kiste ovariene luteinice

Relaţiile cu peretele uterin, în care s-a nidat placenta procesul de penetraţie prin choriotripsinoliza peretelui uterin adjacent zonei de ovoimplantaţie, se poate limita, ca în mod normal la decidua serotină, este varietatea de molă benignă, sau simplă. Dar invazia spre miometru a veziculelor, prin proces de acretizare realizează, mola invadantă, mola disecantă, malignă, sau chorioadenoma destruens. Această invazie prin acretizare, disecă uneori toată grosimea peretelui miometrial, ajungînd la seroasa acestuia, perforînd-o este mola perforantă.

Anexele uterine ; ovarul este interesat, în 5o % din cazuri, de boală trofoblastică, prin transformarea acestuia în kiste luteinice, bilaterale, ajungînd la dimensiunea unui grappe fruit, cu pedicul lax, mobile, uşor torsionabile. Ele sînt kiste funcţionale ovariene, manifestare morfologică de receptivitate ovariană, la excesul de HCG eliberat de maladia trofoblastică.Ele pot retroceda după evacuarea molei, în 3o-5o-7o zile, persistenţa lor înseamnă un prognostic defavorabil (fig.102).

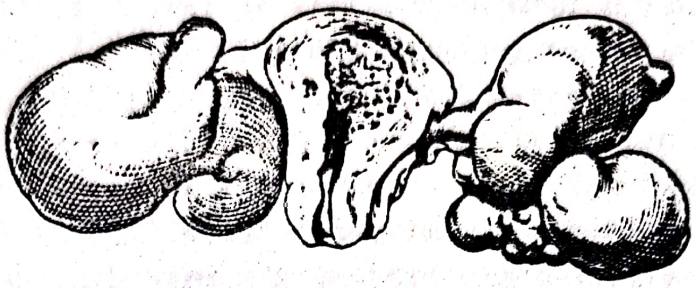

Fig.1o2
Molă veziculară cu kiste ovariene luteinice

Restul organismului poate fi interesat în sarcina molară, în sensul invaziei circulatorii (circulaţia mare), prin metastazarea molară pe cale venoasă, cu localizări de embolusuri molare în parenchimul pulmonar.

Date etiopatogenice

Etiologia este ipotetică. Datele vechi, acuză infecţia generală ori intoxicaţiile generale, precum şi desechilibrul alimentar (hipoproteinemia), ori infecţiile endometriale. Se vorbeşte de un trepied etiologic a bolii trofoblastice ; factorul geografic (boala trofoblastică fiind extrem de frecventă în Extremul Orient), factor economic (standardul de viaţă), factorul vîrstă (frecvenţa maximă la tinere). Datele recente, argumentează, pe baza de cercetări experimentale şi deducţii din serologia clinică, asupra originii virale a bolii trofoblastice. S-au identificat virusuri cauzale. Se discută şi de o etiologie genetică, bazată pe constatări ale anomaliilor kariotipului pe culturile de ţesut molar).

Dacă încadrăm boala trofoblastică în grupa enzimopatiilor de gestaţie, putem considera că este o enzimopatie (reducerea cantitativă a sincitiolizinelor, care nu anihilează invazia trofoblastică), în sarcina normală ele cresc progresiv cu vîrsta sarcinii menţinînd un echilibru prin balansarea dintre invazie trofoblastică şi sinciţiolizine. Datele recente consideră boala trofo-

blastică e disgravidie. Ea se încadrează şi în grupul imunopatiilor gestaţionale.

Argumentele în favoarea acestei concepţii patogenice sînt următoarele : s-au identificat antigeni de histocompatibilitate anume 2 antigeni principali HLA (Bagshave) şi unul AG5A (Hama Shiga),2 anticorpi anti HLA; concurenţa antigenică (dacă sînt antigeni mai mulţi ca ai gazdei, proliferările trofoblastice regresează, dacă antigenii materni sînt concordanţi cu cei materni din sarcina precedentă proliferarea trofoblastică regresează.

Similar sarcinii normale, placenta din boala trofoblastică, atît în varietatea ei molară cît şi în cea chorioepitelioma-toasă, este endocrinosecretorie, furnizînd organismului importante cantităţi de HCG, la concentraţii ce depăşesc 25.000 U.I./24 ore, sau 400-500.000 U.iepure/24 ore. Dar boala trofoblastică poate exista şi cu valori normale, chiar sub normale, a HCG (mola moartă, nesecretorie, necroza veziculelor molare).

Alt polipeptid, somatotrophina chorionică (CSH), înregistrează valori scăzute în boala trofoblastică, acest raport gonadotrophine crescute/CSH scăzut, este semnificativ pentru boala trofoblastică.

Diagnosticul clinic pozitiv

Amenoreea cu exagerarea semnelor subiective de sarcină, frecvenţa crescută a disgravidiei precoce, apărute la vîrsta tinere de sarcină, ori disgravidii tardive, asociate cu sindrom vasculo-renal gravidic, se întîlnesc în boala trofoblastică tardivă.

Hemoragia externă, rareori cea internă (în cazul unei mole perforante) apărută inopinat, fără dureri ritmice atrag atenţia.

Disproporţia dimensiunii uterine - vîrsta sarcinii în sensul depăşirii acesteia, în 50 % din cazuri, (uterul de dimensiunile celui de 6-7 luni, iar amenoreea de 3-4 luni). Sînt însă şi disproporţii în minus, în 25 %, (mola microscopică).

Sindromul disgravidic, precoce sau cel tardiv cu sindrom vasculorenal, atrage de asemeni atenţia.

Prezenţa kistelor ovariene luteinice bilaterale (15-90 %), constituie un semn clinic evocator.

Există „forme anatomoclinice" a sarcinii molare, după cum urmează; mola cu hemoptizie (metastaze pulmonare), mola ectopică (dezvoltată tubar sau ovarian - excepţională), mola recidivantă (consecutiv recidivantă sau intercalată cu sarcini, cu evoluţie normală) s-au descris la un caz, 11 recidive.

Diagnosticul clinic diferenţial

Se discută cu toate hemoragiile din prima jumătate a sarcinii; avortul, SEU complicată, sarcina cu ou mort reţinut, cît şi din a doua jumătate ; placenta praevia, decolarea prematură a placentei normal inserate, ruptura sinusului venos marginal al placentei (pentru detalii consultaţi subcapitolele respective).

Prognosticul sarcinii molare, este rezervat. O eventualitate evolutivă este a avortului molar precoce sau tardiv (cel precoce pune probleme diagnostice şi terapeutice mai puţin delicate decît cel tardiv), degenerescenţa chorioepiteliomatoasă în 10-15 %.

Diagnosticul paraclinic

O metodă curentă şi accesibilă este dozarea HCG, actualmente cea radioimunologică; se impune ca diagnostic prin creşterea concentraţiei peste 25.000 U.I./24 ore, sau 400-500.000 U-iepure; dozarea STH (HPL) arată valori scăzute de 10-100 ori sub cele din sarcina normală.

Metodele radiologice, constau din ; amniografie ori molegrafie, care arată imagini areolare ; angiografia pelvină (arată artere uterine dilatate - valoare doar teoretică).

Histeroscopia simplă sau histeroscopia de contact, are valoare ca metodă de urmărire a evoluţiei postmolare-sekond look.

Biopsia placentară transabdominală, are valoare teoretică.

Citodiagnosticul oncologic uterocervical (frotiu din aspiralul uterin) ne-ar arăta elemente sinciţiale ori citotrofoblastice.

Ecografia, se consideră o metodă eficace (diagnosticul pozitiv în 96 %), imagini în fulgi de zăpadă ori în ciorchine.

Scintigrafia, nu poate delimita aria placentară.

Dintre metodele paraclinice, singura adjuvantă ca diagnostic şi ca metodă de urmărire, este dozarea HCG.

Ecografia arată ,imagini în fulgi de zăpadă sau bobiţe de struguri la nivelul uterului din care lipseşte sacul ovarian.

Evoluţia postmolară

Este favorabilă în 8o % din cazuri, cu involuţia uterină în 1o-14 zile, şi involuţia kistelor luteinice în 2-4 luni de zile; revenirea titrului de HCG, se face în jur de 28 săptămîni (97% din cazuri), de 4o săptămîni (1oo %). Menţinerea după această dată a titrului crescut de HCG, este semnificativă pentru următoarele eventualităţi : o nouă sarcină normală, o malignizare a molei spre o molă malignă (chorioadenoma destruens), sau chiar chorioepitelioma - eventualitate întîlnită între 25-5o % din cazuri.

Evoluţia este nefavorabilă, în molele persistente, invazive intramiometrial, traduse clinic prin subinvoluţie uterină cri a kisteler luteinice, metroragii persistente, rebele la curettage uterine repetate. In atari împrejurări pot fi trei eventualităţi; simplu rest placentar molar; chorioadenoma destruens; chorioepitelioma.

Tratamentul

Cel profilactic, ar putea fi codificat dacă am dispune de o metodologie a stabilirii unui diagnostic precoce, o singură metodă s-ar preta la această acţiune - anume titrajul serologic al HCG, dar acesta nu-i aplicabil în condiţii de explorare sistematică în masă.

Cel curativ, este un tratament imediat şi unul tardiv. Cel imediat, constă din evacuarea uterului prin : curage digital, curettage uterin evacuator (fig.1o3), aspiraţie uterină, la sarcinile molare mici; prin histeretomie pe cale abdominală, cu evacuarea molei, control uterin şi histereraphie sau prin histerectomie hemostatică, în eventualitatea unei mole invazive.

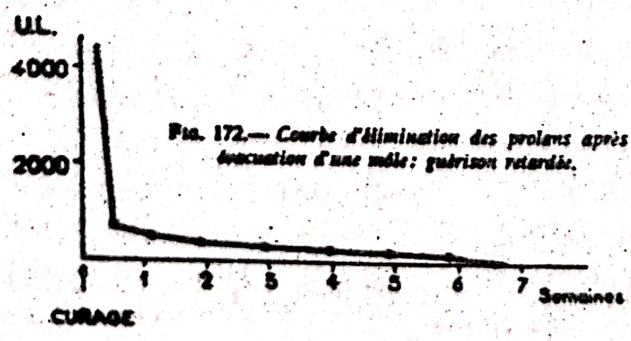

FIG. 172.— *Courbe d'élimination des prolans après évacuation d'une môle: guérison retardée.*

Fig.103
Evoluţie favorabilă a molei, post-curage.

Tratamentul tardiv, este cel de supraveghere clinico-paraclinică, timp de 1-2 ani, în care perioadă vom urmări involuţia uterină şi cea a kistelor ovariene luteinice, iar paraclinic, scăderea HCG. Explorarea paraclinică ne informează şi asupra eficienţii chimioterapiei (fig.1o4).

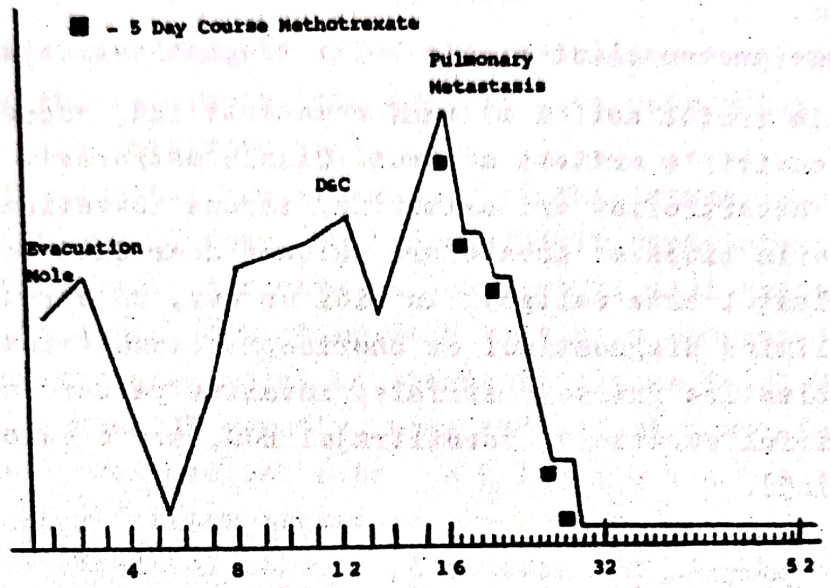

Fig.1o4

Evoluţie favorabilă a molei maligne sub tratament cu methotrexat

BOALA TROFOBLASTICA MALIGNA

Trofoblastul normal este un ţesut impresionant de proliferant, invaziv, metastazant. In sarcina normală din focarul uterin gravidic pleacă embolii vilozitare trofoblastice fiziologice în pulmonul gravidei (Schmorl).

Obstetrica veche consideră mola şi chorioepiteliomul în grupul tumorilor malignei ale placentei. Obstetrica modernă, pledează pentru revizuirea acestei concepţii, date fiind surprizele, paradoxurile şi contradicţiile ridicate, de evoluţia curioasă a aşa zisului cancer trophoblastic (chorioepitelioma, choriocarcinoma). Actualmente se vorbeşte de boala trofoblastică benignă (mola simplă,neinvazivă) şi boala trofoblastică malignă incluzînd mola invazivă şi chorioepitelioza (se propune acest termen tocmai pentru a îndepărta denumirea de cancer). Curiozităţile biologice ale chorioepiteliozei ar fi următoarele ş contradicţia între maligni-

tatea morfologică (microscopică şi macroscopică) alarmantă şi regresia spontană; apariţia chorioepiteliozei după o sarcină normală în 2o % din cazuri ; după o sarcină cu avort simplu în 3o %, după o sarcină molară în 5o %. Intervalul de apariţie este de asemeni variabil, capricios, cu posibilitatea intercalării unor sarcini normale, evoluţia este de asemeni variabilă de la cîteva luni la cîţiva ani.

Forme anatomoclinice ale bolii trophoblastice maligne

Boala trofoblastică malignă nemetastatică, succede în general în condiţiile arătate mai sus. Clinic metroragia pe un uter moderat hipertrofiat ori asimetric, impune investigarea,prin curettage uterin biopsic. Acesta are valoare doar dacă este pozitiv (trophoblastul este malign). In nici un caz, un curettage negativ nu elimină diagnosticul de chorioepitelioză (sînt posibile insule trofoblastice intramiometriale, invazive pe care nu le poate antrena vîrful curettei). Seretitrajul HCG, are o valoare superioară (fig.1o5).

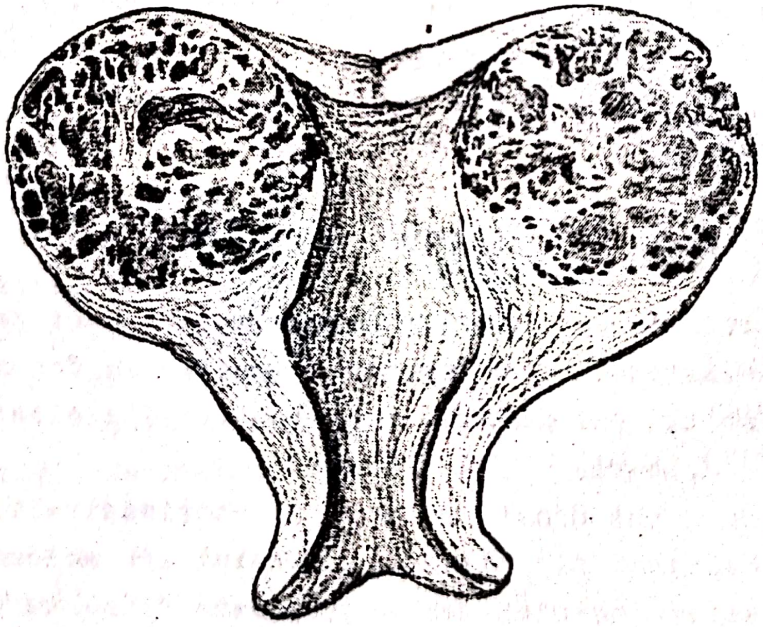

Fig.105
Choriocarcinoma uterin

<u>Boala trophoblastică malignă metastatică</u> - se impune ca diagnostic prin apariţia clinică ori descoperirea radiologică, a metastazelor pulmonare (venite pe cale venoasă) în 8o % din cazuri;

în peretele vaginal sau regiunea vulvară, creer, ficat. Embolismul trofoblastic (conţine fie vilozităţi normale fie proliferate malign), poate dispare spontan, poate rămîne inactiv ani de zile, se poate exacerba cu ocazia unei scăderi a imunităţii organismului.

Tratamentul

Tratamentul bolii trofoblastice este esenţialmente medical, anume chimioterapia (chorioepitelioma este prima tumoră umană vindecată prin chimioterapie).

Tratamentul profilactic ar fi chimioterapia preventivă a molei veziculare. Chaper (Chile) a urmărit două loturi de bolnave cu molă veziculară, din care un lot martor, unul tratat cu amethopterin, o,25 mg/kg.corp, timp de 5 zile şi a constatat la lotul netratat degenerarea molei în chorioepitelioma în 11,7 %.

Tratamentul curativ, este medical şi numai în complicaţii, chirurgical. Cel medical este c h i m i o t e r a p i a, care se adresează diferitor preparate.

Mototrexatul, blochează sinteza ADN, înhibă activarea acidului folic ; se administrează timp de 5 zile cîte o,4 mg/kg. corp cu intervale de 7-14 zile, altă metodică ar fi o,6 mg/kg.corp, de două ori pe săptămînă, 6 prize. Este contraindicat în insuficienţa hepatorenală, provoacă perturbări hematopoetice (trombopenii, leucopenie, anaplazie medulară), precum şi digestive (ulceraţii pe traiectul întregului tub digestiv).

Actinomicina D, împiedică ADN-ul să contribuie la sinteza ARN mesager.

Sase mercaptoperina, este un antimetabolit.

Tratamentul chirurgical, este indicat în urgenţe ; hemoragii interne prin perforarea uterului, (fig.1o6) şi atunci se practică histerectomia totală cu anexectomie (metastazele nu sînt limphatice ca atare limphadenectomia nu ar fi indicată), histerectomia este şi hemostatică; în hemoragiile externe masive, datorate metastazelor vaginoperineale, se suturează hemostatic; lobectomia sau pulmonaremia ar fi indicată în cazurile de metastaze pulmonar refractare la chimioterapie.

RUPTURA PREMATURA A MEMBRANELOR

Este ruptura produsă în cursul sarcinii. Ruptura de mem-

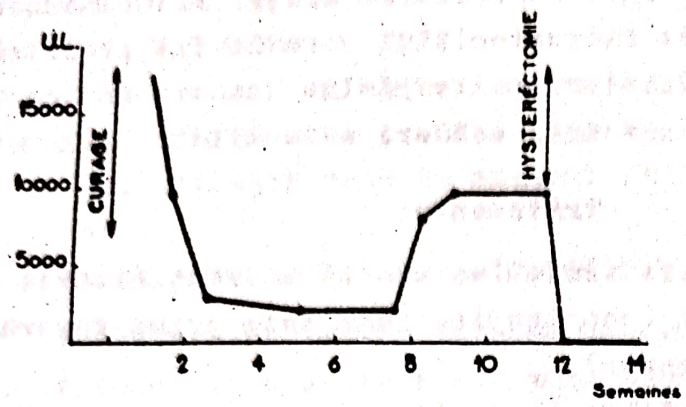

Fig.106

Molă invazivă, reluarea secreţiei HCG.

brane are un dublu substrat ; morfopatologic (friabilitatea particulară cu reducerea structurii conjunctivoelastice, aderenţele membranelor de faţă interioară a segmentului inferior, reducerea fibrelor elastice) ruptura din urma unui traumatism ; fiziopatologic, creşterea presiunii hidrostatice intramniotice (utere supra destinse - hidramnios acut, sarcină gemelară, excesul de lichid amniotic, contractilitate uterină exagerată, tonicitate crescută (spastică) a segmentului inferior a uterului gravid.

Diagnosticul

Diagnosticul clinic pozitiv se stabileşte pe, constatarea de către gravidă, a apariţiei inopinate a unui lichid (confundat uneori cu urina), iar de către ginecolog, a unui lichid uşor tulbure, cu eliminare continuă, exagerîndu-se la solicitările presei abdominale, lichidul nu lasă pete pe lenjerie.

Diagnosticul clinic diferenţial, se discută cu hidroreea deciduală o leucoree endometrială provenind din decidua corporealis, cu etiologie rar inflamatorie a minima, mai frecvent, toxică ori disendocrină. Hidroreea deciduală este continuă în primele luni ale sarcinii şi sub formă de "vomici deciduale" în ultimile, ea lasă pe lenjerie o pată cu marginile rozate. Se mai discută cu emisiunile involuntare de urină, ruptura unei pungi amniochoriale (filtrarea L.A. între amnios şi chorionul polului inferior al oului); o vaginită cu leucoree de tip apos.

Diagnosticul paraclinic, este deseori necesar, deoarece pune problema, diagnosticului de certitudine, alteori la o sarcină

mult dorită poate fi o simplă fisură care se cicatrizează, scontînd astfel păstrarea sarcinii.

O metodă simplă, este proba Zeiwang; o picătură de lichid recoltat pe valva posterioară, este întinsă pe lamă, se face un frotiu colorat cu eosină, celulele foetale vor fi clare înconjurate cu sebum, iar celulele vaginale se vor colora în roş.

Evoluţia rupturii premature de membrane poate fi bună în cazul fisurării lor, cu recicatrizarea fisurii. Dacă eliminarea de L.A. continuă, sînt următoarele perspective ; întreruperea sarcinii - naştere prematură; procidenţa cordonului, ori prolabări, în sarcini cu prezentaţii distocice; infecţia amniotică ascendentă.

Tratamentul constă, din repaus imediat la pat, cu antiseptizarea regiunii vulvare (raderea pilozităţii, pansamente sterile) evaluarea L.A. evacuat, este un element de prognostic; declanşarea naşterii cînd termenul este aproape; oestrogenizare urmată de ocitocice (în maternităţi) dacă la le-12 zile după ruptură de membrane în prezenţa lichidului eliminat continuu, nu se întrerupe spontan sarcina. In eventualitatea că la solicitarea medicamentoasă nu se declanşează naşterea, se face operaţia cesariană. Aceasta se face şi mai devreme, dacă apar incidente care periclitează fătul (procidenţa de cordon, distocii de canal dur ori moale etc.).

PATOLOGIA CORDONULUI OMBILICAL

Cordonul ombilical patologic poate determina circumstanţe patologice privind evoluţia sarcinii precum şi naşterii.

In timpul sarcinii, scurtimea cordonului (dimensiuni în jurul a 25 cm), fie că este reală fie că este relativă (circulare de cordon în jurul gîtului ori toracelui) poate complica sarcina fie în privinţa acomodării fătului în cavitatea uterină, determinînd prezentaţii distocice -(acromiale, oblice), fie tulburări mecanice (compresia vaselor) pe circulaţia foetoplacentară. Nodurile de cordon adevărate (fig.1o7)(cele false sînt de fapt torsionări exagerate ale arterelor ombilicale, ori varicozităţi ale venei), sînt o cauză a suferinţii foetale cronice. Pentru unii decelarea prematură a placentei normal inserate, ar fi cauzată şi de scurtimea cordonului.

In timpul naşterii, scurtimea cordonului poate determina prelungirea perioadelor 1 şi 2, din cauză că nu permite prezentaţiei să coboare în filiera pelvigenitală. Inserţia velamentoasă a cordonului (fig.1o8), mai rar cea în rachetă, pot crea situaţii de extremă urgenţă în timpul ruperii membranelor, cu hemoragie de provenienţă foetală (circulaţia foeteplacentară), care poate compromite vital fătul.

Fig.1o7
Nod al cordonului ombilical

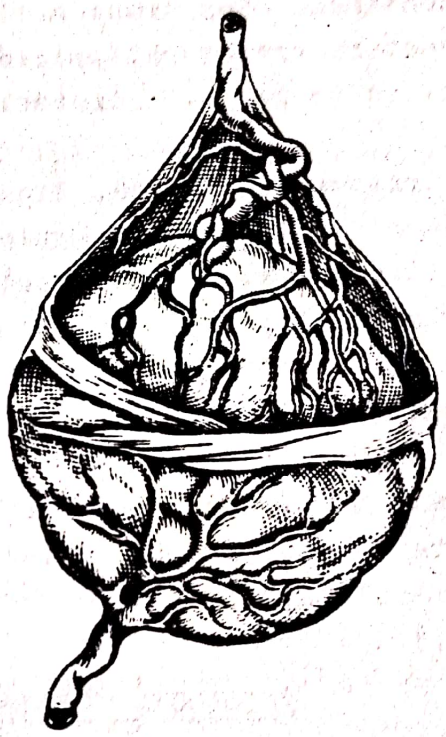

Fig.1o8
Inserţia velamentoasă a cordonului

Un episod acut contemporan ruperii membranelor, creat de cordonul ombilical, mai ales în timpul naşterii, este precidenţa.

Precidenţa cordonului ombilical

Precidenţa trebuie separată de procubitusul cordonului (cordonul are o ansă aflată înaintea sau lateral faţă de prezentaţie, însă cu membranele intacte). Proiectarea unei anse de cordon înaintea prezentaţiei, constituie precidenţa cordonului, antrenarea unei anse numai lateral faţă de prezentaţie constituie latereciden-

ţa cordonului (fig.1o9).

Procidenţa cordonului apare de obicei pe sarcini patologice; în ordinea frecvenţii crescînde ar fi : prezentaţia pelvină, transversală, sarcina gemelară. Nici prezentaţia craniană nu este lipsită de această perspectivă.

In etiologia procidenţii cordonului se înscriu următorii facteri : adaptarea deficitară a părţii prezentate la strîmtoarea superioară a canalului dur, şi la nivelul polului inferior al oului (calota segmentului inferior uterin), pe membrane rupte, lungimea cordonului, peste 6o cm, hidramniosul (îi permite mobilitate exagerată), ruperea prematură şi precoce a membranelor, uneori chiar şi cea tempestivă, dacă în momentul respectiv apare un puseu de creştere a tensiunii intramniotice, pe o prezentaţie mobilă sau doar aplicată.

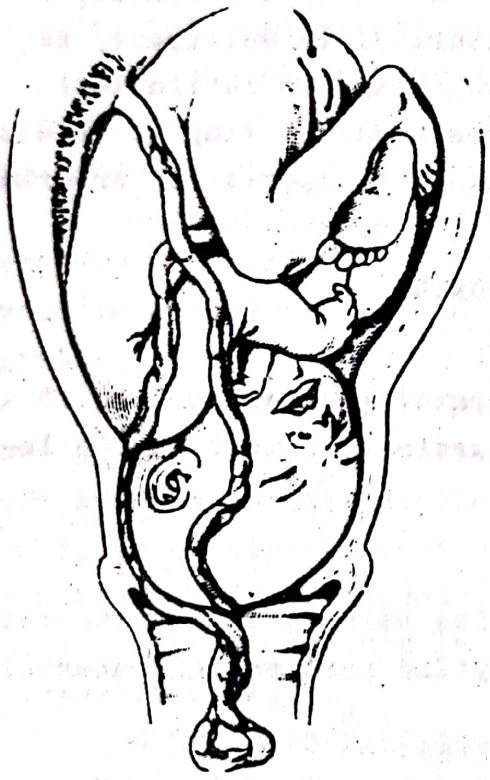

Fig.1o9
Procidenţa cordonului

Diagnosticul, se pune pe constatarea la ex- cu valvele sau la examenul vaginal digital, a ansei cordonului, care a ajuns la nivelul circumferinţei colului uterin (total ori parţial dilatat), este procidenţa de gradul 1, la nivelul vaginului, este procidenţa de gradul 2, la nivelul vulvar, este procidenţa de gradul 3.

Prognosticul matern nu este interesat, cel foetal este deosebit de interesat întrucît se deschide intempestiv, perspectiva interceptării circulaţiei funiculare cu anoxia foetală. Se consideră că anoxia mecanică este invers proporţională cu gravitatea distocicei prezentaţiei, în cele transversale procidenţa nu duce imediat la interceptarea circulaţiei funiculare, dar o poate face în prezentaţii cefalice deflectate imediat ce prezentaţia ia contact cu circumferinţa superioară a canalului dur.

Tratamentul, este profilactic, şi se referă,la judiciozi-

tatea indicaţiilor, a momentului ruperii membranelor raportat la nivelul de coborîre a prezentaţiei în canalul dur obstetrical. Tratamentul curativ, apelează la 2 surse terapeutice ambele de extremă urgenţă ; în procubitus, după ruperea membranelor efectuată la dilataţie complectă, se stimulează dinamica pentru a precipita naşterea (bine înţeles cînd nu sînt probleme de disproporţie, ori prezentaţii distocice), în procidenţe cu col complet dilatat, dinamică normală, sau sensibilă la solicitări şi la multipare, se poate accelera naşterea ; dacă accidentul apare în maternităţi utilate, se trece rapid la operaţia cesariană, în timp ce un ajutor menţine prezentaţia sus, (deasupra strîmtorii superioare) urmărind totodată şi pulsaţiile cordonului.

B. PATOLOGIA CONTINATORULUI
(Zigoteforul)

Similar celei a conţinutului, patologia conţinătorului (zigoteforului) poate apare în timpul sarcinii, a naşterii, a lehuziei.

RUPTURA UTERINA

Ruptura uterină (R.U.) este orice soluţie de continuitate a peretelui uterin, nechirurgicală exceptînd perforaţiile acestuia.

- Circumstanţe etiopatogenice -

R.U. se petrece într-un complex etiologic în care putem schematiza ; cauzele, elementele fiziopatologice şi modalităţile de producere. Cauzele sînt determinante şi predispozante.

Cele determinante sînt, rar externe (lovire, cădere, armă albă) şi mai frecvent interne, sau endouterine. Cele endouterine sînt reprezentate fie de anomalii ale dinamicii uterine (utere care se rup) fie de traumatismele intervenţiilor obstetricale, (aceste rupturi aparţin "uterelor pe care le rupem").

Cauzele predispozante, sînt fie congenitale -(vicii de morfogeneză uterină), fie căpătate. In cadrul celor căpătate, în ordinea frecvenţei descrescînde, ar fi ; cicatricele uterine, metritele cronice parenchimatoase, displaziile miometriale.

Cicatricile uterine consecutive în primul rînd operaţiilor cezariene - 54 %, sînt mai frecvente, după cea corporală (cam

2/3), şi mai rare după alte intervenţii pe uter - miomectomii, miometrectomii. Cicatricele înlocuiesc textura musculo-elastică a miometrului cu una fibroasă, inextensibilă.

La nivelul cicatricii, peretele uterin nu poate suferi ampliaţia progresivă din timpul sarcinii ori a naşterii. Metritele cronice parenchimatoase, displaziile miometriale (ectazii vasculare, fibroză, degenerescenţă) compromit stofa elastico-contractilă a miometrului, solicitate în sarcină şi naştere.

Elementele fiziopatologice principale care se interferează în producerea R.U. sînt: supradistensia segmentului inferior, creşterea presiunii intra-amniotice, dinamica excesivă.

Supradistensia segmentului pasiv a uterului gravid (reg. cervico-segmentară) poate fi consecinţa, fie unei dinamici excesive, fie uneori creşterii a presiunii hidraulice intramniotice. Supradistensia se poate produce frecvent în sens circular şi mai rar în sens longitudinal. Prin supradistensie, extensibilitatea fibrelor musculare este solicitată la maximum. In condiţiile unei stofe uterine normale extensibilitatea permite această supradistensie, în condiţiile unei compromiteri a ei (înlocuirea ţesutului musculoelastic, miometrial cu ţesut conjunctiv fibros inextensibil) distensia va duce la ruperea acestor fascicule musculare, pericicatriciale.

Ruptura uterină este frecvent liniară, direcţia ei este perpendiculară pe direcţia (sensul) supradistensiei. Astfel în supradistensia circulară, ruptura uterină va fi longitudinală, iar în supradistensia longitudinală, ruptura va fi circulară. In practica obstetricală, întîlnim cel mai frecvent rupturile longitudinale, cervico-segmentare.

Creşterea presiunii hidraulice intra amniotice este deasemenea o circumstanţă fiziopatologică în producerea R.U. Ea ar explica R.U.lente, care se produc de obicei în cursul ultimelor săptămîni de sarcină, pe utere cicatriciale (postcezariană segmentară sau mai frecvent segmento-corporeală).

Dinamica uterină excesivă, alt factor fiziopatologic important în producerea R.U. ar explica R.U. produse rapid în timpul naşterii.

In raport cu intensitatea şi durata de acţiune a factori-

ler fiziopatologici, rupturile uterine pot interesa numai muceasa şi musculoasa (R.U.incomplete) sau şi seroasa (R.U.complete, denumite încă rupturi perforante sau intraperitoneale).

In privinţa modalităţii de producere a R.U.,ele pot fi considerate evolutiv (ca etape), sau în raport cu perioada obstetricală, în care apar.

Etapele evolutive R.U.sînt :

1. R.U. iminentă sau sindromul de preruptură, este o etapă premergătoare, evidenţiabilă clinic în special în R.U. din timpul naşterii, produse rapid, prin o dinamică excesivă.

2. R.U.incipientă, care ca etapă evolutivă, este deseori greu de diagnosticat clinic, întîlnirea ei are loc mai frecvent în timpul sarcinii cînd rupturile sînt lente şi sînt cauzate de obicei de supradistensia consecutivă creşterii presiunii intraamniotice.

3. R.U. constituită,, are un traiect definitivat şi poate fi completă sau incompletă. Ambele varităţi pot fi cu oul în uter sau cu oul în afara uterului (ex.pentru cea incompletă oul poate fi găzduit în hematomul ileo-pelvin).

4. R.U. complicată, presupune extinderea traiectului de ruptură şi la organele pelvine vecine - vezica urinară cel mai adesea, rectul în mod excepţional.

Raportîndu-ne la perioadele obstetricale, putem vorbi de R.U. din timpul sarcinii, a naşterii şi din timpul lehuziei.

R.U. din timpul sarcinii, în general rare, au ca element fiziopatologic supradistensia unui uter tarat (cicatricial sau displazic) şi excepţional, un traumatism extern forte.

R.U. din timpul naşterii sînt cele mai frecvente şi se pot produce pe un uter normal sau un uter tarat.

R.U. pe uterul normal pot fi spontane sau provocate.

R.U. spontane din timpul naşterii au cauze materne şi foetale. Cauzele materne sau uterine se referă la : multiparitate, ruptura unor vechi cicatrici de col uterin, manevre abortive sau curettage insistente în sarcini anterioare, insenţie vicioasă a placentei în sarcini anterioare, fibromatoza uterină, rupturi cervicale prelungite. Cauzele foetale, se referă la distocii de pre-

zentaţie, la dimensiunile excesive ale fătului.

R.U.provocate sînt fie medicale, fie chirurgicale ; cele medicale pot fi consecinţa administrării nejudicioase a ocitocitelor. Cele obstetricale se referă la accidentele posibile ale versiunii, forcepsului, embiriotomiei. R.U. consecutive versiunilor se pot produce; la mutarea capului din segmentul inferior în cel superior cu ruperea inelului Bandl (versiunea devine foarte uşoară, deoarece capul a trecut în abdomen); la extragerea capului ultim pe o dilataţie incompletă a colului, cu ruperea acestuia şi prelungirea, spre segment, a rupturii; versiunea ar putea completa o R.U.incipientă. Aplicarea forcepsului poate determina o R.U., fie la rotaţie (între lingură şi prezentaţie s-a prins o porţiune de col, fie chiar la introducerea lingurii). R.U. produse pe uter tarat sînt de obicei spontane şi sînt consecinţa unei dinamici excesive sau chiar normale, dar stofa miometrială nu este adecvată (fibroză, ectazii vasculare, degenerescenţă).

R.U. din timpul lehuziei (imediată sau propriu zisă) sînt în realitate produse în timpul naşterii, dar diagnosticate în timpul lehuziei (diagnostic a posteriori).

<u>Diagnosticul clinic pozitiv al R.U.</u>

A. Diagnosticul R.U. iminente

R.U. iminentă sau sindromul de preruptură, se conturează clinic prin o serie de semne subiective (nelinişte, agitaţie, vărsături şi în special dureri intense subintrante sau chiar continui) şi semne obiective. Examenul clinic obiectiv, relieează o tachipnee, un facies palid, iar local, inspecţia remarcă, o reliefare subparietală abdominală a uterului, care are tendinţa la bilobare. Palparea abdomenului, deosebit de semnificativă, ne informează despre modificarea dinamicii uterine, constînd iniţial într-o hipertonie asociată cu hiperkinezie; ulterior o hipertonie asociată cu hipokinezie. Uterul evidenţiază uneori triada clasică a lui Bandl-Fromel: deformarea uterului în ceas de nisip, ascensiunea inelului Bandl, tensionarea ligamentelor rotunde. Prin ascultaţie constatăm modificări ale cordului foetal iar prin examenul vaginal digital, lipsa cobîrîrii prezentaţiei şi staţionarea dilataţiei cervico-istmice, cu instalarea oedemului de col.

B. Diagnosticul R.U. constituite

1. R.U. din timpul sarcinii sînt mai greu de diagnosticat, deoarece ele se produc lent, silenţios, prin supradistensia consecutivă creşterii presiunii intraamniotice, pe un uter tarat (foarte frecvent cicatricial).

Rupturile din primele săptămîni ale sarcinii, rarisime, au o simptomatologie deloc semnificativă. Subiectiv poate apare o durere abdominală vie, iar obiectiv toată simptomatologia unui abdomen acut chirurgical de tipul hemoragiei intraperitoneale cu instalarea unui colaps hemoragic apoi şoc hemoragic. Diagnosticul lor de certitudine este peroperator, cînd se constată soluţia de continuitate situată de obicei spre cornul uterin, diagnosticul preoperator este al unei sarcini extrauterine complicate cu hemoragia internă masivă (inundaţie peritoneală).

R.U. din ultimile săptămîni ale sarcinii, incomparabil mai frecvente decît cele din primele săptămîni, se prezintă cu simptomatologie oarecum nuanţată în raport cu tipul rupturii (incompletă sau completă). Diagnosticul R.U. incomplete este dificil şi se bazează pe coroborarea următoarelor simptome. Subiectiv gravida acuză dureri abdominale neprecise, suportabile sau o tensiune abdominală, precum şi reducerea sau chiar lipsa mişcărilor foetale contemporană cu durerea. Obiectiv, palparea atentă, minuţioasă a uterului poate localiza, în eventualitatea unui perete abdominal suplu, o sensibilitate dureroasă uterină cu maximum, în zona rupturii.

In eventualitatea unei rupturi incomplete, laterosegmentare cu hematom ileopelvin, simptomatologia devine mai severă cu instalarea unui colaps apoi şoc.

Diagnosticul R.U. complete este mai uşor, evidenţiindu-se prin instalarea lentă a unei stări de adinamie, greţuri, vărsături, dureri abdominale şi a unei stări de şoc pe fondul căreia examenul obstetrical remarcă dispariţia BCF, cu prezenţa fătului sub peretele abdominal şi retracţia uterului, cu o breşă segmentară prin care herniază ansele subţiri ori epiploonul.

2. R.U. din timpul naşterii, mai frecvent decît cele din

timpul sarcinii şi instalate mai rapid, sînt uşor de diagnosticat dacă prezintă un tablou tipic şi mai greu, dacă sînt atipice. In forma tipică a R.U. din timpul naşterii, pe fondul unor dureri vii subintrante apoi continui, cu agitaţie, apare o durere violentă, cu senzaţia că s-a rupt ceva în abdomen, urmată brusc, de o liniştire, de un calm înşelător (dispar durerile ritmice). In minutele următoare, se asistă la instalarea progresivă a unui colaps apoi şoc. Examenul local remarcă lipsa respiraţiei abdominale, lipsa conturului uterin, durerea abdominală, fătul sub peretele abdominal, BCF absente, lipsa părţii prezentate la nivelul escavaţiei, care este liberă precum şi prezenţa unei breşe la nivelul segmentului. Frecvent însă, R.U. din timpul naşterii prezintă alte tablouri clinice.

R.U.cu sindrom de abdomen acut peritonitic, permite greu evidenţierea dramei uterine, din cauza contracturii abdominale.

R.U. incompletă cu hematom ilio-pelvin, se impune ca diagnostic, prin lipsa durerii sau atenuarea ei, prin instalarea unui travaliu hipodinamic în loc de hiperdinamie, prin o hemoragie externă redusă coincizînd cu instalarea unui şoc hemoragic, prin constatarea la examenul vaginal digital a unei rupturi longitudinale cervico-segmentare cu sau fără desinserţie a vaginului.

R.U. Postinterventii obstetricale se impun prin instalarea unui şoc hemoragic.

R.U. însoţită de hematurie macroscopică, este o ruptură complicată situată de obicei anterior, extinzîndu-se şi la peretele vezical.

Diagnosticul R.U. din lehuzie este un diagnostic "a posteriori" a unei rupturi ce a scăpat unui diagnostic tempestiv. Hemoragia continuă şi instalarea unui colaps urmat de şoc pe un uter retractat imediat după perioada a 3-a a naşterii, ne conduc spre diagnostic.

Diagnosticul clinic diferenţial

Se poate discuta pentru R.U. din timpul sarcini,, a naşterii, a lehuziei.

R.U. din timpul sarcinii suscită la discuţii de diagnostic diferenţial cu eventualităţi diferite, după cum sînt produse în primele sau ultimile săptămîni de evoluţie a sarcinii.

R.U. din primele săptămîni, sînt excepţionale, ele intră în discuţie de diagnostic diferenţial cu sarcina extrauterină complicată cu inundaţie hemoragică intraperitoneală, cu sarcina uterină angulară complicată cu hemoperitoneu, SEU complicată cu hemoperitoneu acut, este de obicei ampulară ori pavilionară şi foarte rar interstiţială. Ultima eventualitate ar intra în discuţie, cu o sarcină uterină angulară complicată, cu o ruptură la nivelul cornului uterin. Această ruptură, produsă, fie prin supradistensia texturii miometriale ce nu mai poate păstra paralelismul conţinător-conţinut, fie prin perforarea miometrului prin acretizarea placentară, se poate însoţi de hemoperitoneu acut. Hemoperitoneul acut ar putea fi cauzat şi de perforaţia traumatică a cornului uterin (tentativă de avort delictual sau într-un curettage uterin evacuator). In aceste situaţii, diagnosticul preoperator este apreape imposibil, tabloul clinic fiind acelaşi (abdomen chirurgical acut prin hemoperitoneu), diagnosticul se precizează peroperator.

R.U. din ultimile săptămîni ale sarcinii pun în discuţie de diagnostic diferenţial, alte urgenţe hemoragice şi şocogene. Intre acestea, este şi apoplexia utero-placentară. Forma uşoară sau medie a acesteia trebuie diferenţiată de sindromul de preruptură uterină, iar forma gravă de ruptura uterină complicată. Sindromul de preruptură uterină, se evidenţiază ca o etapă a unei rupturi uterine din timpul naşterii, pe cînd apoplexia uteroplacentară este mai frecventă în ultimile săptămîni ale sarcinii. Forma medie şi gravă a apoplexiei uteroplacentare se diferenţiază de R.U. complete, ori complicate, prin evidenţierea semnelor de disgravidie, dimensiunile şi consistenţa uterului (de lemn) şi bruscheţea instalării. Hematomul ileo-pelvin, disgravidie sau ruptura unei SEU abdominale, sînt eventualităţi mai rar întîlnite. In hematomul ileo-pelvin disgravidie sau cel traumatic postruptură cervico-segmentară), predomină starea de şoc neurogen, cu semnele de anemie acută prin hemoragie internă retroperitoneală (puncţia douglasului albă). Neglijarea controlului integrităţii colului şi endosegmentului după intervenţii obstetricale ori în cazul unui colaps apărut la o naştere precipitată, ar putea scăpa diagnosticului. Ruptura unei sarcini ectopice abdominale ajunsă aproape de

termen şi nediagnosticată ca atari din primele luni, realizează tabloul clinic al unei R.U. complete, în care predomină starea de şoc iminent.

R.U. din timpul naşterii, incită la discuţii de diagnostic diferenţial, cu toate urgenţele obstetricale majore, în care se instalează colapsul, ulterior şocul. Astfel placenta praevia cu hemoragie masivă se va diferenţia clinic de R.U. prin ; recunoaşterea în antecedentele recente a episoadelor hemoragice spontane, decelarea prematură a placentei normal inserate şi apoplexia utero-placentară se vor diferenţia clinic, prin datele examenului local. Conturarea uterului gravid, consistenţa lui crescută şi sensibilitatea,cu alterarea stării generale în raport cu formele clinice (uşoare, medii, grave) pledează în favoarea diagnosticului apoplexiei.

Rupturile uterine din perioada lehuziei, mai corect spus, diagnosticate în perioada lehuziei, sînt de obicei neînsoţite clinic de stări de colaps ori şoc, manifestîndu-se prin hemoragii moderate dar continui pe un uter suficient de retractat, respectiv involuat. Ca diagnostic diferenţial, s-ar discuta cu restul circumstanţelor obstetricale hemoragice din perioada lehuziei imediate ori propriu zise ; resturi cotiledonare, ruptură de părţi moi, coagulopatie.

Tratamentul R.U.

Dată fiind gravitatea acestei urgenţe obstetricale majore cu riscul crescut foetomaterna, tratamentul trebuie să fie eminamente profilactic, acesta putînd fi aplicat la orice nivel sanitar, cel curativ fiind posibil la unităţi dotate cu instalaţie chirurgicală şi de reanimare.

Tratamentul profilactic, trebuie considerat în timpul sarcinii şi a naşterii.

In timpul sarcinii, profilaxia R.U. se efectuează în timpul consultaţiei prenatale, cu care ocazie, la stabilirea prognosticului de evoluţie a sarcinii şi naşterii, se întrevede posibilitatea unei R.U: trecerea cazului în grupul gravidelor problemă, cu consultarea mai frecventă (la intervale din ce în ce mai scurte ultimile săptămîni); a unui domiciliu fix acestor gravide, spitalizarea precoce a gravidelor cu uter cicatricial; practicarea

histero-salpingografiei radiologice, la 3 luni postcezariană, în vederea aprecierii stării cicatricii uterine, sînt de asemenea obiective ale profilaxiei R.U.

In timpul naşterii, evaluarea atentă a datelor partogramei cu cele 3 obiective, (starea mamei, starea fătului, progresul naşterii) poate întrevedea perspectiva unei R.U. probabilitate sau cu certitudine. In eventualitatea perspectivei probabile a R.U. se impune o conduită obstetricală armată, constînd din supravegherea şi corectarea dinamicii. Se impune o atenţie deosebită la corectarea unei hipodinamici cu ecitocice, cercetîndu-se în prealabil reactivitatea uterină.

Se cunosc cazuri de R.U. yatrogene (7o % într-o statistică a lui Claiborne).

In eventualitatea perspectivei, cu certitudine, a unei RU se impune conduita chirurgicală - cezariană -. O indicaţie ar fi sindromul de preruptură care nu cedează la tratamentul medicamentos. Altă indicaţie ar fi operaţia cezariană a uterului cicatricial, care cel mai frecvent va fi iterativă. Unii obstetricieni o practică sistematic, mai ales la cezarianele corporeale. Alţii recomandă tatonări individuale, eventual precedată de o probă de naştere scurtă, atitudine la care aderăm şi noi.

Un alt obiectiv al profilaxiei R.U.se referă la necesitatea indicaţiei judicioase a primei cezariene (pentru evitarea uterului cicatricial) precum şi a tipului de cezariană pe cît posibil segmentară transversală şi numai în condiţii speciale corporeală (Dobrovici).

Obligativitatea controlului endouterin după intervenţiile obstetricale,chiar şi cele desfăşurate optim,precum şi în cazul unei stări de colaps - şoc apărut după o naştere aparent eutocică, vor încheia profilaxia R.U.

Tratamentul curativ presupune o unitate chirurgicală utilată cu posibilitate de reanimare intensivă pre - per şi postoperatorie.

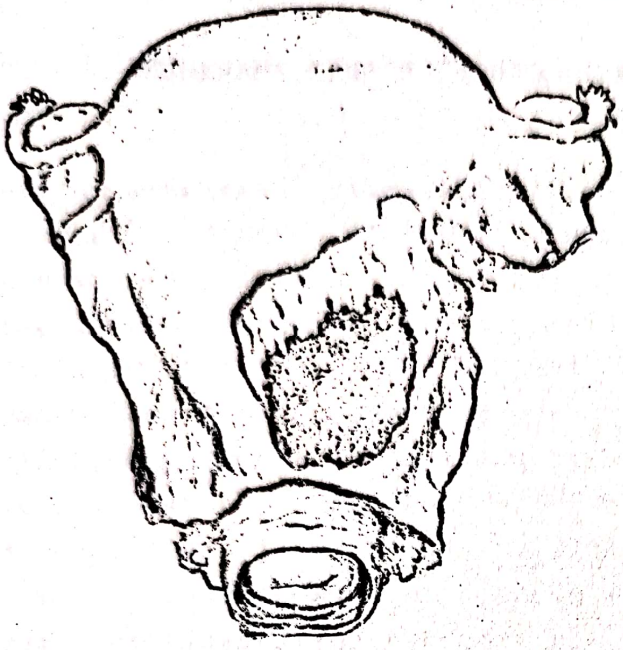

Fig.110. Ruptură uterină complectă

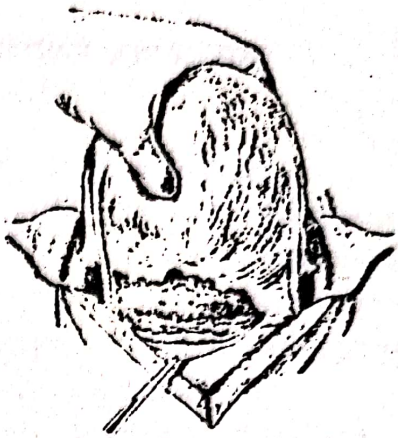

Fig.112. Ruptură uterină transversală-segmentară

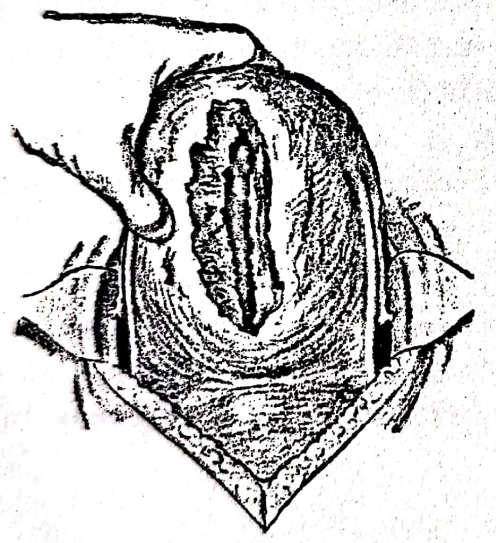

Fig.111. Ruptură longitudinală corporeală

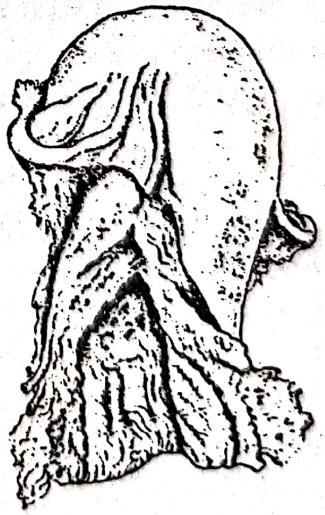

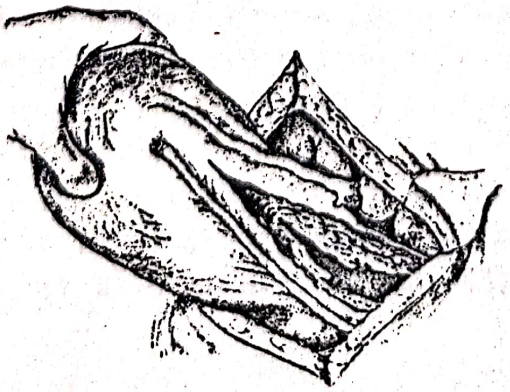

Fig.113. Ruptură uterină cervico-segmentară

Scanned with OKEN Scanner

DECOLAREA PREMATURA A PLACENTEI NORMAL INSERATE
D.P.P.N.I.

Denumită încă, hematom retroplacentar, hemoragie retroplacentară, hematom choriodecidual, hemoragie ascunsă, abruptio-placentae, decolorarea prematură a placentei normal inserate a fost considerată, fie o entitate anatomoclinică distinctivă de apoplexia uteroplacentară, fie aparţinînd aceleaşi entităţi anatomoclinice.

Contextul etiologic în care se produce decolarea prematură nu este cunoscut cu precizie. S-ar putea discuta două eventualităţi; una a etiologiei nedisgravidice, alta a etiologiei disgravidice.

Etiologia nedisgravidică, ar consta din ; traumatisme externe asupra abdomenului cu uterul aproape de termen, leziuni degenerative arteriolare ale placentei, cu trombeză intravasculară, obstacol pe circulaţia venoasă, carenţa în acid folic (lo %).

Etiologia disgravidică, consideră decolarea prematură a placentei normal inserate, drept o manifestare în focarul gravidic, a unei disgravidii majore tardive. Modificările morfologice uteroplacentare caracteristice, justifică şi denumirea de apoplexie utero-placentară-abruptio placentae. Substratul fiziopatologic al acestei apoplexii ar fi perturbările din microcirculaţia uterină şi placentară, cu eliberarea de histerotonină, ce întreţine spasmul microcirculator de aici, determinînd drama capilară cu toate consecinţele vasculare şi tisulare, cu perspectiva microcoagulării intravasculare diseminate (consum coagulopatie, prin stocarea intrahematom, a fibrinogenului).

Date de morfopatologie

Impresionează de la început, discordanţa dintre întinderea leziunilor macroscopice şi intensitatea celor microscopice.Placenta foetală are vilozităţile vecine hematomului, alterate, cu plaje de tulburări microcirculatorii, peretele miometrial este de asemeni infiltrat, cu disocierea fasciculelor musculare cu microtrombeze diseminate, sechele de microcoagulare intravasculară diseminată.

Decolarea poate fi centrală, paracentrală, lateromarginală ori în cupolă (fig.114), hematomul interuteroplacentar, poate fi situat spre decidua bazalis (hematom profund)(fig.115), sau spre marginea placentei (hematom periferic)(fig.116). Leziunile de mi-

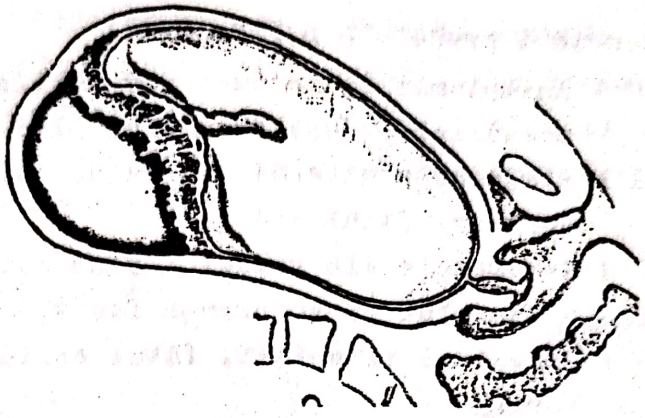

Fig.114
Apoplexie uteroplacentară (decolare în cupolă)

Fig.115
Apoplexie utero-placentară, henoragie internă.

Fig.116
Apoplexie uteroplacentară, hemoragie mixtă.

crocoagulare intravasculară diseminată pot apare concomitent, în rinichi, CSR, ficat.

Forme anatomoclinice stadiale

Page descrie 4 grade ale D.P.P.N.I.

Gradul 0 : asimptomatic, în care diagnosticul este a posteriori, după controlul placentei la naştere;

Gradul I ; sîngerarea externă moderată, uterul moderat dureros, fătul viu ;

Gradul 2 ; fenomenele din gradul 1 plus tetania moderată a uterului şi suferinţa foetală ;

Gradul 3 ; miometrul tetanizat, fătul exitus, microcoagulare.

Sexton propune o clasificare în trei stadii evolutive ;

Stadiul I - în întinderea decolării placentei este de 1/6 hemoragie externă sub 4o ml ;

Stadiul 2 - decolarea placentei cuprinde între 1/6-1/2 din suprafaţa acestuia, hemoragia depăşeşte 4oo ml ;

Stadiul 3 - decolarea suprafeţii placentare depăşeşte 1/2, uterul contractat (de lemn), fătul exitus-colaps, şoc, coagulopatie (fig.117).

Diagnosticul clinic pozitiv

In sindromul tipic ; durerea vie lomboabdominală, inopinantă la o hipertensivă, ori proteinurică, stare gravă, facies de şoc, oligurie, prăbuşirea T.A. ; abdomenul de lemn, pe toată întinderea, în permanenţă, cu creşterea volumetrică a uterului, apreciabilă de la un examen la altul, BCF absente, hemoragie externă minimă. Semnele clinice de disgravidie pot apare la 2-3 de la instalarea sindromului. Examenul vaginal digital remarcă un col uterin gros, dur, dilatat parţial cu polul inferior al membranelor în tensiune. Contractura uterină poate fi generalizată (uter de lemn) sau locală - la nivelul segmentului inferior.

In formele atipice, simptomatologia este mai estompată în raport cu stadialitatea descrisă.

In forma clinică mijlocie starea generală este mai puţin alterată, durerea continuă, hipertonia uterină, anemia acută, microhemoragia genitală cu sînge negricios impune de asemeni diag-

nosticul de D.P.P.N.I..

In forma clinică latentă uşoară, gravida reclamă o durere discretă, iar palpator se remarcă uşoară hipertonie, BCF prezente dar modificate, diagnosticul acestei forme clinice se pune după examenul placentei (depresiune pe faţa maternă corespunzînd sediului şi întinderii hematomului).

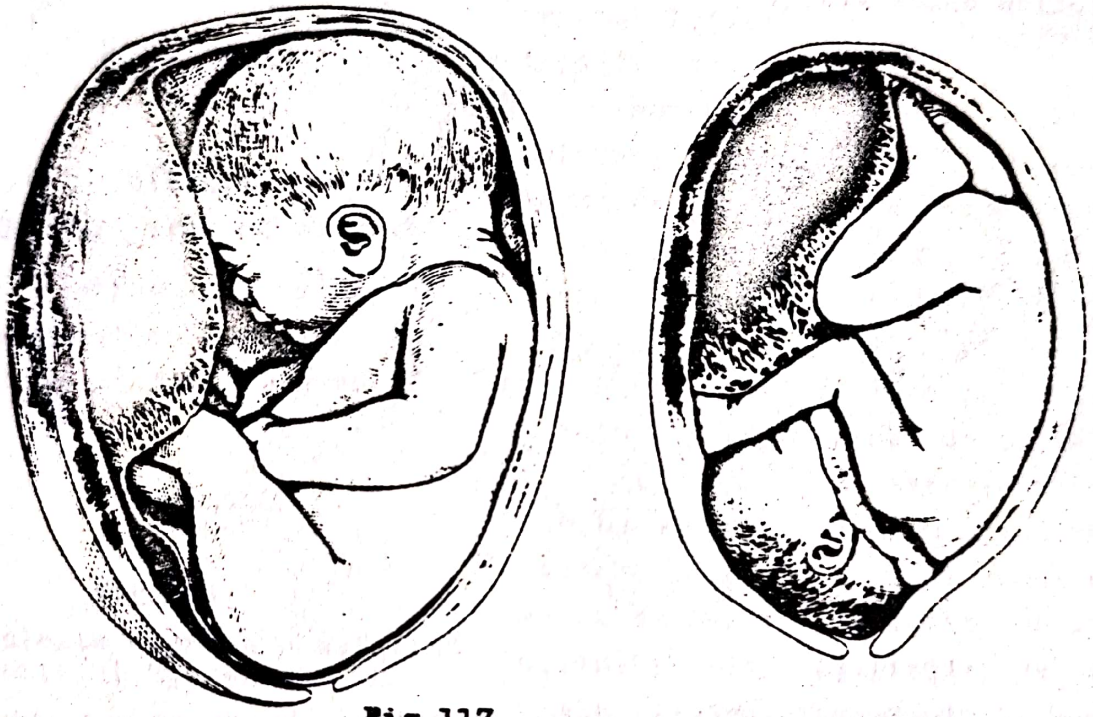

Fig.117
Apoplexie utereplacentară - formă gravă

Diagnosticul clinic diferenţial

Hemoragia externă, pune în discuţie o ruptură uterină (eventuale cicatrici post-cesariană în special corporeală, miomectomia), uterul retractat, ca în lehuzie, pe unul din flancuri; fătul exitus înoată liber în abdomen ; uterul cu conţinut dar cu dureri în zona cicatricei (fig.118) - în rupturile incomplecte); cu o mola veziculară ajunsă spre sfîrşitul sarcinii, dar aici uterul este excesiv de moale, starea generală nu-i alterată ca în disgravidia majoră ; cu sarcina cu placenta praevia, hemoragia este caracteristică, uterul cu tonus normal, BCF prezente ; cu hemoragii din varice vulvare ori vaginale ; din ruptura sinusului venos marginal al placentei. Durerea din apoplexia utereplacentară, pune în

discuţie de diagnostic diferenţial ; cea din hidramniosul acut (dar aici lipsesc semnele de disgravidie, starea generală nu-i de şoc ori coagulopatie, ci de cardiopatie spre decompensare) ; cu durerea din Ruptura uterină iminentă (prezenţa avalanşei de contracţii, alterarea BCF).

Contractura peretelui, pune în discuţie cu cea din peritonita acută difuză.

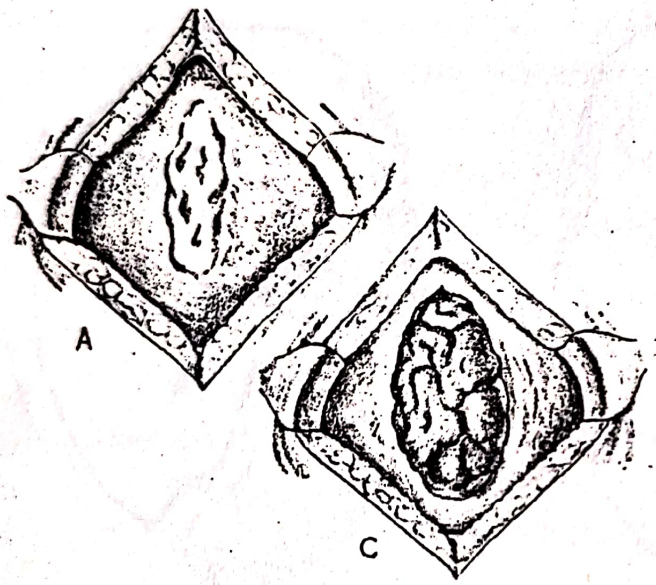

Fig.118
Ruptura pe uter cicatricial
A/ între contracţie ;
B/ în timpul contracţiei ;
C/ hernia placentei

Evoluţie

In formele clinice medii şi uşoare, prognosticul vital al fătului este compromis, iar cel matern rezervat, dacă întrevedem perspectiva şocului ori coagulopatiei .

In formele grave, prognosticul foetal-exitus, iar cel matern foarte grav, necesitînd deşocare, corectarea coagulolitică.

Tratamentul : cel medical, ar fi ruperea membranelor în formele uşoare şi medii cu urmărirea naşterii, examenul minuţios al placentei, supravegherea perioadei a 4-a.

Cel chirurgical, se adresează întîi evacuării uterului prin histerotomie, cu examinarea - de visu - a uterului, (deseori miometrul îşi recapătă culoarea) îşi menţine retractilitatea), ca atare se face histeroraphie şi închiderea peretelui abdominal. In eventualitatea unui hematom întins al lig.larg, a sufuziunilor cianotice intramiometriale, care nu cedează după evacuarea uterului, (fig.119) se practică histerectomia hemostatică şi eradicare focar coagulopatic (fig.119). Nu se mai practică, histerectomia în bloc

(uterul cu ou în uter), deoarece deseori după evacuarea acestuia prin histerotomie, peretele uterin îşi revine.



Fig.119
Apoplexie uterină placentară necesitînd histerectomia.

NASTEREA DISTOCICA

Naştêrea este considerată eutocică, dacă cei 3 factori (canal,mobil,forţă), sînt în parametrii lor normali.

Anomaliile unuia ori a mai multora, imprimă naşterii caracterul de distocică, adică naştere cu dificultăţi, naştere cu probleme de strategie şi tactică terapeutică.

Distocia într-o naştere poate fi permanentă (menţinîndu-se şi la cele ulterioare) de exemplu distociile patente ale canalului dur, dar distocia poate fi şi ocazională adică nu apare sistematic, de ex. distociile de prezentaţie, de canal moale, de dinamică. Ocaziile apariţiei distociilor sînt numeroase, uneori previzibile, uneori neprevizibile, de aceea orice naştere presupusă eutocică, ne poate oferi la un moment dat surpriza unei distocii variabile ca importanţă (risc foetal sau matern).

Naşterile pot fi distocice din cauza canalului obstetrical (canal dur şi canal moale); a mobilului ; a forţei (dinamica uterină).

DISTOCIILE CANALULUI

Distociile canalului se referă la diferite anomalii de configuraţie, dimensiuni,structură morfologică,a formaţiilor anatomice care alcătuesc canalul obstetrical (dur şi moale).

DISTOCIILE CANALULUI DUR

Canalul dur - basinul mic al anatomiştilor, escavaţia

pelvină, poate crea dificultăţi în naştere, prin afecţiunile osteoarticulare. Afecţiunile sistemului osteoarticular implicate în producerea distociilor de canal sînt de 4 categorii ; osteopatii ale scheletului în general; osteopatii ale centurii pelviene; osteopa-

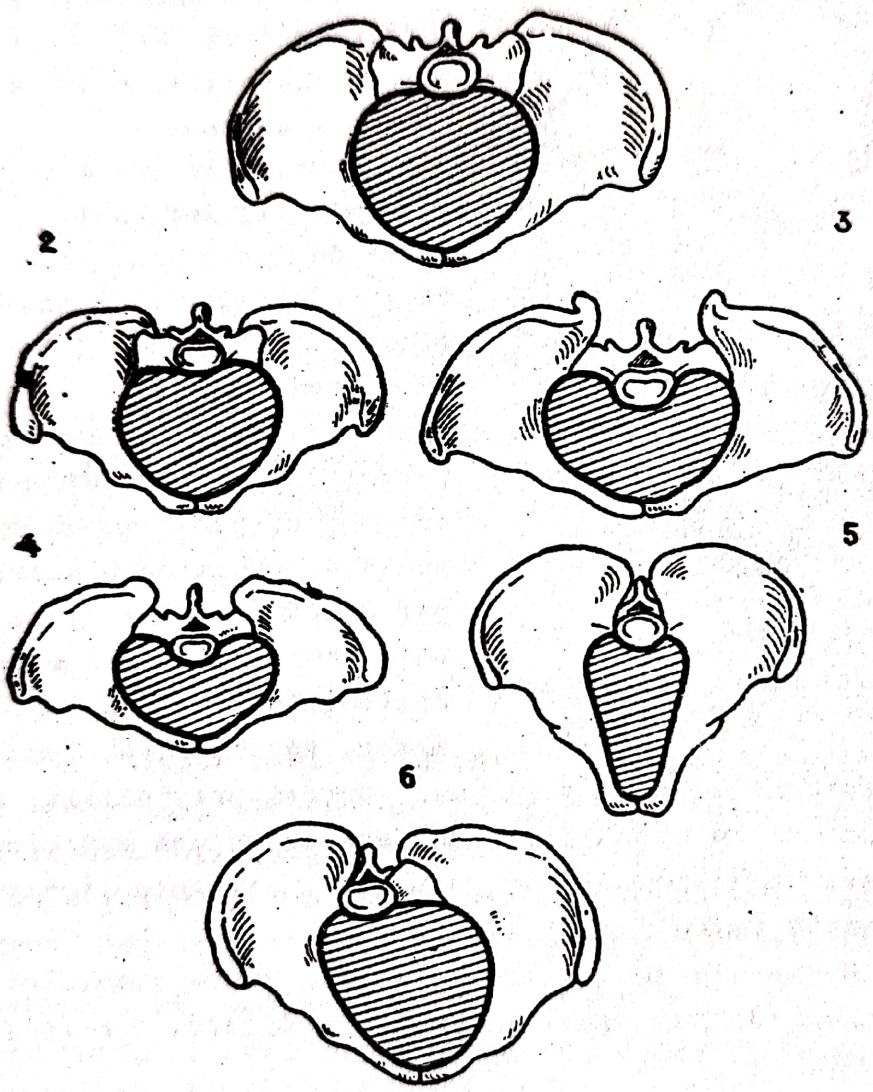

1. Bazin normal. — 2. Bazin general strimtat. — 3. Bazin plat. — 4. Bazin plat şi general strimtat. — 5. Bazin transversal strimtat. 6. Bazin strimtat asimetric.

Fig.119

Bazine distecice bis

tii ale coloanei vertebrale; osteopatiile scheletului membrelor inferioare. Fiecare din aceste grupe de anomalii osoase, imprimă canalului dur obstetrical anumite configuraţii, anumite dimensiuni ale

diametrelor acestuia (fig.119 bis).

Disteciile canalului dur cauzate de osteopatiile generale nanismul, rachitismul, osteomalacia - sînt următoarele ;

Nanismul pur, cel rahitic, cel endocrin, sau achondroplazic va determina o reducere a diametrelor canalului dur (strîmtori şi escavaţie), este distocia ; bazin în general strîmtat (fig.12e A şi B).

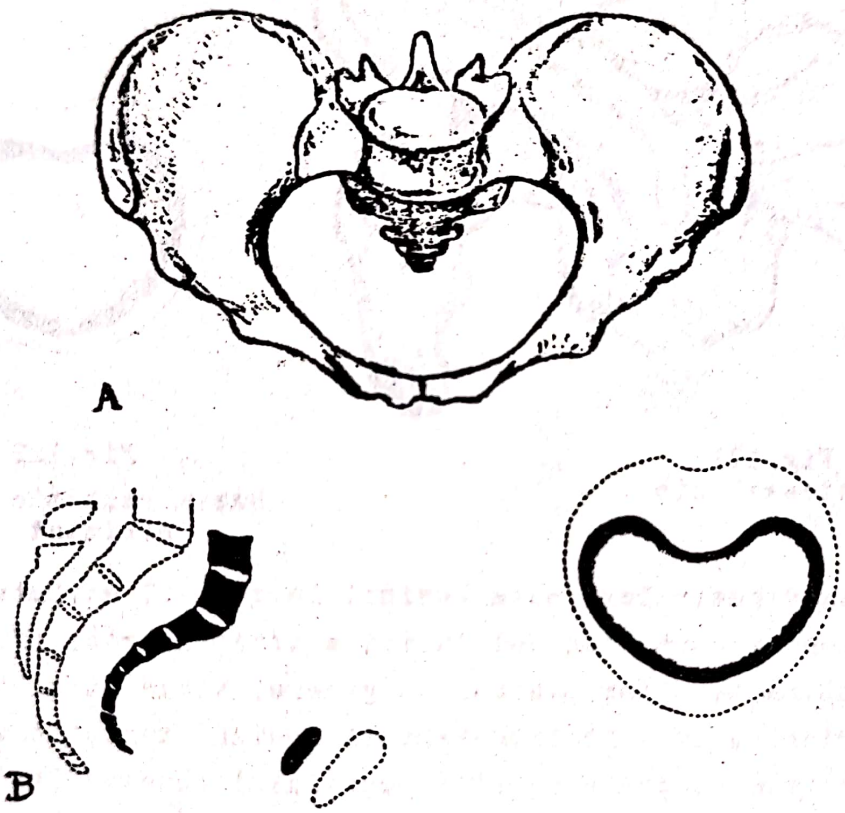

Fig.120 A şi B
Bazin în general strîmtat

Osteomalacia, va imprima caracterul de os gelatinos, tuturor oaselor, iar cele ale bazinului, din cauza presiunii exercitate de coloana vertebrală şi a contrapresiunii exercitate de scheletul membrelor inferioare transmisă prin cotiloide, vor determina distocia bazinul în treflă (fig.121).

Rachitismul, maladie a copilăriei, poate influenţa configuraţia şi dimensiunile canalului dur, pe toată întinderea acestuia (strîmtoare superioară, escavaţie, strîmtoare inferioară).

Efectele asupra strîmtorii superioare pot fi multiple; strîmtoare superioară în general strîmtată (fig.122), deci reducerea dimensiu-

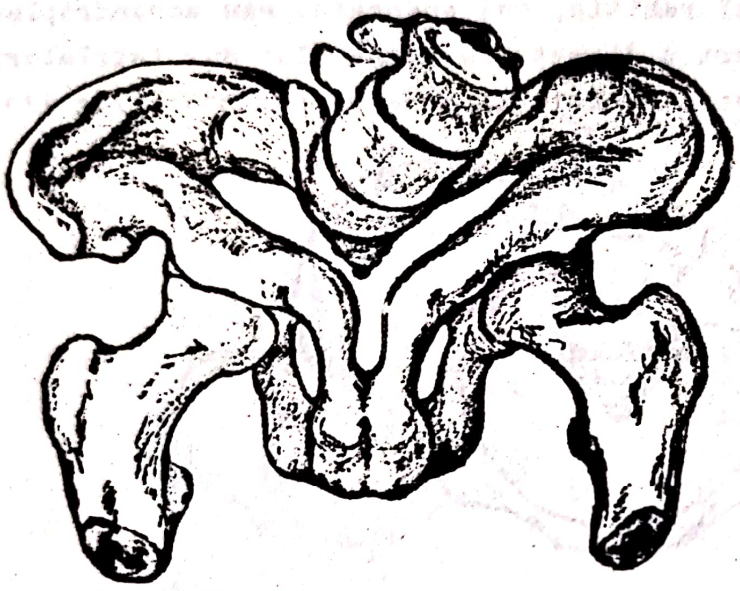

Fig.121
Basin osteomalacic



Fig.122
Basin rachitic general strîmtat

niler tuturor diametrelor, este bazinul în general strîmtat; o turtire anteroposterioară, bazinul turtit anteroposterior (fig.123,A şi B); o combinaţie a lor bazinul în general strîmtat şi turtit anteroposterior; o turtire transversală bazinul turtit transversal.

Efectele asupra escavaţiei canalului constau fie în îngustarea ei inelară, sau etajată, sau canaliculată, din cauza dispariţiei concavităţii sacrate, a prezenţii spinelor osoase retrosimpifizare, ori a spinei sciatice.

Efectele rachitismului asupra strîmtorii inferioare a canalului dur, sînt foarte reduse şi fără implicaţii obstetricale.

Osteopatiile centurii pelvine

Acestea pot fi cel mai frecvent congenitale, dar şi căpătate : inflamatorii traumatice sau tumorale. Cele congenitale se referă la atrofiile oaselor centurii pelvine, ele pot configura următoarele distocii de bazin: bazinul în general strîmtat; bazinul turtit anteroposterior (bazinul staţiunii aşezate); bazin în general

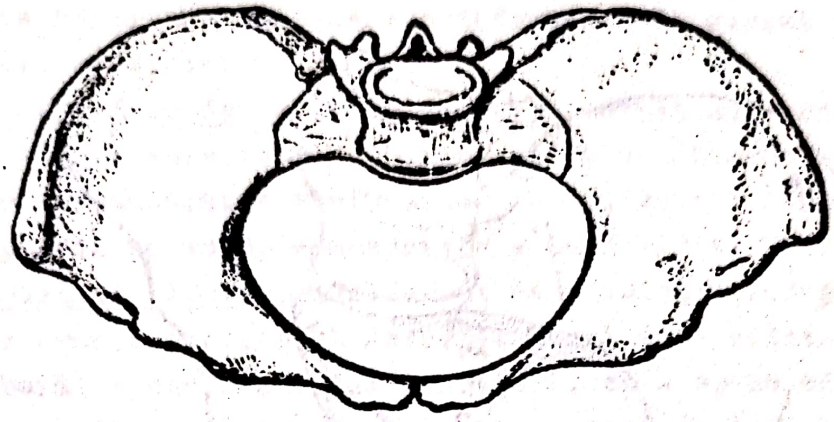

Fig.123
Bazin rachitic turtit anteroposterior

A B

strîmtat şi turtit anteroposterior. O eventualitate excepţională, este cea a bazinului asimetric, dat de lipsa osificării unei aripioare sacrate, osul iliac venind în contact cu vertebra sacrată I-a, este basinul oblic ovalar Naegele (fig.124). In eventualitatea lipsei bilaterale a osificării aripioarelor sacrate, apare altă deformare a basinului este numită basinul Robert (basin Naegele simetric) (fig.125), în care strîmtoarea superioară este triunghiulară. Osteopatiile inflamatorii ale centurii pelviene, vor imprima vicii de configuraţie similare basinului oblic ovalar Naegele. Tumorile osoase osteofitice, influenţează în special escavaţia, reducîndu-i dimensiunile, sau dacă au volum mai mare, acţionînd ca tumori praevia, Traumatismele, centurii pelvine-fracturi ale oaselor iliace, a ramurilor ischio-pubiene, prin deplasările fragmentelor, ori calusul vicios, vor reduce dimensional escavaţia, eventual strîmtoarea inferioară.

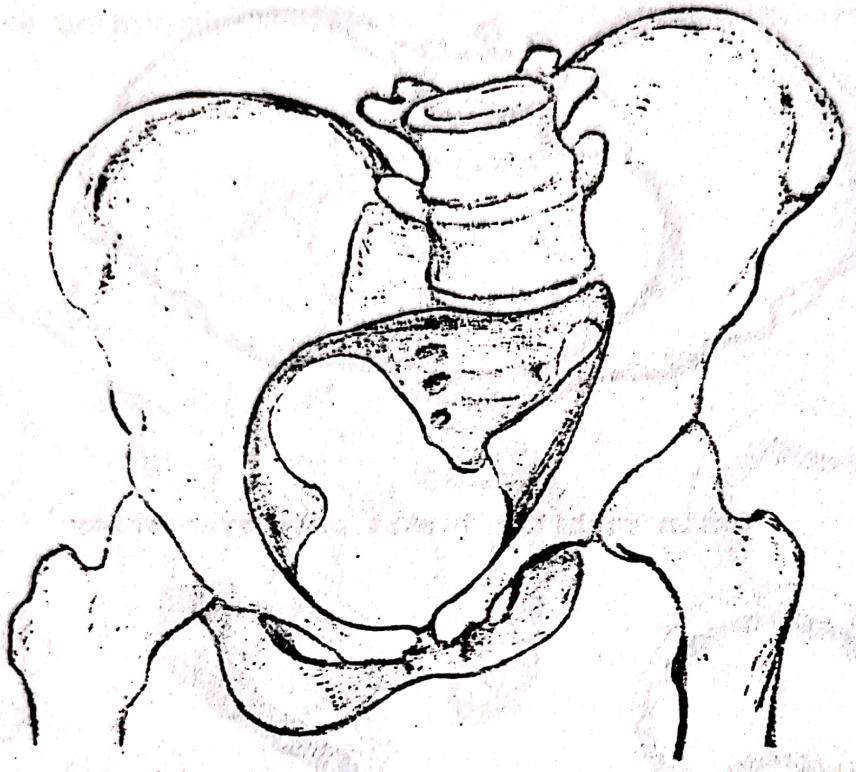

Fig.124
Basin oblic ovalar - Naegele

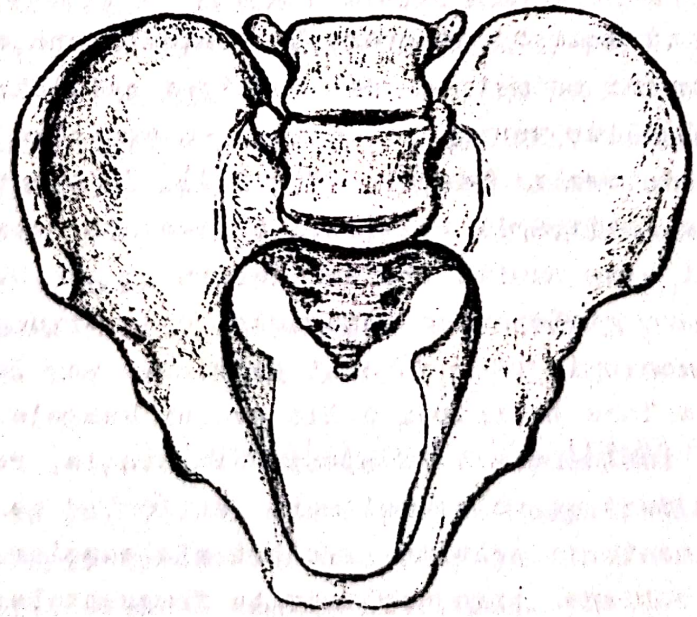

Fig.125
Basin Naegele simetric (B.Robert)

Scanned with OKEN Scanner

Osteopatiile coloanei vertebrale

Se referă la cele care o deformează în sensul ; lordozei, cifozei, cifoscoliozei.

Basinul lordotic, este un basin turtit antereposterior din cauza basculării anterioare a basinului cu deplasarea înainte a promontoriului şi îndărăt a vîrfului sacrului, este o lordoză lombară depăşind pe cea normală, compensaţie a unei cifoze înalte.

Basinul cifotic, indiferent de etiologie (congenital ori inflamator cronic-tbc), este deformat numai dacă cifoza este joasă (dorsolombară) - conform legii înălţimii, ca:e spune că cifozele înalte determină curburi de compensaţie, care nu influenţează pelvisul ; cele joase însă, îl influenţează. Este şi legea vîrstei; cifozele sînt cu atît mai bine compensate de segmentele subjacente ale coloanei, cu cît apar la vîrsta mai tînără.

Basinul cifotic dorsolombar este deformat în sensul lărgirii strîmtorii superioare şi a îngustării celeia inferioare (bazinul în pîlnie). Presiunea exercitată de coloana lombară pe semicircumferinţa posterioară a corpului sacratei I-a va deplasa baza sacrului îndărăt şi implicit vîrful sacrului înainte ; contrapresiunea din cavităţile cotiloide, le va deplasa înăuntru, astfel bazinul devine în pîlnie (fig.126).

Basinul cifotic lombosacrat

Cifoza angulară ascuţită, va determina L-5-a să vină cu arcul posterior pe faţa superioară a S,1-a, înaintînd spre aria strîmtorii superioare, ca un trunchi tăiat transversal, este spondiloliza (luxaţia vertebrei L-5 spre escavaţie (fig.127).

Bazinul scoliotic

Congenital sau căpătat (post-rachitic) este asemănător celui cifotic, avînd implicaţii numai în eventualitatea localizării joase a cifoscoliozei. Curburile de compensaţie (dorsală, convexă spre dreapta) şi lombară (convexă spre stînga), vor determina înclinarea bazinului şi sacrului de partea convexităţii, redresînd linia nenumită, este bazinul înclinat şi asimetric. Aripioarele sacrate se atfefiază, apropiindu-se configurativ de bazinul oblic ovalar Naegele (fig.128).

Fig.126 - Bazin cifotic dorso-lombar

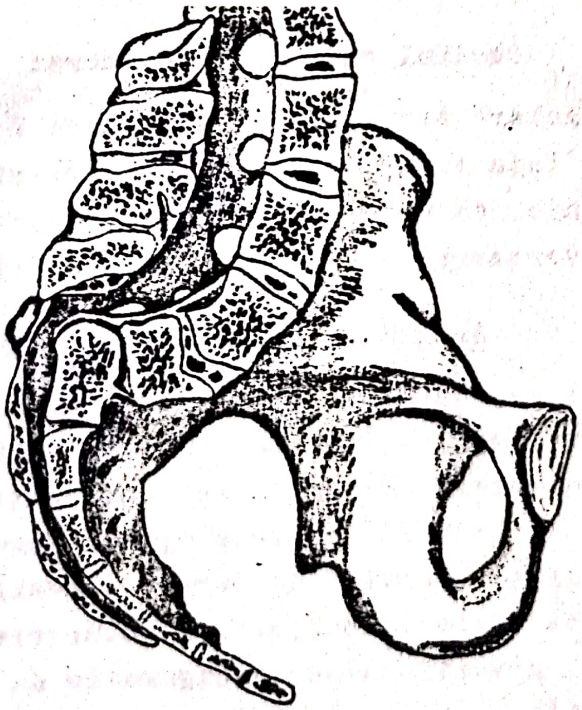

Fig.127 - Bazin cifotic lombo-sacrat

Scanned with OKEN Scanner

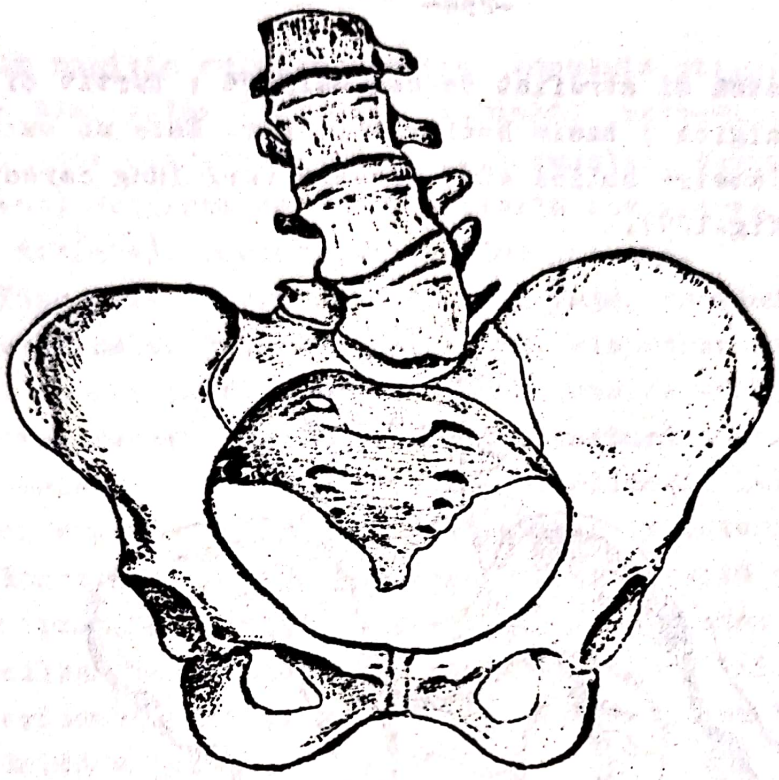

Fig.128 - Bazin scoliotic

Patologia osteoarticulară a scheletului, membrelor inferioare

In staţiunea ortostatică şi în timpul deplasării, scheletul membrelor inferioare, se confruntă prin contrapresiunea transmisă la nivelul cavităţilor cotiloide, cu presiunea gravitaţională a trunchiului transmisă, de coloana lombară, sacratei I-a. Contrapresiunea este egal repartizată scheletului celor două membre inferioare. Osteopatiile unilaterale, sau bilaterale, cronice, ale membrelor inferioare pot determina următoarele bazine distocice :

- bazinul asimetric, prin scurtarea unui membru inferior, (amputaţie, genuvalgum etc.) va determina înclinarea bazinului spre partea scurtată deci cu exagerarea liniei nenumite de această parte şi redresarea celei de partea opusă ;

- bazinul asimetric din paralizia infantilă, coxalgie, luxaţia unilaterală a şoldului ;

- bazinul turtit transversal, din luxaţia coxofemurală bilaterală ;

- bazinul coxalgic este de 3 tipuri ; turtit de partea

sănătoasă şi atrofiat de cea bolnavă ; turtit şi atrofiat de partea coxalgică ; basin hemiatrofic pur. Este un bazin asimetric, cele 2 diametre oblice sînt inegale (cel lung corespunde părţii atrofiate(fig.129).

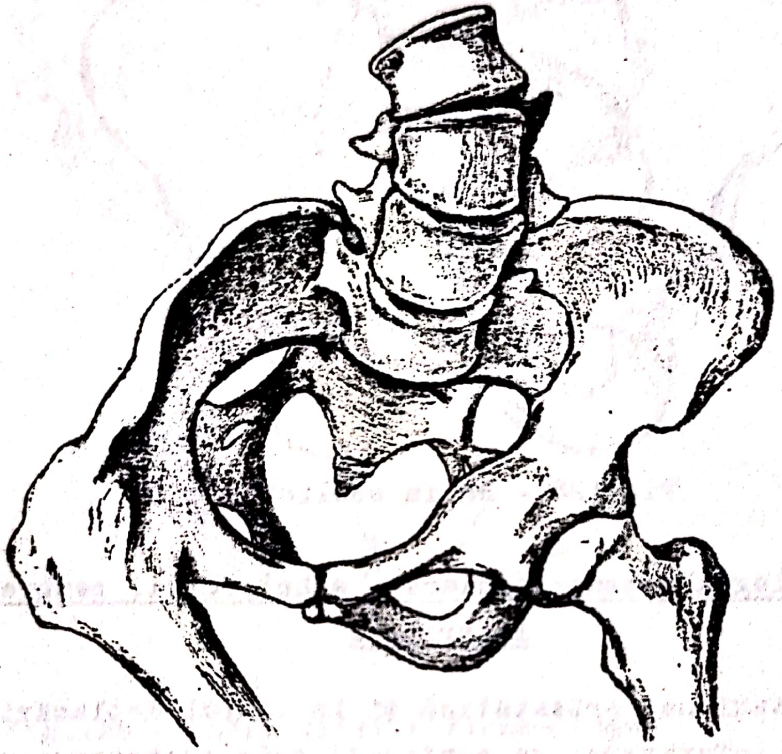

Fig.129
Bazin coxalgic

In afecţiunile unilaterale trunchiul se sprijină mai mult pe membrul sănătos, imprimînd liniei nenumite un traiect spre rectiliniu, diametrul oblic de partea respectivă se scurtează (bazin asimetric)(fig.129).

Diagnosticul distociei de canal dur

Interogatorul este foarte important deoarece, atît din antecedentele personale fiziologice (felul alăptării, vîrsta şi evoluţia mersului în copilărie,. vîrsta primei menstruaţii) cît mai ales cele patologice - fracturi luxaţii, infecţii osoase acute ori cronice, obţinem informaţii utile.

Examenul obiectiv, făcut cu minuţiozitate începînd cu inspecţia generală (talia, comportarea în poziţie culcată apoi în ortostatism obligator) şi în deplasare.

In poziţia culcată - putem constata stigmate rachitice; incurbarea diafizelor (femurală, tibială), atitudini vicioase, pregnatism, fruntea olimpiană, evazarea toracelui, deviaţii rachidiene cifoscolioză) stigmate de achondroplazie (scurtarea diafizelor humerale şi tibiale), macrocefalie, mîna pătrată.

Inspecţia în ortostatism, din faţă, va identifica eventual o tasare verticală, toracele în carenă, disproporţia dimensiunii, trunchi şi membre inferioare, distanţa interfemurală mare. Din profil şi spate, se remarcă: gibozităţi, curburi anormale a şirei spinării, asimetria regiunii fesiere, înclinaţii laterale ale sacrului, convergenţa în jos a liniilor ileotrohanteriene.

Inspecţia gravidei în mers, ne informează despre : mersul spasmodic (paralizie infantilă), cel de raţă (luxaţie coxo-femurală) mersul oscilant vertical (scurtarea unui membru inferior) mersul oscilant orizontal anteroposterior (coxalgie), sau transversal (luxaţia dublă a şoldului).

Palparea minuţioasă a coloanei vertebrale, a bazinului dur, a scheletului membrelor inferioare, poate evidenţia deformări, deplasări.

Examenul obstetrical, remarcă menţinerea prezentaţiei mobilă, prezentaţia depăşeşte marginea superioară a pubisului.

Examenul vaginal digital, evidenţiază ascensionarea colului, lipsa formării segmentului inferior, prezentaţia mobilă, pelvigrafia digitală şi pelvimetria digitală, completează informaţiile.

Tratamentul obstetrical

In bazinele limită (diametrul util 9,5 cm) în cel general strîmtat, general strîmtat şi turtit anteroposterior, sau cel turtit anteroposterior, se face proba de naştere. Proba de naştere clasică (Pinard) constă din ruperea membranelor la dilataţia colului de 4 cm, notarea altitudinii prezentaţiei ; dacă în 12 ore prezentaţia nu se angajează, proba este negativă. Proba de naştere Aburel constă din ruperea membranelor la aceeaşi dilataţie, infiltrarea anestezică pericervicală şi peridurală, corectarea dinamicii cu ocitocice, cercetarea BCF din 15 în 15 minute, dacă după 6 ore starea prezentaţiei se menţine, fătul sufere, proba de naştere este negativă. Prof.Dobrovici, a extins proba de naştere şi în unele situaţii cu fătul în prezentaţia pelvină.

Scanned with OKEN Scanner

În restul cazurilor, se intervine pe sub-caesariană, eventuală embriotomie (fătul mort, condiţii propice).

DISTOCIILE CANALULUI MOALE

În concepţia şcolii ieşene (Prof.V.Dobrovici), canalul obstetrical moale, este telescopat în canalul obstetrical dur. Similar acestuia, canalul moale are 2 strîmtori ; superioară (colul uterin) inferioară (orificiul vulvoperineal), şi o escavaţie (conductul vaginal). Strîmtoarea superioară a canalului moale, deţine preponderenţa maximă a distociilor canalului moale.

Circumstanţele etiologice ale distociilor colului sînt morfopatologice şi fiziopatologice. Cele morfopatologice sînt mai frecvente ;

- alungirea hipertrofică a colului uterin, trebuie diferenţiată de sarcina cu prolaps genital - în ambele situaţii colul este în vagin ajungînd pînă la orificiul vulvar, în alungirea hipertrofică, fundurile de sac vaginale, sînt de profunzime normală, în prolaps ele sînt mai profunde. Distocia prin alungire hipertrofică a colului determină o distocie de dilataţie (ştergerea colului şi formarea cavităţii cervicosegmentare este întîrziată, ocazionînd alterarea dinamicii uterine) ;

- aglutinarea colului, prin aderenţa mucusului endocervical (dopul gelatinos), sau obstrucţia colului prin keratinizare excesivă a orificiului extern al colului (himenul cervical),alungesc perioada de dilataţie ;

- edemul colului uterin, fie edem moale (mecanic, prin compresiunea istmului de către prezentaţie), sau edemul dur (inflamator cronic), prejudiciază de asemeni perioada de dilataţie a naşterii ;

- rigiditatea colului, distocia cea mai frecventă, poate fi primitivă (preexistentă naşterii) prin scleroză cicatricială (cicatrici inelare, cilindrice, segmentare); postcauterizare sau amputaţii ale colului; cea inflamatorie cronică, ori cea tumorală, este rigiditatea adevărată a colului. Sclerozele cicatriciale ale colului determină stenoza, fie superficiale (după diatermocoagulări superficiale) mai frecvent profunde şi în atari împrejurări aceste stenoze pot fi conice (după diatermocoagulare profundă) sau cilindrice. Amputaţiile de col prejudiciază funcţionalitatea aces-

tuia şi anume : cele a porţiunii supravaginale pot determina o incompetenţă cervico-istmică, cele a porţiunii intravaginale pot crea stenoze prin constituirea unui inel cicatricial. Rigiditatea poate fi secundară - spasmodică - cu substrat fiziopatologic şi nu morfopatologic ;

- - deviaţiile colului uterin, cu orientarea orificiului extern îndărăt (saculaţie anterioară), înainte (saculaţie posterioară), sau spre dreapta ori stînga. Clinic pot fi confundate cu polul inferior al oului pe un col complect dilatat. Nediagnosticată la timp, saculaţia se poate complica cu ruptura colului şi expulsia fătului prin breşa creată, cu perspective hemoragice. Tratamentul distociilor de col uterin, este obstetrical pur cu spasmolitice, infiltraţii anestezice, la eşecul cărora, se recurge la caesariană.

Distociile escavaţiei canalului moale (conductul vaginal), sînt incomparabil mai rare, pot fi congenitale (septuri vaginale longitudinale ori transversale, diafragme deasupra cărora vaginul se dilată ca şi colul şi care cedează la incizii radiare); îngustări canaliculare, care se dilată uneori, dacă nu, se trece la op. caesariană. Afecţiunile cîştigate ar fi cele cicatriciale, după plăgi vaginale ori vulveperineale, postcaustice, sau cele tumorale; kiste vaginale, fibrom vaginal ori varice vaginale exuberante.

Tratamentul

După o probă de naştere scurtă, la distociile cu substrat fiziopatologic, se trece la caesariană.

DISTOCIILE DINAMICII

Dinamica uterină îndeplineşte în timpul naşterii, rolul forţei musculaturii corpului uterin, devenit acum segment superior, care se confruntă cu rezistenţa cervico-segmentară.

Dinamica uterină, manifestare fiziologică a uterului gravid este concretizată prin desfăşurarea celor 3 proprietăţi fundamentale ale miometrului : reactivitatea, (excitabilitatea şi contractilitatea). Toate aceste trăsături sînt necesare în anumite etape ale naşterii. Dinamica uterină este eutocică, în condiţiile menţinerii unui echilibru între proprietăţile fundamentale ale miometrului, în sensul intrării la timp, în acţiune pentru fiecare dintre ele. Dacă în pe-

rioada I-a şi a II-a a naşterii cea mai solicitată este reactivitatea, în perioadele III şi IV a naşterii, este solicitată la maximum elasticitatea în special corolarul acesteia, retractilitatea.

Dinamica uterină este eutocică dacă se păstrează un echilibru între forţa contractilă a segmentului superior al uterului gravid şi rezistenţa cervicoistmică, ambele contrabalansîndu-se permanent în perioada I-a a naşterii. Dinamica este eutocică dacă se menţine şi un echilibru între tonicitatea miometrului şi contractilitatea acestuia - echilibrul tonie-kinezie. Această unitate funcţională tonie-kinezie se prezintă sub 3 posibilităţi şi anume: la un tonus crescut corespunde o contractilitate scăzută, la un tonus scăsut, corespunde la contractilitate scăzută. Dinamica este eutocică numai în condiţiile de normotonie cu normokinezie. Reactivitatea miometrială în dinamica eutocică, este deja pregătită din timpul sarcinii, de-a lungul căreia sensibilitatea miometrială la acţiunea ocitociceler, creşte progresiv (DME fiind din ce în ce mai scăzută), în schimb scade progresiv sensibilitatea la acţiunea substanţelor tocolitice (echilibrul ocitocin-ocitocinază).

Alterarea unuia sau mai multora din preprietăţile fundamentale ale miometrului, determină distocia de dinamică în naştere.

Dinamica distocică

Reprezintă anomalia funcţională a forţei, în timpul naşterii, anomalie interesînd fie reactivitatea, fie tonocitatea, fie elasticitatea, fie echilibrul între forţa segmentului superior şi rezistenţa cervicosegmentară.

Este vorba deci de alteraţiunea tonicităţii şi contractilităţii (toniei şi kineziei) în perioadele 1 şi 2 a naşterii şi alteraţiunea retractilităţii în perioadele 3 şi 4 ale acesteia. O naştere este eutocică dacă este normotonă şi normochinetică ; contracţiile se desfăşoară cronologic cu caracterele lor privind durata, intensitatea, intervalul, pentru fiecare etapă, iar în perioada dintre ele, tonusul de bază este normal. Alteraţiile toniei şi ale kineziei pot fi izolate sau combinate şi se pot manifesta în 3 direcţii ; exagerarea lor (hipertonie, hiperkinezie), insuficienţa lor (hipotonie, hipokinezie, sau hipertonie hipokinezie) sau dezechilibrul lor (diskinezia uterină).

Fiziopatologic, întîlnim diferite combinaţii ale acester

dezechilibre, tonus-contracţie. Astfel hipokineziile pot fi de 3 categorii; de intensitate (contracţiile au amplitudinea sub cea normală, sub 5o mmHg); de frecvenţă, cu distanţa între contracţii mai mare ca cea de obicei şi mixte (frecvenţă şi intensitate). Hiperkineziile de intensitate, au amplitudinea peste normal (presiunea intraamnietică fiind de 7o-8o mmHg) iar cele de frecvenţă înseriu contracţii mai frecvente ca de obicei, cu intervale mai scurte între ele.

Din asocierea hipokineziei de amplitudine cu cea de frecvenţă, rezultă inerţia uterină, iar din asocierea hiperkineziei de amplitudine cu cea de frecvenţă, pretetanizarea uterină.

Hipertenia uterină înseamnă contracţie de bază (ruhe tonus) deasupra celei normale (de le mmHg), depăşind 15 mmHg. Hipertoniile din timpul naşterii pot fi produse prin mecanisme multiple; prin contractură (undele contractile sînt reduse ca amplitudine, din cauza tonusului crescut); prin distensia peretelui uterin; prin hiperkinezie de intensitate şi amplitudine, care împreună cu hipertenia duc la alterarea profundă funcţională miometrială-retracţia uterină.

Retracţiile uterine pot fi şi izolate; apar inele musculare la diferite nivele ale ovoidului uterin; uterul în ceas de nisip (sindr.Demelin), prin retracţia inelului Bandl, sau hipertenia orificiului extern al colului (sindr.Schickele).

Dinamica distecică în clinică

Cele 3 modalităţi fiziopatologice ale dinamicii distocice au corespondent clinic, unde întîlnim anomalii de dinamică prin; insuficienţă, exces, asincronism.

Dinamica insuficientă este exprimată clinic prin inerţie uterină, adevărată sau falsă.

Inerţia uterină adevărată este rezultatul, fie a unei hipokinezii (de amplitudine sau de frecvenţă) asociată cu o hipotonie, fie a unei hipokinezii (de frecvenţă ori amplitudine) asociacu o normotonie ;

- inerţia uterină falsă este asocierea unei hiperkinezii asociată cu o normotonie, fie a unei hiperkinezii evoluînd pe o hipertonie (parţială ori totală).

Dinamica distecică prin asincronism, are ca rezultat clinic dinamica diskinetică, în care confruntarea dintre forţa contractilă

a segmentului superior şi rezistenţa cervico-istmică este disarmonioasă. Vekaer, descrie 3 modalităţi ale acestei confruntări; rezistenţă normală cu forţă insuficientă, rezistenţă crescută cu forţă normală, rezistenţă şi forţă anarhice.

Diskineziile se interferează şi intercondiţionează cu distoniile.

Etiologia distociei de dinamică

Factorii generali aparţin fie mediului extern (medii toxice, subalimentaţie, climat familial nepropice) fie celui intern, vîrsta înaintată pentru naştere, paritatea crescută (primiparele şi tinerele predispun la dinamică excesivă), viscerepatiile, disgravidiile majore chiar şi medii.

Factorii etiologici speciali, presupun anomalii primare, anomalii secundare (reactive).

Anomaliile primare sînt fie generale, fie locale. Cele generale sînt condiţionate de sistemul nervos al gravidei (relaţiile corticosubcorticale, alteraţii reflexe neuro-hormonale, neuroumorale, alteraţii de intereorecepţie, abuz de antispastice, administrarea de beta blocante). Cele locale, sînt materne ori ovulare; basine distocice, patologie miometrială, malformaţii uterine (uter bicorn, unicorn, didelph, cilindric), vicii de acomodare intrauterină a fătului.

Anomaliile secundare, denumite şi anomalii reactive faţă de unele circumstanţe obstetricale; obstacol mecanic permanent ori temporar (disproporţiile foetopelvine, distociile anatomice ori cele funcţionale (canalul moale), sarcini patologice ; apoplexia uteroplacentară, supradistensia peretelui uterin, naşterile precipitate (hiperkinezii de intensitate), circumstanţele yatrogene (ocitocice intempestive, fără tatonarea DME). Toate aceste circumstanţe, pot determina distocii reactive, iniţial în exces, ulterior prin insuficienţa (după epuizare).

Diagnosticul clinic

Dinamica insuficientă cu cele două variante (inerţia adevărată şi inerţia falsă) se conturează clinic prin contracţii de intensitate redusă, cu intervalul mare, durata mică şi cu relaxarea dintre contracţii mare (inerţia adevărată), sau relaxare mică (inerţia falsă) cu tensiunea permanentă dureroasă a uterului. In ambele

circumstanţe, perioada de dilataţie creşte ca durată, dilataţia staţionează, prezentaţia nu coboară, colul se edematiază (edem moale, apoi dur), fătul sufere, mama se epuizează.

Dinamica excesivă determină o stare de agitaţie, dureri vii (contracţiile uterine cu intensitatea mare, frecvenţa crescută) cu relaxare uterină între contracţii (hiperkinezie cu normotonie) sau cu relaxarea dintre contracţii absentă-tensiune parietală uterină permanentă, dureroasă, prezentaţia nu progresează, dilataţia regiunii cervicosegmentare staţionează, fătul suferă, apare şi surmenajul obstetrical. Necorectată tempestiv se poate ajunge la contractura uterină difuză (uterul de lemn), sau contractură zonală inelară în jurul gîtului fătului (sindr.Demelin), în jurul orificiului extern al colului (sindr.Schickele).

Dinamică distocică prin asincronism, (diskinezia uterină) se manifestă clinic prin contracţii variabile ca intensitate (amplitudine), durată, interval, capricios eşalonate, cu tonusul dintre contracţii cînd ridicat, cînd scoborît, cu tărăgănarea mersului naşterii, suferinţă foetală, epuizare maternă.

Diagnosticul paraclinic

Obstetrica veche utiliza înscrierea contracţiilor uterine prin intermediul peretelui abdominal (tocografia externă). Actualmente se utilizează tocografia internă, intramiometrială sau intersegmento-ovulară sau intraamniotică. Se obţin astfel informaţii privind tonusul de bază al miometrului (ruhe tonus), precum şi a contracţiilor (intensitate, durată, interval).

Tratamentul dinamicii distocice

Cel de dorit ar fi tratamentul profilactic, acesta se conturează din perioada consultaţiei prenatale cînd se poate întrevedea o dinamică distocică. In timpul naşterii, tratamentul profilactic, se sprijină pe diagnosticul la timp al anomaliilor primare ori secundare (reactive) ale dinamicii.

Tratamentul curativ, va urmări o serie de principii generale; să fie condus după datele partogramei, de dorit ale tocografiei, să fie fiziopatologic, stimulînd dinamica insuficientă şi temperînd dinamica excesivă, reechilibrînd dinamica disarmonioasă.

In anomaliile dinamicii prin insuficienţă, se practică ru-

pere a membranelor, administrarea de ocitocice, totdeauna în perfuzie, de dorit după tatonarea DME, în perfuzie cu glucoza izotonică, lentă, continuă sau perfuzie ritmată (Aburel); perfuzie intersegmentoovulară pe sonda ureterală (Aburel), cu ocitocice simple sau asociate cu vitaminele ; B 1-2 fiole, B_2 - 2 fiole, B_6 - 2 fiole, Calciu gluconic 2 fiole, vit.C - 2 fiole sau prostaglandină se pot administra ocitocice şi sublingual, sau intranazal.

Datele recente experimentale şi clinice arată că efectele tocogene ale oxitocinei sînt strîns intricate cu ale prostaglandinelor (Pg). Pg cu efectul lor inotrop şi cronotrop pozitiv asupra musculaturii netede, îndeplinesc şi asupra miometrului un "efect oxitocinic", variabil cu tipul Pg. Pg F_2 alpha are un efect de 1e ori superior Pg E_2 şi PgF_1 alpha. Pe uterul gravid Pg determină contracţia corpului uterin şi dilataţia cervico-segmentară ca în naşterea normală. Relaţia biologică Pg-oxitocină pare a fi următoarea ; oxitocina stimulează direct sinteza Pg în endometru şi miometru; oxitocina îşi îndeplineşte efectul tocogen prin intermediul Pg, cu participarea oestrogenilor şi pregesteronului (coordonatori). In eventualitatea eşecului tratamentului medical, se recurge la operaţia cezariană.

Tratamentul anomaliilor prin exces, se începe cu spasmolitice musculotrope (papaverina, librium, valium), apoi neurotrope (atropina, ergotamina) sau mixte (petidina, spasmalgin). Obstetrica modernă propune tratamentul cu beta mimetice (alpha blocante). In eventualitatea eşecului tratamentului medical, operaţia cezariană.

Tratamentul anomaliilor dinamicii prin asincronism (dischinezia uterină), va combina spasmoliticile cu ocitocice, analgestice generale, infiltraţii anestezice pericervicale, iar în distocia de expulzie se va practica "forcepsul farmacologic", cînd capul este la vulvă; episiotomie plus perfuzie glucozată cu sintocinom.

x

x x

In cadrul patologiei naşterii se înscriu şi unele accidente traumatice, rare; HEMATOAMELE POSTPARTUM.

Situate la diferite nivele ale căilor genitale, perivagi-

nal, perivulvar, pelviabdominal, hematoamele genitale constituie urgenţe medii (cele situate inferior) şi majore (cele situate superior (fig.130). Pentru documentare consultaţi capitolul urgenţe ginece-obstetricale.

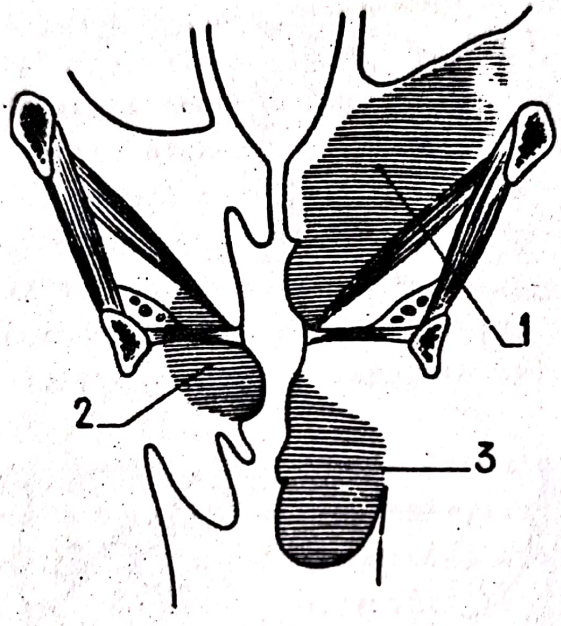

Fig.130
Hematoame genitale
1. pelviabdominal
2. perivaginal
3. perivulvar

PATOLOGIA PERIOADEI III-a A NASTERII

Perioada a III-a a naşterii, perioada placentară, poate deveni patologică, fie prin alterarea morfologică, fie cea fiziologică a parametrilor în care se petrece expulzia placentei şi membranelor.

Alterarea morfologică poate interesa unul din cele 3 elemente; placenta maternă, placenta foetală, peretele uterin, izolate sau asociate. Ele determină anomaliile morfologice ale decolării placentei. Alteori, factorii fiziologici implicaţi în producerea timpului placentar al naşterii, determină anomalii fiziopatologice ale decolării placentei.

Patologia perioadei placentare a naşterii constă din 2 manifestări importante,intercondiţionabile; retenţia placentei;

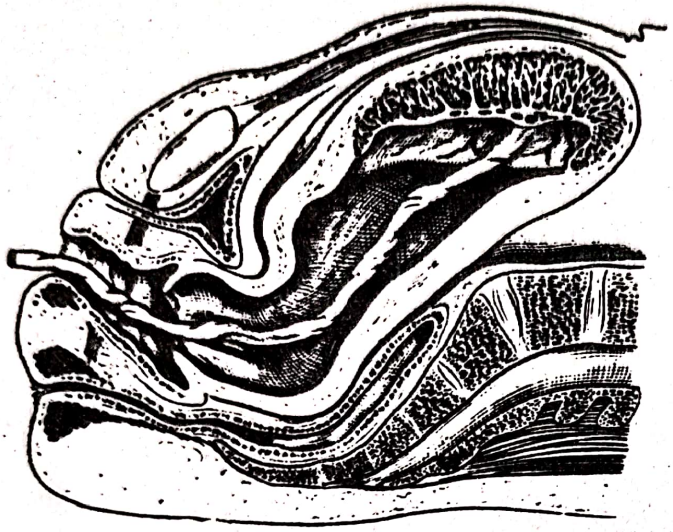

Fig.131

Pericada placentară
subpericada I-a

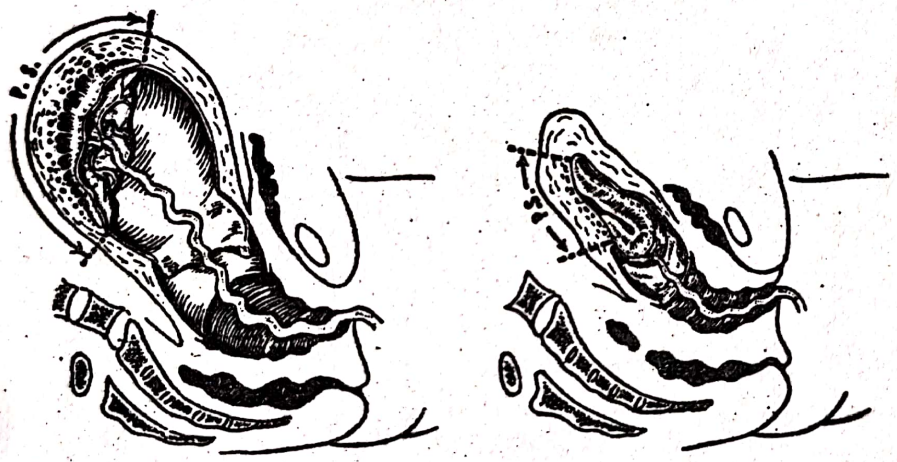

A B

A - începutul decolării B - terminarea decolării

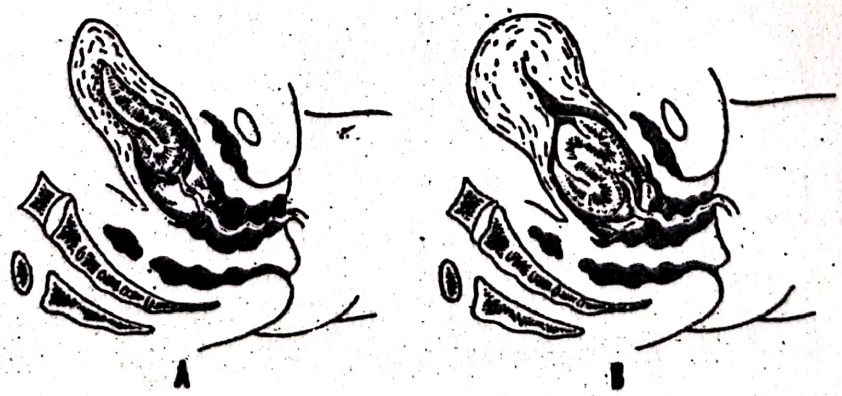

A B

Fig.132 A şi B - Căderea placentei la nivelul colului

hemoragiile pericadei placentare.

RETENTIA PLACENTARA

Retenţia placentară poate fi rezultatul atît al anomaliilor morfelogice cît şi a celor fiziologice.

Anomaliile morfelogice, pot aparţine placentei materne (decidua bazalis,seretina) sau placentei foetale.

Anomaliile morfelogice ale deciduiei bazalis pot fi determinate de inflamaţii cronice, cicatrici postoperatorii (histerotomii, histereplastii) sinechii parţiale. Anomaliile morfelogice ale placentei foetale pot fi anomalii de configuraţie, velumul excesiv, întinderea excesivă, cotiledoanele eratice, sau anomaliile de nidaţie segmentară, angulară; uterul dublu; uterul subseptus. Toate aceste circumstanţe împiedică clivajul placentei de pe peretele uterin, favorizînd retenţia parţială ori chiar totală a placentei.

Retenţia totală a placentei, de cauze morfelogice poate fi determinată de e decolare subtotală a acesteia, cum se întîmplă cu placenta aderentă sau placenta acreta, increta, percreta (în care vilozităţile au pătruns succesiv pînă la faţa internă a miometrului (acreta) în jumătatea juxtaendometrială a miometrului (increta) sau, au ajuns pînă la seroasa uterului (percreta). In atari împrejurări, nu mai apare zona de clivaj placentar în dreptul zonei spongioase a deciduiei seretine, placenta rămîne ataşată de peretele uterin. Cauzele fiziopatelogice ale retenţiei totale de placentă se referă la alterarea celor două proprietăţi ale miometrului, care asigură decolarea placentei; retracţia şi contracţia uterină. In eventualitatea că acestea sînt insuficiente (inerţia uterină) sau sînt excesive (hiperonia uterină localizată) pot prejudicia decolarea placentei, deci retenţia. Inerţia uterină din perioada placentară are cauze generale sau locale (congenitale ori dobîndite). Ea poate fi primară sau secundară inerţia nu va decola delec placenta sau, e va decola parţial ; indiferent cum se întîmplă, placenta va fi retenţionată, nu va cădea la nivelul regiunii cervicosegmentare sau în 1/3 superioară a vaginului. Inerţia poate fi secundară unei distocii de naştere care a surmenat parturienta general şi local (uterin).

Hipertonia uterină localizată poate interesa fie un teritoriu al uterului (în jurul unui corn, şi atunci placenta va fi încrustată la nivelul cornului deasupra inelului retractil (fig. 133), deci retenţiona ă sau contracţia priveşte inelul Bandl, atunci placenta este complect decolată, miometrul este retractat, dar placenta este incarcerată în porţiunea uterului situată deasupra inelului BANDL. Asemeni anomalii se pot produce şi după administrarea intempestivă a ergotinei înaintea decolării placentei.

Fig.133 - Placenta incrustată.

HEMORAGIILE DIN PERIOADA A III-a A NASTERII

Hemoragiile perioadei placentare a naşterii, sînt consecinţa anomaliilor morfo-fiziologice ale decolării placentei, deci ele sînt un corelar al retenţiilor placentare.

Cronologic, hemoragiile se pot petrece în cele trei subperioade.

Hemoragiile din subperioada I-a, sînt efectul unei decolări parţiale a placentei, cauzate de o inerţie uterină, sau de o aderenţă placentară.

Hemoragiile din subperioada II-a sînt de asemeni consecinţa unei aderenţe plazentare anormale.

Hemoragiile din subperioada III-a, sînt cauzate de o decolare incomplectă, de o anomalie a dinamicii (o hipertonie cu contractură spasmodică, segmentară), determinînd încarcerarea placentei (pentru documentări suplimentare consultaţi capitolul urgenţe).

PATOLOGIA LEHUZIEI IMEDIATE

Denumită încă, postpartum precoce, lehuzia imediată, trebuie considerată ca a 4-a perioadă a naşterii, în sensul că, asistenţa parturientei nu se încheie cu terminarea perioadei placentare. Perspectivele unei patologii neprevizibile, impun prezenţa obligatorie a personalului calificat, lîngă lehuză.

Patologia lehuziei imediate este dominată de hemoragie. Hemoragia fiziologică a naşterii, manifestată în perioada placentară a acesteia, poate deveni în orice moment, hemoragie patologică.

Hemoragiile uterine din lehuzia imediată adică a perioadei a 4-a a naşterii sau hemoragii din postpartum precoce se pot produce în 4 circumstanţe. In ordinea frecvenţei lor descrescînde, aceste circumstanţe etiologice sînt :

- Anomaliile de dinamică, fie ele continuarea unei dinamici patologice din precedentele perioade ale naşterii, fie că apar în perioada 4-a, ca o consecinţă a alter distocii, aceste anomalii se referă la alterarea retractilităţii uterine. Retractilitatea uterină, reversul extensibilităţii uterine este absolut necesară în lehuzia imediată. Ea asigură revenirea uterului pe conţinutul său alcătuit din (placentă şi membrane în perioada placentară a naşterii), şi pe chiagurile rămase după decolarea în perioada a 4-a, asigurînd astfel închiderea sinusurilor sanguine intramiometriale, (ligaturile vii a lui Pinard). Retractilitatea asigură hemostaza fiziologică din postpartum precoce; ea este intercondiţionabilă cu tonicitatea uterină. Este necesar un anumit echilibru tonus-contracţie, în postpartum precoce, la fel cum este necesar şi în perioadele precedente ale naşterii.

Anomaliile retractilităţii uterine, cel mai frecvent întîlnite sînt cele în minus - hiperetractilitatea uterină de diferite grade mergînd pînă la aretractilitate. Aceste anomalii determină inerţia uterină din lehuzia imediată, fie că această inerţie este totală, fie că este parţială. Inerţia uterină poate fi consecutivă epuizării rezervelor energetice a fibrei miometriale, de către o dinamică excesivă, sau poate fi yatrogenă (administrare nejudicioasă de ecitocice sau de calmante ale musculaturii uterine). Hemoragiile prin anomalii de dinamică sînt de obicei externe, uneori ele pot fi şi interne (intrauterine) sîngele acumulîndu-se pregresiv în cavitatea uterului aretractil, care se destinde pregresiv pînă la dimensiunile avute în timpul naşterii. Lehuza nu se alarmează (nu pierde sînge), personalul sanitar de asemeni, doar anemia acută şi starea de colaps hemoragic atrag atenţia. Căutînd globul de siguranţă, constatăm dispariţia acestuia, uterul moale, a ajuns la nivelul apendicelui xifoid; apăsînd la nivelul fundului uterin se

exteriorizează o cantitate impresionabilă de chiaguri şi sînge liber.

- Retenţia parţială de cotiledoane placentare eri de membrane, întreţine la nivelul lor de contact cu peretele uterin, deschiderea simusuriler venoase care drenează sîngele. Cauzele acestor hemoragii, se confundă cu cele ale retenţiei placentare totale eri parţiale. Este vorba; fie de aderenţe în dreptul cicatriciler posthisteretomie; fie de modificări de acretizare placentară; fie decolări placentare precipitate, stimulate prin masajul transabdominal al uterului, fără a se aştepta subpericada I-a a perioadei placentare; fie anomalii de dinamică; toate favorizînd retenţia de placentă deci şi hemoragiile.

- Traumatismele canalului moale, spontane (din desfăşurarea naşterii) sau provocate (consecutive intervenţiilor obstetricale) sînt altă sursă de hemoragii în postpartum precoce. Ele pot interesa strîmtoarea superioară a canalului moale (colul uterin), escavaţia acestuia (conductul vaginal) sau strîmtoarea inferioară (orificiul vulvar şi perineul). Hemoragiile sînt cauzate de rupturi ale colului uterin interesînd fie porţiunea lui intravaginală, (oprindu-se la nivelul inserţiei vaginului), sau depăşind inserţia şi trecînd la porţiunea supravaginală a colului, extinzîndu-se şi la segmentul inferier - rupturile cervicosegmentare.

Rupturile cervicosegmentare, decolează în drumul lor ascendent, inserţia cervicală a vaginului, dilacerează ligamentele cardinale ale uterului, efracţionînd vasele hilului uterin, determinînd hematomul pelvin. Extinderea acestui hematom depinde de tipul vasului rupt; dacă este venos rămîne limitat la pelvis, dacă este arterial se extinde în ligamentul larg, apoi cel lombovarian determinînd hematomul pelviabdominal, formă gravă a rupturii cervicosegmentare complicate.

Rupturile peretelui vaginal, pot fi inferioare (prelungirea unei rupturi vulveperineale) sau înalte, rupturi ale fundurilor de sac vaginale, prelungire a unei rupturi cervicosegmentare. Rupturile vaginale sînt mai frecvent provocate, cu ocazia unei intervenţii obstetricale; forceps laberies cu aplicări multiple eri cu retaţie mare, embriotomie.

Rupturile perineovulare pot interesa numai inelul vulvar

(rupturi himeneale la primipare), fie formaţiunile vulvare (rupturi anterioare, laterale) fie perineul obstetrical. Toate pot fi sursă de hemoragie în postpartum imediat, hemoragia este moderată, exceptînd unele rupturi cervicosegmentare antrenînd formarea de hematoame pelviene care se însoţesc de colaps ori de şoc hemoragic sau neurogen. Aceste hemoragii se impun ca diagnostic prin două elemente:
1/ hemoragia externă moderată continuă;
2/ prezenţa unei retractilităţi uterine normale (globul de siguranţă prezent). In aceste împrejurări se impune controlul integrităţii canalului moale, sub valve şi pense de col uterin. Se începe cu controlul porţiunii intravaginale a colului, plimbînd cele două pense - una după alta - pe circumferinţa colului, de la ora 12-14-16-18-20-22; tracţionînd uşor pentru a vedea vîrful fiecărei rupturi şi dacă inserţia vaginului este sau nu interesată. Prin manevrarea vîrfului valvelor controlăm şi integritatea pereţilor vaginali.

Diagnosticul tempestiv al acester rupturi, moderat hemoragice este necesar nu numai sub aspectul urgenţei hemoragice ci şi al perspectivei coagulopatiei de consum, reacţionale, consecutivă hemoragiilor repetate, moderate cantitativ, nealarmante. Diagnosticul şi tratamentul lor, mai este necesar din alt punct de vedere; ele pot fi cauza unui col incompetent la sarcinile ulterioare fiind o cauză de avort habitual; infecţia lor cronică, subclinică, poate constitui o spină iritativă a proliferărilor epiteliomatoase al colului, a displaziilor cervicale, (precancereze); ele pot constitui o nouă distocie de canal moale pentru sarcinile ulterioare; ele pot constituit substratul unei dispareunii profunde.

Hemoragiile prin coagulopatie, din postpartum precoce sînt forma cea mai gravă a hemoragiilor. Aceste coagulopatii sînt iniţial coagulopatii prin consum, ulterior coagulopatii prin liză; Eventualităţi ale patologiei postpartum-lui precoce, mult mai rare ar fi infecţiile postpartum (consultaţi capitolul ginecologie), precum un accident rarisim ar fi inversiunea uterină (consultaţi capitolul urgenţe).

PATOLOGIA SISTEMELOR ORGANISMULUI IN TIMPUL STARII GRAVIDOPUERPERALE

Funcţia gestativă se poate instala, şi eventual desfăşura şi în condiţiile unor stări patologice ale sistemelor (cardiovascu-

lar, urinar, digestiv, respirator, hematopoetic) ale organismului matern, inclusiv a unor patologii ale sistemului reproductiv matern.

Patologia generală a sistemelor se referă la diferite visceropatii în prezenţa cărora, sarcina poate apare, poate evolua o perioadă mai lungă ori mai scurtă de timp, bine înţeles cu riscuri bilaterale sarcină-visceropatie.

Diferitele manifestări ale patologiei organismului concomitente cu funcţia gestativă se pot grupa în două categorii ; boli comune şi sarcina; boli specifice sarcinii. Bolile comune sînt cele care preexistau sarcini, cele specifice apar odată cu sarcina, evoluează concomitent cu aceasta, dispar după terminarea sarcinii - sînt disgravidiile.

BOLILE COMUNE, MAI IMPORTANTE SI STAREA GRAVIDOPUERPERALA. CARDIOPATIILE SI SARCINA.

Concepţiile privind asocierea gravido-cardiacă, au evoluat; primele interziceau unei femei cardiopate să se căsătorească;dacă se căsătoreşte să evite sarcina; dacă are sarcină să o întrerupă; dacă duce sarcina şi naşte, să nu alăpteze. Ulterior, restricţiile s-au tot ridicat păstrînd actualmente limitate la anumite contexturi biopatologice ale acestei asocieri gravido-cardiace. Dacă înainte, mortalitatea gravidelor cu cardiopatie era în jur de 60 %, actualmente ea a scăzut la 1-5 %, şi sub aceasta.

Sarcina evoluînd pe un organism normal, pune sistemul circulator în faţa unor solicitări suplimentare determinate de ; creşterea volemiei, a debitului cardiac, a rezistenţii periferice (adăugarea circuitului uteroplacentar ÷ un veritabil anevrism arterio-venos).

Contextul biologic gravido-puerperal influenţează negativ cardiopetiile atît în timpul sarcinii cît şi a naşterii şi lehuziei.

In timpul sarcinii unele cardiopatii se agravează constant; insuficienţa cardiacă decompensată, tulburările de ritm cardiac, valvulopatiile evolutive, boala mitrală, stenoza mitrală, insuficienţa aortică. Agravarea lor este explicată; de noile solicitări hemodinamice create de sarcină, de tendinţa la spasme în teritoriile microcirculatorii, de obstacolele mecanice pe circulaţia de întoarcere. Agravarea unor cardiopatii în cursul sarcinii impune interzicerea

sarcinii - avortul terapeutic; insuficienţa cardiacă decompensată, fibrilaţia auriculară, valvulopatiile evolutive, cardiopatiile persoanelor cu deformări toracice.

In timpul naşterii, cardiopatiile se agravează în perioada a 2-a, uneori chiar în perioada 1-a, prin surmenajul parturientei, prin decompresiunea bruscă după expulsia fătului, prin scoaterea circuitului sanguin materneplacentar,din circulaţia mare.

In timpul lehuziei şi alaptării, cardiopatiile se pot de asemeni complica.

Cardiopatiile influenţează starea gravido-puerperală; unele întrerup sarcina (avorturi, naşteri premature), altele determină moartea fătului, sau dismaturitatea fătului ; asupra naşterii, cardiopatiile influenţează dinamica (hipokinezie şi hipotonie uterină), iar în lehuzia imediată, favorizează hemoragii şi sînt grevate de riscul tromboflebitei, a colapsului hemoragic, a şocului central (cardiogen).

Accidentele gravidocardiace ale obstetricii clasice, apar actualmente doar în 25-3o % din cazuri şi au frecvenţa maximă spre trimestrul III.

Graţie unei clasificări a cardiopatiilor, corelate cu starea gravido-puerperală, adoptată de asociaţia cardiologilor din New-York, avem un ghid clinic practic privind capacitatea funcţională a cordului la gravidele în evidenţă.

Clasa I-a; gravide cardiace la care activitatea obişnuită nu-i determină nici o simptomatologie.

Clasa II-a; la care activitatea obişnuită crează un disconfort; dispnee, oboseală, palpitaţii eventual rare crize de angor, toate cedînd imediat la repaus.

Clasa III-a; simptomele de mai sus apar la cea mai elementară activitate.

Clasa IV-a; aceste simpteme apar chiar şi în repausul gravidei, cu agravarea lor evidentă la eforturi elementare,iminenţa decompensării chiar în repaus.

Există variaţii individuale privind influenţele reciproce cardiopatie-graviditate, variaţii în instalarea decompensării; obişnuit sînt două perioade critice; săptămîna 28-32 şi în lehuzia imediată.

Tratamentul

Dispensarizarea gravidelor cardiopate; la cabinetul de cardiologie, frecvenţa consultaţiilor creşte progresiv cu vîrsta sarcinii. Se recomandă un regim alimentar care să nu complice cardiopatia. Se face profilaxia disgravidiei ! hipertensiunea prin spasm periferic, sau perspectiva unui oedem pulmonar acut. Se recomandă un regim de activitate cu multe ore de repaus, reducerea activităţilor solicitante. La gravidele din clasele III şi IV, este necesară spitalizarea, din ultimul trimestru al sarcinii.

In timpul naşterii, se recomandă de la început cesariana la gravidele din clasele III şi IV, precum şi celor din clasele I şi II, care au circumstanţe de naştere distocică, chiar minoră. Antibioterapia profilactică este recomandată sistematic. Supravegherea deosebit de atentă a desfăşurării naşterii, cu notarea, la intervale mult mai scurte ca la naşterea obişnuită, a tensiunii arteriale, pulsului, frecvenţii şi amplitudinii respiraţiei, anestezia tempestivă, ajutarea expulziei cu forceps sau vidextracter.

In timpul lehuziei propriu zise, aceeaşi atenţie susţinută la perspectiva unei decompensări oedem pulmonar acut; alăptarea interzisă pentru gravidele claselor III şi IV.

Vasculopatiile şi sarcina

Cele mai frecvente vasculopatii, aparţin sistemului venos şi sînt reprezentate de; varice şi sarcină, tromboflebite şi sarcină.

VARICELE SI SARCINA

Varicele complică frecvent sarcina, mai ales spre sfîrşitul acesteia. Explicate prin efectul hipotenizat muscular neted al progesteronului gravidic, succedat de efectul mecanic de compresiune a trunchiurilor venoase principale, varicele, din simptom gravidic, pot deveni maladie gravidică. Localizate de predilecţie la membrele inferioare, pe traiectul safenei interne în special, se însoţesc uneori şi de flebectazii superficiale care modifică disgraţios culoarea pielii. Există şi localizări oarecum specifice sarcinii; perineovulare, peripubiene, hemoroidale, pelviene. Varicele se complică deseori cu periflebite superficiale care cedează

la repaus şi tratament, se pot complica cu flebite a trunchiurilor principale ale safenei, sau a celor din pelvis - determinînd boala tromboembolică puerperală.

UNELE HEMOPATII SI SARCINA

Anemiile gravidopuerperale, sînt de toate tipurile clinice, fiind cele mai frecvente hemopatii. Anemiile normocitare şi normocrome (talia şi valoarea globulară normale), cele microcitare şi hipocrome (talia hematiilor redusă cu valoarea globulară scăzută) cele macrocitare şi hipercrome, anemiile hemolitice, cele proteiprive (proteinele serice sub 4o %o) cele feriprive şi vitaminoprive, se pot întîlni în cursul stării gravidopuerperale.

Anemia feriprivă este cea mai frecventă (7o-9o %); starea de gestaţie este o mare consumatoare de fier - el creşte de la 1,5 mg/zi în afara sarcinii, la 3,5 mg/zi la gravidă. Dacă este necesar, se administrează un supliment de fier zilnic de 1,5-2 mg. Necesitatea în fier este mai crescută la multipare.

NEFROPATIILE GRAVIDOPUERPERALE

Nefropatiile acute, fie secretorii (pyelonefrite) - cum sînt glomerulonefrita în focar sau glomerulonefrita difuză, fie excretorii (pyelo utere cistite), sînt agravate de sarcină datorită contextului fiziopatologic neurovascular.

Cauzate în 9o % de diferitele tipuri de E.coli, în rest de Klebsiela, Proteus, streptococii D şi B, favorizate în graviditate, de existenţa refluxului uretrovezical şi mai ales a celui vezico-ureteral, majoritatea nephropatiilor sparţin căii de infecţie ascendentă mai rar celei limfatice. Clinic se pot instala brutal; frison, febră 39-4o grade, sau lent în 2-3 zile, cu percepera palpatorie a punctelor dureroase (pyelic, ureteral superior şi inferior, vezical).

La rîndul ei sarcina evoluînd pe un teren nefropatic acut se resimte; leziunile placentare prejudiciază vitalitatea produsului de concepţie, de aceea se recomandă întreruperea sarcinii.

Nefropatiile cronice - cu hipertensiune arterială, se influenţează reciproc desavantajos cu sarcina. Aceasta determină reapariţia cilindruriei, albuminuriei, oliguriei, oedemelor, creşte-

rea T.A. la 22e-23e. Nefrosclerozele la rîndul lor, prejudiciază sarcina prin leziunile placentare (arterită, oedem, infarcte) ducînd la moartea fătului.

Există şi bacteriurii gravidice asimptomatice clinic, în 5-le %, depistabile cu ocazia apariţiei unui sindrom vascule-renal gravidic ori a unei proteinurii gravidice izolate.

AFECTIUNILE DIGESTIVE SI SARCINA

Unele disconforturi digestive - pirozis, constipaţie, diaree, hemoroizii, sînt considerate drept episoade fireşti ale stării gravidopuerperale.

Patologia digestivă poate crea uneori circumstanţe patologice urgente; apendicita şi sarcina, icterele gravidopuerperale, colecistopatiile şi sarcina, sindromul ocluziv şi sarcina.

Apendicitele gravidopuerperale, favorizate de staza digestivă cu exacerbarea microbismului colic pe de o parte, de infiltrarea parietală digestivă gravidică, pe de alta, favorizate în plus de hipoergia gravidică, se pot manifesta ca accident prim, sau ca o reîncălzire a unei apendicite vechi, dinaintea sarcinii. Complicate uneori cu plastronul apendicular, ele se liniştesc sub tratamentul dietetic şi repausul la pat. Uneori au tendinţa abcedării-abcesul apendicular - sursă a peritonitei acute difuze. Cele subacute trebuiesc diferenţiate de pyelocistitele gravidice, de aceea orice sindrom dureros abdominal al flancului drept, trebuie explorat şi sub aspectul unei patologii pyeloureterale.

Tratamentul este de igienodietetic, repaus eventual la pat - în formele cu plastron, antiseptice digestive, tratamentul chirurgical numai în formele complicate cu abces apendicular şi cu perspectiva peritonitei acute difuze.

Colecistopatiile gravidopuerperale

Climatul neuromuscular hipotenizant al musculaturii netede se extinde şi la peretele colecistului favorizînd instalarea colecistitei care se manifestă uneori în timpul sarcinii fie ca un episod acut (colică), fie subacut.

O colecistită acută gravidică, se poate manifesta prima oară cu ocazia sarcinii, sau sarcina îi oferă ocazia unei remani-

festări. Durerea în punctul colecistic, greţurile, vărsăturile, cedează la regim alimentar adecvat, antiseptice moderate.

Sindroamele icterigene gravidice eventuale, sînt cele prin hepatita virală contractată în cursul sarcinii (virusuri tip B,SH, A, IH) care se desavantajează reciproc cu sarcina; ictere toxice (prin avort delictual toxiceseptic); ictere toxiinfecţioase (cu perfringens), sau cele din IRA (insuficienţa renală acută), complicaţii ale avortului toxiceseptic; icterul colestatic (colestaza infecţioasă ori neinfecţioasă), care recidivează cu ocazia fiecărei sarcini.

Sindromul ocluziv gravidopuerperal

Hipoperistaltismul digestiv cu staza consecutivă, constituie premize fiziopatologice ale instalării sindromului ocluziv acut. Frecvent dinamic, sindromul ocluziv poate deveni ulterior mecanic. Cel dinamic poate fi singur sau o complicaţie a altei patologii abdominale (peritonită acută difuză, pyelonefrită, colecistită, apendicită acută ori supraacută, unei pneumopatii acute).

Cel mecanic, poate întruchipa multiple mecanisme fiziopatologice; strangularea ansei prin bridele consecutive inflamaţiei pelviperitonitice din afara sarcinii; postapendicectomie; prin volvulusul ansei colonului sigmoidian ; obstruaţia, prin compresiunea uterului gravid, obstrucţia cu un ghem de ascarizi, calcul biliar mare, fecalom.

Diagnosticul varietăţii ileusului este foarte important pentru nuanţarea conduitei; cel mecanic este totdeauna chirurgical, dar o laparotomie inutilă pentru unul dinamic, expune riscului declanşării contracţiilor uterine cu întreruperea sarcinii.

GINECOPATIILE SI STAREA GRAVIDOPUERPERALA

Funcţia gestativă, nu implică din partea sistemului reproductiv al femeii, o stare absolut normală morfofiziologic.Unele ginecopatii coexistă cu evoluţia sarcinii influenţîndu-se reciproc; totuşi această coexistenţă, nu prejudiciază totdeauna evoluţia sarcinii.

Ginecopatiile malformative şi sarcina

Unele ginecopatii malformative influenţează defavorabil sarcina prin insuficienţa lor dezvoltare-hipotrofismul genital, în

cadrul căruia cel uterin este cel mai impertant, hipoplazia uterină. Hipoplazia uterină, înseamnă uter adult cu caractere infantile; colul cilindric în loc de piriform, uterul prea anteflectat, dur, mic, cilindric, nu exclude posibilitatea nidației, a progestației, dar o prejudiciază pe cea gestativă prepriu-zisă crează deci circumstanțe obstetricale patologice în timpul sarcinii prin declanșarea contracțiilor uterine (prin neadaptarea conținătorului la exigențele volumetrice ale conținutului) determinînd avertul eri nașterea prematură; acomodări patologice în uter + prezentații transverse, pelvine oblice; prin oligoamnios, distocia de dinamică în cursul nașterii, hemoragii prin inerție în perioada placentară și postpartum precoce (fig.134). Malformațiile uterocervicovaginale cu multiplele ler variante, permit totuși (unele dintre ele) desfășurarea sarcinii pînă aproape la termen - uterul didelph, pseudodidelph, unicorn, cordiform, septurile eri diafragmele vaginale. Toate însă pun probleme privind dinamica eutocică necesară nașterii.

Ginecopatiile inflamatorii

Cele genococice concomitente cu sarcina, au caracterul unei inflamații acute patente cu tumor, ruber, turger, dolor, a regiunii perineovulvare, congestive, edematoase, cu leucoree galben-verzuie. Genocociile antedatînd sarcinii, reacutizate cu ocazia acesteia se manifestă mai puțin zgomotos, fenomenele inflamatorii interesînd de obicei "reperele microbiene", (orificiile glandelor Barthelin, a glandelor periuretorale-Skene). Dacă sarcina nu-i influențată de genococie, nașterea și postpartum ocazionează ascensiunea infecției spre endometru, apoi în endosalpinx, în atmosfera perianexială. Nou-născutul este expus, la trecerea prin vagin, la infectarea cavităților conjunctivale oftalmia genococică a N.N., iar fetițele la vulvovaginita genococică a N.N.

Vulvovaginitele parazitare - cea cu monilia eri cu candida albicans, au predilecție deosebită parcă pentru căile genitale gravidice (fig.135). Aici ele evoluează succesiv prin fazele congestivă, eritematoasă, apoi cea cu apariția insulelor mici albe (culturi de monillia), care în stadiul ulterior, confluiază în veritabile placarde, formînd un mulaj intern al vaginului. Vaginitele cu trehomonas, cu leucoreea vierzuie spumoasă - colpita emfizematoa-

să, este un alt episod inflamator frecvent întîlnit în graviditate (fig.136).

Ginecopatiile tumorale gravidopuerperale

Coexistenţa cu sarcina este compatibilă pentru tumorile benigne, dar nu şi pentru cele maligne.

Fig. 481. Uterus unicornis

Fig. 482. Uterus didelphys or duplex separatus

Fig. 483. Uterus pseudo-didelphys

Fig. 484. Uterus bicornis duplex

Fig. 485. Uterus bicornis septus

Fig. 486. Uterus septus bilocularis

Fig. 487. Uterus subseptus uniformis

Fig. 488. Uterus subseptus biforis suprasimplex unicorpus.

Fig. 489. Uterus infraseptus biforis

Fig. 490. Uterus bicornis unicollis

Fig. 491. Uterus bicornis with rudimentary horn

Fig. 492. Uterus bicornis subseptus unicollis

Fig.134

Malformaţii uterine

Kistomul ovarian în sarcină poate fi de cele trei tipuri; seros, pseudomucos, dermoid, cu caracterele morfologice ale celui din afara sarcinii. Trebuie diferenţiat de kistele ovariene funcţionale contingente sarcinii, în grupul cărora este şi kistul lu-

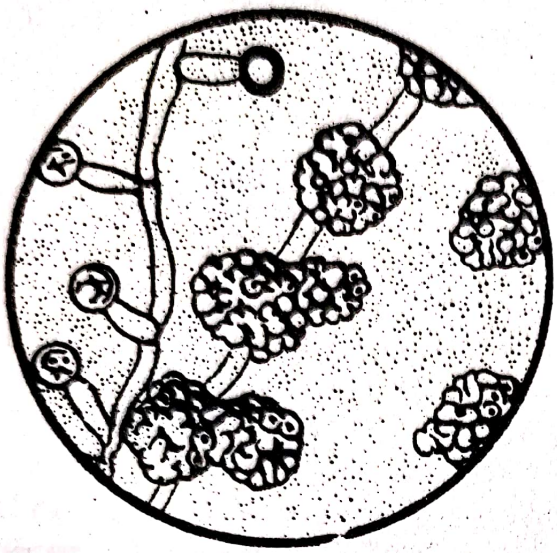

Fig.135 - Monilia

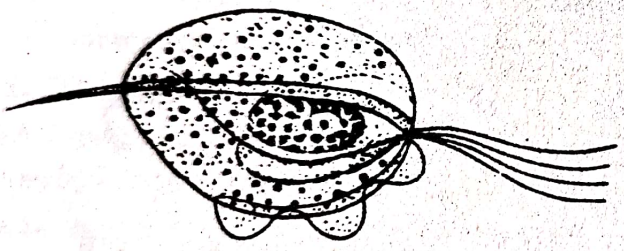

Fig.136 - Trichomonas vaginalis

teinic al sarcinii cu moală veziculară, sau kistele de corp gestativ (transformarea chistică a corpului gestativ) - în ambele eventualităţi conduita de ales, este expectativa.

Sarcina şi kistoamele ovarului se dezavantajează reciproc în special sarcina asupra kistomului, căruia îi favorizează torsionarea, ruptura, eventual supuraţia. Influenţa kistomului asupra sarcinii nu este importantă, el permite evoluţia spre abdomen a uterului, ar putea totuşi constitui un obstacol praevia pentru naştere (kistoamele pelvine, semimobile, sau incluvate în pelvis de către uterul gravid).

Diagnosticul kistoamelor cu evoluţie pelvină, este simplu; de reţinut consistenţa kistică dar dură (se zice că sarcina întăreşte kistomul şi înmoaie fibromul), în rest, sînt semnele clinice ale unei formaţii parauterine (uterul cu caracterele gravidice). Diagnosticul kistoamelor ovariene abdominale, este mai dificil din cauza mobilităţii acesteia, a prezenţii corpului uterin.

Tratamentul, este de două tipuri; urgent şi la rece. Cel urgent este pentru complicaţiile care realizează un abdomen chirurgical acut. Cel la rece, constă în enucleoresecţia kistomului, chiar şi la cele pelviene, în scop mai ales profilactic (înlăturarea eventualelor complicaţii, a riscului de tumoră praevia)

Asocierea fibrom uterin sarcină

Asocierea fibromatozei uterine cu sarcina, pune probleme

delicate de diagnostic, şi riscant angajante terapeutic, deoarece în multe împrejurări, cele două eventualităţi sînt confundabile chiar pe masa de operaţie cu abdomenul deschis. Este cunoscută confuzia posibilă a unui fibrom intracavitar submucos cu degenerescenţă edematoasă, şi vascularizat pletoric, cu o sarcină în evoluţie. Dacă în asocierea kistom ovarian sarcină, influenţele reciproce erau mai puţin sgomotoase, în asocierea fibrom-sarcină, aceste influenţe reciproce sînt mai importante, mai angajante pentru terapeut. Nodulul miomatos pe uterul gravid este ca şi miometrul, un receptor hormonal, ca atare el reacţionează morfologic faţă de climatul oestroprogestinic gestativ, similar miometrului, prin hipertrofie şi hiperplazie. Miomul creşte în cursul sarcinii, regresează impresionant în lehuzie; dacă este localizat inferior ascensionează odată cu uterul în abdomen. Sarcina poate complica fibromul favorizîndu-i degenerescenţa edematoasă, uşor suportabilă sau cea necrobiotică ce constituie o urgenţă uneori chirurgicală. Torsionarea fibroamelor subseroase pediculate, este o altă eventualitate (fig.137). La rîndul său fibromul poate influenţa negativ funcţia gestativă prin efecte asupra sarcinii, nasterii.

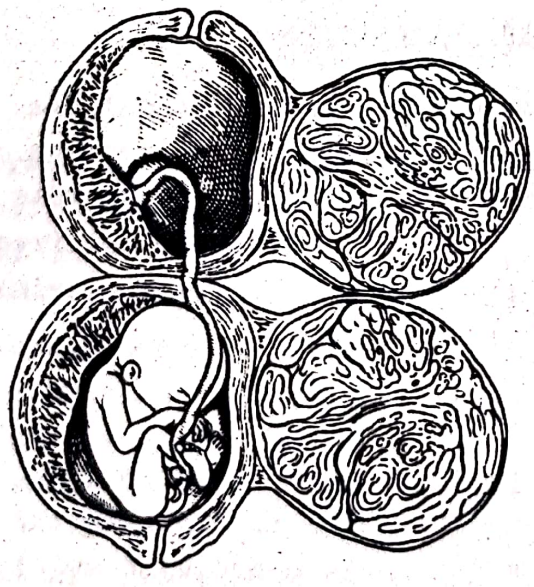

Fig.137
Miom subseros şi sarcină

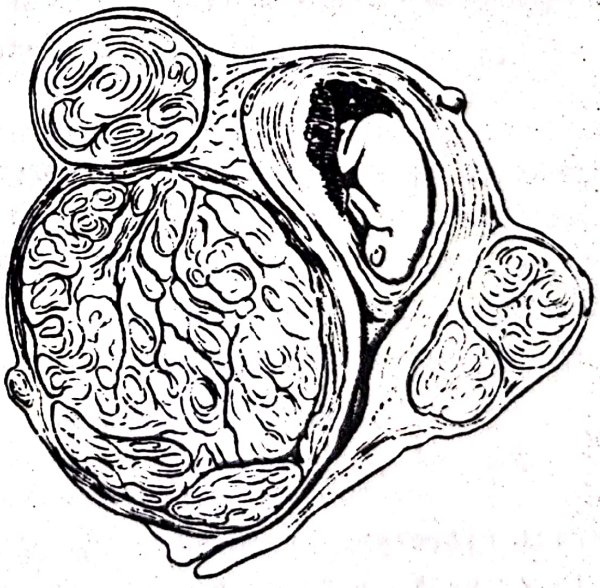

Fig.138
Miom intramural şi sarcină

lehuziei. In sarcină miomul este considerat factor etiologic al sterilităţii (explicabilă prin obstacol mecanic, sau prin desechi-

librul endocrin steroidian din fibromatoză, defavorabil ovulaţiei), totuşi asocierea cu fibromul poate prejudicia sarcinii; perspectiva întreruperii unei sarcini uterine, fie determinării unei nidaţii ectopice, fie unei anomalii privind acomodarea în interiorul ovoidului uterin (fig.138). Naşterea de obicei neinfluenţabilă de către mioamele înalte, corporeale chiar intramurale, este jenată de cei istmici, care pot constitui obstacole praevia. In ambele eventualităţi, se mai deschide şi perspectiva anomaliilor de contractilitate şi retractilitate uterină de distocie de dinamică.

Tratamentul

In timpul sarcinii, miomectomia se face numai în cazurile complicate cu degenerescenţă edematoasă sau mai ales, necrobiotică, rebelă la tratamentul medical cu repaus absolut, ghiaţă pe abdomen şi sedative; miomectomia se mai face în formele torsionate, ori cu ruptură şi hemoragie mare. In naştere, fibroamele sus situate permit naşterea pe căi naturale, cele jos situate impun de la început cezariana apoi miomectomia uşor enucleabilă, dar pretenţioasă la hemostază. In lehuzie se va acorda atenţie la perspectiva tromboemboliei.

Ginecopatiile distatice şi sarcina

Ginecopatiile distatice, fie ele în sens orizontal fie cele în sens vertical - prolapsul pelviperineal - pot coexista cu sarcina, deşi unele dintre ele sînt factori etiologici posibili ai sterilităţii ori ai infertilităţii. Dintre formele cele mai frecvent întîlnite în practică reţinem asocierea retroversie uterină cu sarcina şi prolapsul pelviperineal cu sarcina.

Retroversia uterină şi sarcina

Această eventualitate pune probleme oarecum deosebite, dacă retrobascularea uterului este contemporană sarcinii (fiind favorizată de aceasta prin creşterea greutăţii uterului gravid), sau este precedentă sarcinii. In prima eventualitate, sîntem în prezenţa unei retrobasculări mobile, în a doua, a uneia foarte probabil fixe prin aderenţele contractate în timp, deci neredresabilă manual ca în prima eventualitate. Evoluţia sarcinii în ambele

eventualităţi poate fi stînjenită prin următoarele accidente;

- retenţia acută de urină, produsă, nu prin compresiunea uretrei; ci prin tensionarea pereţilor acesteia datorită elongării ei, odată cu ascensionarea colului vezical, solidar cu istmul uterin ;

- declanşarea avortului spontan, imprimîndu-i uneori caracterul de avort habitual, cu perspectiva perforării uterului la curettajul evacuator ;

- încarcerarea intrapelvină a uterului gravid, poate interesa doar jumătatea inferioară a acestuia (saculaţia posterioară), formă în care sarcina va evolua destinzînd progresiv jumătatea lui superioară (deci peretele uterin anterior). In momentul în care uterul devine organ abdominal, totul reintră în normal.

Tratamentul

Necesită o supraveghere atentă pînă la o vîrstă a sarcinii în care uterul începe expansiunea abdominală: dacă după 12 săptămîni de sarcină nu s-a redresat singur, încercăm manual această redresare, sub analgetice şi spasmolitice, în poziţie genupectorală, urmată de un repaus absolut şi calmante ale musculaturii netede.

Prolapsul pelviperineal şi sarcina

Asocierea lor este grevată de complicaţii proporţionale cu gradul coborîrii. In formele de prolaps prin alunecare, (uretrocel, uretrocistocel), oul se poate dezvolta normal determinînd odată cu expansiunea sa în abdomen, şi reducerea acestui prolaps.

In prolapsul prin pulsiune în primele etape ale acestuia (în care uterul este încă organ pelvin) nu se împiedică dezvoltarea oului; în formele de prolaps cu uterul exteriorizat dezvoltarea volumetrică a oului este stînjenită, dacă nu se face la timp reducerea intrapelvină a uterului.

Simptomele clinice subiective, constau din exagerarea celor ale prolapsului dinafara sarcinii, iar cele obiective în exagerarea congestiei violacee, infiltraţia pereţilor vaginali, a regiunii perineovulare. Toate acestea se atenuiază după ascensionarea abdominală a uterului gravid.

Tratamentul

In cursul sarcinii, supravegherea îndeaproape a gravidei în primele le-12 săptămîni, pînă uterul îşi reia domiciliul avut înainte de a fi prolabat.

In cursul naşterii, atenţia la perioada de dilatare;colul poate prezenta motive morfologice de distocie, la nevoie incizia colului ; în expulsie forceps, eventual vacuum extractor.

Cancerul de col uterin şi sarcina

Este asocierea a două circumstanţe extreme; una optimistă (viaţa embrionului în uter), alta pesimistă (drama vitală a mamei), ambele cu influenţe reciproce defavorabile. Sarcina este prejudiciată prin posibilitatea întreruperii (avort, naştere prematură), prin accidente hemoragice în perioada de dilataţie a colului, aceasta se rupe la limita între porţiunea (canceroasă friabilă, inelastică şi cea sănătoasă) este o ruptură excentrică, ce se poate prelungi la parametre ori vezica urinară, cît şi prin distocia de dilataţie a colului uterin. Evoluţia cancerului pe uterul gravid este biciuită de climatul endocrin oestroprogestinic favorizant al proliferării (necesar oricărei sarcini în evoluţie, pentru organogeneza embrionului). Legislaţia actuală permite întreruperea sarcinii în această asociere - sarcină cancer de col ; ca de altfel în orice localizare a bolii canceroasă.

Caracterele anatomoclinice ale colului gravid cu neoplasm, sînt similare cu a celui din afara sarcinii, numai că acum sînt mai exuberante, mai floride.

Diagnosticul clinic de certitudine este uneori hazardant; în orice caz, mult mai hazardant decît în afara sarcinii. Aceasta din cauza acţiunii stării de graviditate asupra structurii colului uterin; se descriu în histopatologia colului gravidic "modificări microscopice gravidice", care pun uneori în alertă pe cei mai versaţi histopatologi în privinţa interpretării benigne ori maligne a acestor modificări. Aceste modificări microscopice sînt şi macroscopice, şi în special colposcopice, cu care ocazie se constată benignitatea unor modificări, care la ochiul liber alertează ginecologul (ectopia exuberantă, deciduoza colului). Culoarea lor, roşu-violacee, aspectul lor vegetant în miniatură, sîngerarea la traumatisme minime, trag semnalul de alarmă. Clinic, ele se deose-

besc de un cancer incipient prin lipsa bazei de indurație pe care o are constant cancerul (friabilitatea cu sîngerarea formației, în suprafață și duritatea ei în profunzime pledează în favoarea diagnosticului de cancer cervical). In asemeni ocazii se recurge obligator la examenul biopsic al formațiunii, fără de care, nu se poate lua o decizie terapeutică. De reținut că între modificările gravidice ale colului discutabile ca diagnostic diferențial, se înscrie deciduoza colului - o disgravidie cervicală (apare și la alte sarcini, de aceea s-a mai numit și reciduoză).

Tratamentul

Histerectomia totală lărgită cu limphadenectomie, în bloc, (ou în uter), sau precedată de histerotomie cu evacuarea sarcinii, pe utere gravide trecînd de 28-30 săptămîni.

Cancerul mamar și starea gravidopuerperală

Prognosticul sumbru al acestei asocieri este gratificat de extrema ei raritate.

Cancerul mamar premergător sarcinii, își grăbește evoluția invadantă local și metastazantă la distanță, în timpul sarcinii și mai impresionant, în timpul lehuziei, cînd apar multiple focare în tot sînul chiar sub tegumentele mamelei, cu fenomene congestive mimînd o inflamație, este mastita canceroasă. Climatul endocrin gestativ dublat de hipoimunitatea lehuziei, ar explica influența acestui climat deosebit de agravant asupra cancerului mamar. Recidiva cancerului mamar tratat, apare frecventă cu ocazia unei sarcini; aceasta justifică și aprobarea întreruperii sarcinii, la femei cu cancer de sîn tratat.

Tratamentul

Cel chirurgical decepționant, fizioterapie cu rezultate inferioare celui din afara sarcinii.

PATOLOGIA SARCINII PRIN BOLI SPECIFICE

DISGRAVIDIILE

Disgravidiile sînt manifestări patologice, induse de sarcină, care dispar cel mai adesea în cursul sarcinei sau în lehuzie, fără a lăsa sechele.

Clasificare : Au fost propuse diverse clasificări - pe sistem şi organe, (Debrewici); în funcţie de momentul apariţiei, etc.

Clinicile din Iaşi folosesc în prezent clasificarea cronologică care împarte disgravidiile în :

a. Precoce (primele 16 săptămîni) şi

b. Tardive (ultimile 12 săptămîni).

Această clasificare are avantajul precizării pe de o parte a momentului apariţiei, iar pe de altă parte a elementelor de etiopatogenie : care sînt specifice fiecărei categorii, mai precis subliniază că gravidia precoce şi cea tardivă, au mecanisme de producere diferite.

a. DISGRAVIDIA PRECOCE (sindromul începutului de sarcină, disgravida emetizantă, boala gravidică precoce).

Este o afecţiune provocată de sarcină, caracterizată prin vărsături şi/sau ptialism.

Apare în primele 16 săptămîni şi dispare după această dată, spontan sau sub tratament. Excepţional disgravidia precoce se poate prelungi pînă în apropierea termenului naşterii.

Etiopatogenie. In decursul timpului , au fost incriminaţi factori variaţi care ar contribui la declanşarea maladiei.Astfel;

- Teoria toxică admite eliberarea unor factori toxici de origine ovulară ca histamina, substanţe colinergice,etc.

- Teoria imunologică - conflictul antigen-anticorp (sarcina are caracterul unei semialogrefe - se manifestă prin tulburări digestive)

-Teoria cortico-subcorticală ; - disgravidia precoce ar apărea datorită hiperexcitabilităţii centrilor subcorticali şi inhibiţiei celor corticali.

- Teoria reflexă - produsul de concepţie prin excitarea receptorilor endouterini, produce un reflex utero-gastric (Aburel). Apare mai evident pe uterele supradestinse (sarcină gemelară,molară).

- Teoria endocrină - incriminează mai mulţi factori;

a) gonadotrofinele în exces (după săptămîna 14-a cînd acestea scad, vărsăturile dispar în genere) ;

b) sinteza redusă a estrogenilor şi pregesteronului de către corpul gestativ sau sinciţiotrofoblast) ;

c) o secreţie mai scăzută a corticosuprarenalei.

- Teoria carenţelor vitaminice. Organismele prezentînd carenţe de piridoxină (viv.B_6) ca şi în general a vitaminelor din grupul B sînt predispuse maladiei.

În principiu trebuie reţinut că disgravidia precoce este o perturbare complexă a homeostaziei gravidice determinată de cele mai multe ori de factori multipli, printre care un rol important îl are integritatea neuro-psihică.

Clinica disgravidiei precoce

Simptomul principal este reprezentat de vărsături care pot fi simple sau grave.

Vărsăturile simple survin de obicei dimineaţa la deşteptare, avînd un conţinut mucos sau bilios. Pot apare de asemeni după un prînz cînd caracterul vărsăturii devine alimentar. Sînt exacerbate de stări conflictuale, de mirosul de tutun, colonie,etc.

Unele gravide le suportă fără să acuze un disconfort deosebit, altele în special cele cu labilitate nervoasă sau care muncesc în colectivităţi, impun tratament.

Diagnosticul clinic pozitiv se bazează pe ; prezenţa sarcinei, ritmul vărsăturilor, caracterul de vărsătură fără efort, rapiditatea instalării după ingestia de alimente.

Unecri vărsăturile sînt precedate de senzaţia de greaţă sau se întovărăşesc de sialoree, palpitaţii, tahicardie.

Diagnosticul de laborator; reacţiile biologice sau imunologice de sarcină sînt pozitive. In rest examenele paraclinice nu decelează nimic anormal.

Diagnosticul diferenţial; vărsăturile disgravidie trebuiesc în primul rînd diferenţiate de vărsăturile simptom, care traduc prezenţa sarcinei. Acestea sînt rare (1-2 pe zi) şi nu ridică nici un fel de probleme terapeutice. Diagnosticul diferenţial se impune să fie făcut cu alte afecţiuni emetizante care pot coexista cu sarcina: apendicita, colecistita, pielonefrita, ulcerul gastric,toxiinfecţia alimentară.

Evoluţia. Vărsăturile disgravidie, forma simplă, au de obicei o evoluţie bună, starea generală fiind prea puţin influenţată. Cu sau fără tratament ele încetează brusc sau pregresiv, către sfîrşitul săptămînilor 16-17.

<u>Vărsăturile grave</u> încep ca atare adică grave de la început

sau sînt urmarea vărsăturilor simple agravate progresiv. Frecvenţa vărsăturilor creşte, conţinutul este abundent alimentar, cu timpul gravida nu poate ingera nici apa. Inapetenţa este profundă. Starea generală se deterioreazâ evident, sialoreea poate ajunge şi depăşi uneori 1ooo ml pe zi.

Gravida se deshidratează, scade rapid în greutate,apare constipaţia şi oliguria. Dacă nu se intervine eficient în această fază, starea generală se alterează profund, slăbirea în greutate şi deshidratarea fiind impresionante. Faţa este palidă şi ridată, uneori cu o tentă subicterică. Bolnava are o halenă spscifică cu caracter acetonic.

Apare tahicardia, hipotensiunea, tahipneea. Fenomenele neuro-psihice sînt polimorfe (polinevrită difuză, reflexe abolite, delir, etc.).

Examenele paraclinice sînt în concordanţă cu evoluţia bolii. Astfel apar ;

- la examenul urinei - acetonurie, săruri şi pigmenţi biliari ;
- la examenul sîngelui - scăderea numărului de hematii, a clorului, sodiului şi potasiului ca şi a rezervei alcaline. Ureea creşte progresiv.

Evoluţie: Disgravidia precoce manifestată prin vărsături forma gravă are în prezent, datorită posibilităţilor terapeutice, o evoluţie favorabilă.

Odinioară însă, mortalitatea era deosebit de ridicată.

Astăzi, formele grave de vărsături disgravidie se întîlnesc excepţional. In ultimile decenii nu s-au comunicat decese în ţara noastră prin această maladie. După vindecarea disgravidiei precoce, evoluţia sarcinii se desfăşoară normal, fără repercusiuni feto-materne.

Tratamentul disgravidiei emetizante se face în funcţie de forma clinică.

Pentru amendarea vărsăturilor simple, uneori sînt suficiente numai măsuri igieno-dietetice, ca:

- evitarea locurilor de muncă cu efect poluant;
- alimentaţie fracţionată în 6-7 prînzuri, cu repaus la pat în timpul şi după ingestia alimentelor, apă acidulată rece.

Dacă vărsăturile nu au tendinţa spre ameliorare cu un astfel de regim, se pot folosi medicamente spasmolitice (atropină, scopolamină), sedative ale sistemului nervos (clorpromazina), antiemetice ca proclorperazina (emetiral) sau trietilperazina (torecan). Un medicament cu efect antiemetic puternic şi durabil este sulpirida.

Utilizarea vitamino-terapiei în special a celor din grupa B (B_1, B_6) s-a dovedit utilă.

Tratamentul hormonal, în deosebi cu ACTH, a dat uneori rezultate satisfăcătoare (în cazurile cu hipocorticism).

In formele grave de vărsături se impune pe lîngă tratamentul medicamentos şi reechilibrarea hematologică, hidro-electrolitică, metabolică, care se va face numai în servicii specializate sub controlul permanent al examenelor de laborator.

Avortul terapeutic are indicaţii cu totul restrînse.

Ptialismul

Secreţia exagerată a salivei poate apărea ca un simptom asociat vărsăturilor sau poate constitui, mai rar, o entitate clinică. In această din urmă situaţie, salivarea continuă, poate crea gravidei o adevărată infirmitate temporară, atît prin cantitatea secreţiei cît mai ales prin dificultatea de integrare socială.

Starea generală nu este în general alterată, însă postura în care se găseşte gravida o determină deseori să evite colectivităţile, să prefere izolarea la domiciliu, fapt ce influenţează statusul psihic.

Ptialismul are o durată de manifestare în timp mai mare decît vărsăturile, uneori chiar pînă spre sfîrşitul sarcinei.

Tratamentul este destul de dificil şi frecvent dezolant.

Sînt folosite sedativele nervoase, spasmoliticele şi parasimpaticoliticele (atropina, papaverina, scobutil).

DISGRAVIDIA TARDIVA

In cursul ultimelor 12 săptămîni de sarcină pot apărea stări patologice cu interesare reno-vasculară (HTA, edem, proteinurie) denumite din 1957 sindrom vasculorenal gravidic (SVRG);

SVRG poate fi întîlnit în ultimile 12 săptămîni de sarcină ca expresie clinică a 3 eventualităţi :

1- exacerbarea unor afecţiuni renovasculare anterioare sarcinei ;

2- agravarea unei nefropatii contractată în cursul evoluţiei sarcinei actuale ;

3- sindrom vasculorenal în care factorul etiologic determinant îl reprezintă produsul de concepţie.

In cadrul SVRG se cuprinde ansamblul manifestărilor patologice din ultimile 12 săptămîni de sarcină în care întîlnim triada simptomatică (edem, proteinurie, hipertensiune arterială). Cele 3 simptome se pot asocia în diferite moduri.

Disgravidia tardivă reprezintă cea de a treia eventualitate a SVRG, deci este indusă de sarcină şi dispare de cele mai multe ori cu sarcina sau lehuzia fără sechele, şi are ca simptom principal hipertensiunea arterială HTA.

Se mai folosesc în literatura de specialitate şi alte denumiri pentru această afecţiune; toxemie, nefropatie gravidică, gestoză.

Istoric. Disgravidia tardivă, în special complicaţia ei parexistică - eclampsia, a fost cunoscută încă din antichitate, determinismul ei fiind atribuit unor forţe supranaturale, demonice.

Primul care a făcut-o descrierea clară a disgravidiei tardive complicate a fost François Mauriceau în sec.XVII-.

Multă vreme însă obstetrica a fost desprinsă de medicină, practica ei fiind apanajul exclusiv al moaşelor.

Deabea în sec.XIX şi XX se fac încercări mai importante în apropierea patologiei gestaţionale cu patologia generală, putînd fi citată în acest sens Richard Bright, Karl Schroeder, Verhard.

In ţara noastră preocupări şi contribuţii deosebite în studiul disgravidiei au avut şcolile din Bucureşti (Aburel, Alessandrescu, Rebedea), din Cluj ca şi cea din Iaşi.

Clasificare; au fost propuse diferite clasificări pentru disgravidia tardivă.

Clinica III-a Obstetrică-Ginecologie din Iaşi foloseşte o clasificare proprie cu avantaj didactic, care împarte disgravidia tardivă în două grupe.

A. Disgravidia tardivă necomplicată ce se manifestă prin HTA cu valori cuprinse între 14o-16o mm Hg maxima şi 9o-11o minima, fără alte manifestări patologice la sisteme sau organe.

Deci disgravidie hipertensivă simplă.

B.Disgravidia tardivă complicată la care constatăm:

- apariţia interesării unor organe sau sisteme (retină, rinichi, ficat) în cadrul aceloraşi cifre tensionale sau :

1/ creşterea valorilor tensionale peste cifrele menţionate;

2/ rezistenţă la tratamentul medicamentos obişnuit;

3/ menţinerea în special a presiunii diastolice;

4/ apariţia unor elemente clinice suplimentare (cefalee, tulburări vizuale, durere epigastrică sau a crizelor convulsive).

Frecvenţa este în general de 6-10 %. Cifrele variază din cauza lipsei unor criterii riguroase de selectare a cazurilor.

Etiopatogenia disgravidiei tardive continuă şi astăzi să fie obiectul unor dispute. Au fost emise o multitudine de teorii, o parte din ele căpătînd valoare istorică, altele fiind parţial valabile şi astăzi.

Menţionăm cîteva dintre acestea :

Teoria toxică afirmă prezenţa unor factori toxici (ovulari sau materni) ce determină spasmul vascular şi în final HTA.

Teoria imunologică susţine că HTA ar fi datorită conflictului între antigenii feto-placentari şi anticorpii de origine maternă.

Teoria nervistă justifică manifestările clinice ale disgravidiei tardive prin dezechilibrul cortico-subcortical.

In prezent se acceptă larg teoriile etiopatogenice care susţin intervenţia fie a:tulburărilor de coagulare sanguină; a factorilor imunologici;şi mai ales a ischemiei utero-placentare.

Tulburările de coagulare

Punerea în evidenţă la nivelul placentei a depozitelor de fibrină au dovedit că în sarcina normală există o coagulare intravasculară cronică. Sarcina normală se întovărăşeşte de creşterea factorilor de coagulare (fibrinogen, factor V,VII,VIII), de modificări ale plachetelor (hiperadezivitate, creşterea factorului plachetar 3, ca şi de o diminuare a fibrinolizei prin scăderea activatorilor plasminogenului şi apariţia de anti-activatori de origine placentară.

In cadrul disgravidiei tardive, aceste modificări fiziologice se exagerează extinzînduse aria coagulării intravasculare

la nivelul rinichiului (apare proteinurie şi produşi de degradare ai fibrinogenului în urină), la nivelul ficatului, pulmonului şi creierului.

Punerea în evidenţă în sîngele circulant a monomerilor de fibrină, şi produşilor de degradare ai fibrinogenului, ca şi a criofibrinogenului, creşterea fosfatazei acide de origine plachetară, ar constitui probleme biologice în sprijinul teoriei.

Coagularea intravasculară diseminată este departe totuşi de a explica toate fenomenele ce survin atît în disgravidiile forme necomplicate, cît mai ales în cele agravate de tip eclamptic. Responsabilitatea pentru unele tulburări nervoase din eclampsie, nu este decît parţială. Mai mult, provocîndu-se experimental CID prin injectare de tromboplastină, aceasta nu a dus nici la apariţia de stări convulsive, şi nici măcar la manifestări disgravidice.

Este deci greu de afirmat dacă CID joacă un rol deosebit în apariţia disgravidiei sau dacă ea nu reprezintă decît o complicaţie a acesteia, adică efectul disgravidiei.

Teoria imunologică

Interpretarea disgravidiei hipertensive ca o manifestare patologică al răspunsului imunitar, se bazează pe unele fapte experimentale. Injectarea de extracte placentare sau de anticorpi antiplacentari la animalul gravid, duce la apariţia hipertensiunii arteriale şi a crizelor convulsive. Explicaţia este dată prin posibilitatea factorilor imunologici de a provoca agregarea plachetelor şi eliberarea de amine vasopresive. Atingerea renală s-ar datora unei reacţii încrucişate rinichi-placentă. Prezenţa complementului şi a imunoglobulinelor G, la nivel glomerular ar părea să fie un argument în favoarea determinismului imunologic.

Cu toate acestea, în cadrul hipertensiunii disgravidice nu a putut fi demonstrată prezenţa anticorpilor antiplacentari şi nici altă modificare a echilibrului imunitar, comparativ cu sarcina normală.

Cu toate că este susţinută de mulţi autori, teoria patogenică imunitară în disgravidii are încă nevoie de demonstraţii suplimentare.

Ischemia utero-placentară

Afirmaţia că fenomenele ce apar în disgravidia tardivă îşi găsesc explicaţia în ischemia utero-placentară, se bucură ac-

tualmente de o accepţiune largă.

Ischemia utero-placentară poate fi determinată printr-un defect vascular primar (hipoplazie vasculară, persistenţa porţiunii miometriale a arterelor spiralate) sau secundar (defect de adaptare a vascularizaţiei uterine, creşterea presiunii endouterine, utere supradestinse, etc.). Ischemia utero-placentară, atît cea primară cît şi cea secundară poate fi agravată prin: hipovolemie, depletiţie sodată, prin decubit dorsal, ischemie iatrogenă, prin administrarea nejudicioasă de substanţe hipotensive.

Se consideră că ischemia utero-placentară poate să antreneze apariţia hipertensiunii prin mai multe mecanisme:

- reflex utero-renal, susţinut de unii autori anglo-saxoni
- deficit în secreţia substanţelor anihipertensive (PGE_2) şi PGA sau eliberarea de substanţe cu potenţial hipertensiv ca izoreninele, histerotonina;
- declanşarea fenomenului de CID prin eliberarea de substanţe tromboplastice. In cazuri de ischemie utero-placentară, numărul de embolii mici trofoblastice din venele uterine a fost găsit mult crescut. Aceste microembolii sînt lizate la nivelul pulmonului şi eliberează secundar tromboplastina. CID odată declanşată, agravează ischemia utero-placentară, creindu-se în acest fel elemente de autoîntreţinere. Angiospasmul din teritoriul utero-placentar apărut datorită unuia din aceste mecanisme va influenţa, alte organe în special, rinichiul, activînd sistemul RAA, constituindu-se astfel leziunile specifice renale din cadrul nefropatiei gravidice.

In prezent, patogenia hipertensiunii disgravidie prin conceptul ischemiei utero-placentare reuneşte cele mai largi accepţiuni.

Fiziopatologie

Clasic disgravidia tardivă hipertensivă asocia edemul, proteinuria şi hipertensiunea sau cel puţin două din ele, pentru a putea încadra manifestările de acest gen în cadrul sindromului toxemic, disgravidic-vasculo-renal, etc.

In prezent se consideră că hipertensiunea arterială este simptomul esenţial, necesar şi suficient, pentru diagnesticul de disgravidie, dar se poate complica uneori cu proteinurie, poate fi în coincidenţă întîmplătoare cu edemul, care nu are însă o semnifi-

caţie patologică proprie.

In ceea ce priveşte semnificaţia edemului în sarcină s-a observat cu mulţi ani înainte, frecvenţa acestuia la femeia gravidă în ultima parte a sarcinii ; mecanismul de producere fiind atribuit unor factori complecşi (mecanici prin jenă în întoarcerea venoasă); vasculari - (prin tulburări de permeabilitate); metabolici - (prin retenţie hidro-salină); endocrinieni. Edemul izolat apare astfel ca un element firesc al unui nou echilibru homeostatic determinat de sarcină şi în nici un caz ca un semn premergător disgravidiei.

Pe statistici largi s-a demonstrat semnificativ statistic că greutatea noilor născuţi este în raport direct cu greutatea mamelor, noii născuţi din mame cu edem avînd o greutate medie mai mare, sugerînd că prezenţa edemelor favorizează creşterea fetală.

In consecinţă, edemul izolat sau întovărăşind o disgravidie hipertensivă, trebuie considerat ca un element fiziologic al noului echilibru gestaţional, neavînd nici o legătură cu verigile fizio-patologice ale hipertensiunii, între acestea neexistînd nici o relaţie cauză-efect.

Referitor la creşterea în greutate s-a ajuns la concluzia că trebuie respectată variabilitatea biologică, creşterea în greutate obţinîndu-se nu numai prin reţinerea hidrosalină, ci şi prin devierea metabolismului glucidic şi lipidic, fără ca suprapenderabilitatea să însemne preludiul hipertensiunii.

Ceea ce rămîne însă valabil în urmărirea unei gravide pe parcursul sarcinii nu este deci creşterea globală în greutate, ci rapiditatea acestei creşteri, în special în trimestrul III, care dă semnalul de alarmă pentru investigaţii paraclinice mai largi şi o conduită mai atentă.

Proteinuria poate să fie asociată hipertensiunii disgravidice sau, mai bine zis, să complice hipertensiunea. Apariţia sa are o deosebită valoare prognostică, atît maternă, cît şi fetală, constituind un semn de agravare cert, cînd depăşeşte 0,50 %. Originea proteinuriei este glomerulară.

Hipertensiunea arterială este simptomul major. Chiar izolată, prezenţa acesteia este suficientă pentru diagnosticul de disgravidie tardivă deoarece ea traduce net perturbarea echilibrului tensional al sarcinei normale. Se ştie că în cursul graviditătii

debitul cardiac creşte, datorită noilor necesităţi reclamate de uter şi placentă, apare un nou circuit utero-placentar, că rezistenţa vasculară periferică scade, ceea ce duce la stabilirea cifrelor tensionale la un nivel uşor scăzut, faţă de situaţia din negraviditate.

Presiunea arterială în sarcină poate cunoaşte variaţii şi este necesar a se ţine seamă de ele. Pentru acest motiv, presiunea arterială de referinţă trebuie să fie aceea înregistrată în repaus, în decubit lateral stîng şi nu cifrele furnizate în alte auspicii (după efort, în poziţia şezîndă, în cadrul unor stări emoţionale, etc.).

In cadrul disgravidiei hipertensive, debitul cardiac rămîne asemănător cu cel din sarcinile normale, însă rezistenţa vasculară periferică creşte considerabil.

O modificare importantă cunoaşte volemia, care creşte în sarcina normală cu 3o-5o %. Volemia scade net în hipertensiunea disgravidică (cu aproximativ lo %) faţă de normal, iar bilanţul sodic urmează şi el această scădere.

Se consideră în prezent că scăderea sodiului este un mecanism compensator în cadrul hipovolemiei şi că încercările de depletiţie hidrosodică pot s-o agraveze în mod periculos.

S-a ajuns astfel la postularea că hipertensiunea gravidică se caracterizează prin hipovolemie relativă cu diminuarea încărcării cu sodiu, pe fondul unei vasoconstricţii vasculare periferice certe, deci hipertensiunea disgravidică intră în categoria hipertensiunilor de tip hipovolemic şi vasopresiv.

Factori adjuvanţi în determinismul disgravidiei hipertensive.

Disgravidia hipertensivă este aproape în exclusivitate boala primiparelor. Date statistice pe loturi impresionante arată că, în proporţia de 75-8o %, ea apare numai la prima sarcină. Se consideră ca factori adjuvanţi:

- factorii de mediu - ce se referă la condiţiile dd muncă, climă, alimentari, context de convieţuire, etc.;
- factori genetici - familii cu tare vasculotensive;
- factori culturali - educativi - implică modul de adresabilitate la consultaţii şi felul în care se respectă prescripţiile

igiene-dietetice şi terapeutice.

Diagnosticul clinic

Pe baza concluziilor fiziopatologice actuale conceptul de disgravidie tardivă trebuie reconsiderat.

Edemul pierzîndu-şi semnificaţia patologică, proteinuria (peste limita de 0,50 g admisă ca fiziologică) avînd caracter de complicaţie, singura manifestare specifică disgravidiei tardive a rămas hipertensiunea arterială. Apariţia acesteia la o gravidă tînără, fără tare personale sau familiale, normotensivă anterior sarcinii, poate fi etichetată drept disgravidie tardivă.

Diagnosticul clinic pozitiv în disgravidia tardivă necomplicată

Anamneza: Din interogatoriu reţinem ca semnificative paritatea şi vîrsta. După cum s-a mai subliniat, disgravidia tardivă adevărată se întîlneşte în special la primiparele tinere.

Antecedentele HC şi personale, pot evidenţia lipsa în familie a unor afecţiuni reno-vasculare ; a hipertensiunii arteriale esenţiale ; absenţa şi în antecedentele gravidei a unor boli renale sau a infecţiilor ce pot induce astfel de boli (angină streptococică, etc.).

Este important a afla despre starea de sănătate a femeii la începutul sarcinii, putînd exista suprapuneri între debutul sarcinii şi cel al unei afecţiuni reno-vasculare.

Pentru un diagnostic clinic pozitiv riguros se impune să procedăm la eliminarea unei categorii întregi de maladii care pot îmbrăca manifestări similare disgravidiei tardive şi în mod deosebit, a acelora care pot induce hipertensiunea arterială.

Diagnosticul diferenţial va fi făcut cu:

- Hipertensiunea arterială esenţială. Constatarea ascendentei ereditare hipertensive sau vasculare, în familia gravidei, este de utilitate. Se mai recomandă practicarea testului presor la rece.

- Hipertensiunea arterială din pielonefrita cronică. Prezenţa unei hipertensiuni arteriale, cu caracter de hipertensiune "esenţială" ca aparenţă etiologică, însoţită de semne de infecţie pielorenală (disurie, polakiurie, piurie). Cercetarea bacteriologică a urinii este obligatorie.

- Glomerulonefrita difuză cronică se evidenţiază prin antecedentele renale ale gravidei, proteinurie şi hematurie, modificările funcţiilor renale (scăderea filtratului glomerular şi a fluxului plasmatic renal).

- Hipertensiunea arterială din unele boli endocrine

- HTA din feocromocitom (medulosuprarenalomul hipertensiv) se impune prin modificări tensionale paroxistice şi aspect (5o %) de hipertensiune arterială permanentă. Diagnosticul poate fi pus clinic, cînd tabloul este caracteristic (acces tensional precedat de o stare de slăbiciune, urmată la scurt timp de cefalee, ameţeală, greţuri, vărsături) sau este necesar să se recurgă la testul hipotensiunii prin injectarea unui antidot ca fentolamina (regitina - i.v. 5 mg) şi la dozarea aminelor presoare (acidul vanil-mandelic urinar).

- Hiperaldosteronismul primar (sindromul Cohn) poate să apară la vîrste tinere. Hipertensiunea arterială este în limite moderate, bine suportată, fără elemente caracteristice clinice. Pentru acest motiv, diagnosticul sindromului este în mod deosebit un diagnostic biologic, caracterizat prin : hipokaliemie (sub 3,7 mEq/l), hiperkaliurie (peste 3o mg/zi), modificări în eliminarea urinară a metaboliţilor aldosteronului, alterări ale EKG.

- Hipertensiunea din boala Cushing. Cu toate că boala se întovărăşeşte frecvent de sterilitate, sarcina este posibilă. Semnele clinice (facies lunar, vergeturi cu tentă purpurică) clasice, sînt mai puţin caracteristice datorită modificărilor asemănătoare pe care le poate provoca sarcina însăşi.

Examenele paraclinice constau în hiperglicemia provocată (curbă de tip diabetic), dozarea plasmatică sau urinară a metaboliţilor cortizolului.

- Tiroida poate determina şi ea manifestări de tip disgravidic tardiv, în sindroamele hiperfuncţionale (Basedow).

- Hipertensiunea arterială din coarctaţia aortică. Hipertensiune în jumătatea superioară a corpului (măsurată la nivelul membrelor superioare). Hipertensiunea arterială humerală este moderată, crescînd însă evident în timpul efortului. Normo sau hipotensiunea arterială în jumătatea inferioară a corpului (măsurată la nivelul membrelor inferioare) însoţită de scăderea sau abolirea pulsului femural.

Hipertensiunea arterială prin leziuni ale arterelor renale

Diagnosticul clinic este în general dificil. S-au descris unele semne sugestive pe care le menţionăm : perceperea unui suflu periombilical, dureri lombare sub formă de colică, stabilitatea remarcabilă a presiunii diastolice. Gravidele cu hipertensiune presupusă de acest tip vor fi investigate radiologic în afara sarcinii, în serviciile de specialitate.

Examene paraclinice

Se acordă semnificaţie diagnostică şi prognostică deosebită uricemiei, atunci cînd depăşeşte cifrele obişnuite de 5o mg %. Examenele de laborator rutiniere au caractere obişnuite.

Investigaţiile de laborator sînt utile în scopul diagnosticului diferenţial al afecţiunii (leucocituria minutată, examenul citobacteriologic al urinii cu numărătoarea de germeni, creatininemia, clearance-urile, etc.).

- Dozările hormonale nu aduc elemente de importanţă. S-au afirmat scăderi ale valorilor estrogenilor şi progesteronului, creşteri ale gonadotrofinelor, ale aldosteronului, fără însă ca aceste constatări să îmbrace un caracter indubitabil.

- Biopsia renală a fost considerată proba materială evidentă pentru caracterul organic cert al disgravidiei. Biopsia renală nu se recomandă a fi efectuată în trim.III, ci în postpartum, astfel că informaţiile furnizate nu au decît caracter retrospectiv.

Puncţia biopsică renală arată leziuni specifice, localizate la nivelul glomerulului. Cu microscopul optic se constată că glomerulii sînt măriţi, celulele turgescente, diminuînd sau ştergînd camera de filtrare şi lumenul capilarelor, de unde rezultă ischemia şi absenţa hematiilor în vase. Integritatea altor elemente ale nefronului este păstrată.

Microscopia electronică a permis însă o cercetare amănunţită a leziunilor glomerulare. Prima leziune esenţială este turgescenţa celulară generalizată, modificările intervenind atît asupra citoplasmei, anormal vacuolizate, cît şi asupra nucleului. Această turgescenţă interesează şi celulele endoteliului capilar, pe cele ale mesangiului şi pe cele ale epiteliului situat la suprafaţa externă a bazalei.

A doua leziune tipică este depozitul de fibrinoid pe faţa profundă a membranei bazale, care nu este îngroşată şi depozitarea

în jurul nucleilor celulelor mesangiului a unei substanţe membranoide ce pare a se detaşa din bazală.

Ulterior au fost semnalate într-o proporţie de 23-3o % şi leziuni artereolare, la punctiile efectuate în postpartum.Cercetări în imunofluorescenţă au pus în evidenţă existenţa la nivelul glomerulului şi a pereţilor vasculari ce prezentau leziuni histologice, depozite de Ig M, mai rar de Ig G sau a fracţiei 3 a complementului.

Examenul microscopic, al placentei ; distensia capilară ce poate ajunge pînă la ruptură. Infarctele placentare pot apărea cînd hipertensiunea a fost prezentă o perioadă mai îndelungată de timp.

Tratamentul

A. Tratamentul profilactic

Baza tratamentului profilactic o constituie astăzi consultaţia prenatală. In cadrul acesteia s-a propus testarea unor categorii de gravidie considerate potenţial candidate la afecţiune (regim de muncă neadecvat, nivel cultural scăzut,ezc.), prin unele probe clinice şi paraclinice:

- compararea tensiunii arteriale, luate în decubit lateral stîng, cu cea în decubit dorsal (roll-over test - Gant). In cazul că diferenţa între presiunile diastolice este mai mare de 2o mm Hg, şansa de producere a disgravidiei hipertensive este de 6o-8o %. Testul are valoare în ultimul trimestru şi ar exprima indirect sensibilitatea la angiotensină endogenă, a cărei producere este exagerată în decubitusul dorsal ;

- aprecierea tensiunii arteriale, după injectarea de angiotensină exogenă. Creşterea tensională implică o reactivitate abormală la substanţele vasopresive;

- aprecierea clearance-ului metabolic al DHEA.. In caz de diminuare ar traduce într-o manieră indirectă o tulburare a vascularizaţiei placentare.

B. Tratamentul curativ

Repausul la pat este considerat elementul fundamental al tratamentului curativ. El trebuie aplicat cel puţin 16-18 ore din 24, educînd gravida să accepte decubitul lateral stîng. Regimul alimentar în cadrul hipertensiunii gravidice va fi normosodat, indiferent dacă se asociază şi edemele. Diureticele nu-şi găsesc justifi-

carea, fiind considerate dăunătoare, atît prin faptul că accentuează hipovolemia deja existentă, cît mai ales prin inducerea unor perturbări metabolice cu consecinţe fetale.

In faţa unei disgravidii tardive simple (necomplicate)cu TA maximă 14-16 cm, minima 9-11 cm, aceste măsuri par să fie suficiente. Atunci cînd tensiunea arterială nu se normalizează după 4-5 zile de repaus la pat, în decubit lateral stîng şi mai ales cînd tensiunea diastolică se menţine la valorile iniţiale, este necesară adăugarea de medicamente cu acţiune vasodilatatorie. Trebuie însă precizat că aprecierea tensiunii arteriale se face prin înregistrarea valorilor acesteia, cel puţin de 2-3 ori zilnic, contînd în special cifrele înregistrate seara (există variaţii nictemerale ale presiunii arteriale în disgravidii).

De asemenea, este important ca poziţia în care se măsoară tensiunea arterială să fie de decubit lateral stîng, cunoscîndu-se labilitatea tensională la gravide, sub aspect postural, emoţional, etc. Medicaţia vasodilatatorie,hipotensivă,recomandată în prezent este:

- Dihidralazina (hipopresol, nepresol) un hipotensor cu acţiune lentă şi durabilă, al cărui efect este scăderea rezistenţei vasculare periferice şi îmbunătăţirea circulaţiei renale. Utilizată un timp mai îndelungat în doze crescînde, poate determina apariţia unor efecte secundare cardiace. Posologie; 2-4 compr.,după mesele principale.

- Aldometul (methyl-dopa) este frecvent utilizat în doze de 5oo-2ooo mg/zi, sau 5-8 compr. Cu toate că trece bariera placentară, pare să nu aibă influenţe fetale.

- Betablocantele - propanolol - este suportat în general bine de gravide, fără efecte secundare la făt. Posologie - 1-3 compr. de o,ele g pe zi, înaintea meselor principale. Tratamentul cu betablocante este recomandat insistent în ultima vreme.

- Sedative, de tipul diazepamului, cu o valoare certă în moderarea instabilităţii tensionale. Efecte similare s-au acceptat şi pentru largactil.

- Hyderginul este utilizat de foarte mulţi, în tratamentul disgravidiei, atît pentru efectul său central, cît şi pentru cel periferic.

- Clonidina (Catapresan) este un medicament cu acţiune hipotensivă certă, efectele secundare fiind rare.

In scopul obţinerii unui efect terapeutic mai bun sau pentru combaterea efectelor secundare ale unor hipotensoare utilizate pe o perioadă de timp mai lungă, au fost propuse scheme terapeutice ce asociază aldomet + hipopresol + betablocante, etc.

- Cînd pe fondul unei hipertensiuni disgravidia apare proteinuria, este necesară investigarea foarte atentă a funcţiilor renale (ureea, uricemia, test Addis, nr.Germeni, etc.) şi stabilirea unei scheme de tratament, de preferat în colaborare cu nefrologul.

- In cadrul spitalizării obligatorii, repausul la pat, regimul alimentar echilibrat, medicaţia sedativă şi eventual cea hipotensoare normalizează în foarte scurtă vreme situaţia.

- Este necesar însă ca aceste gravide să fie urmărite cu atenţie pînă la naştere, considerîndu-le gravide cu risc crescut, să li se acorde concediu medical pînă la termenul celui prenatal, în care trebuie să se integreze obligator.

- Gravidele din această categorie vor evita la domiciliu munca fizică grea, alimentaţia neadecvată, stările tensionale nervoase.

- Ritmul consultaţiei prenatale va fi săptămînal, la dispensarul policlinic, însă vizitele la domiciliu vor fi efectuate zilnic de către cadrele medii.

- Reapariţia semnelor de disgravidie tardivă hipertensivă impune obligator internarea în spital şi supravegherea pînă la termen, în acest cadru a gravidei.

- Cu această conduită, gravida care a prezentat în ultimul trimestru o disgravidie tardivă necomplicată va putea termina sarcina şi lehuzia fără nici o sechelă imputabilă afecţiunii.

De asemenea, noul născut se va încadra în parametri normali.

Nerespectarea conduitei menţionate mai sus poate genera apariţia unor complicaţii severe, cu repercusiuni grave asupra mamei şi fătului.

Disgravidia tardivă complicată

Disgravidia tardivă complicată este rară. De multe ori se face confuzie între complicaţia de către sarcină a unei afecţiuni renale anterioare ei, sau contractate în cursul gestaţiei, fără o

simptomatologie evidentă şi complicaţia disgravidiei tardive adevărate.

Două situaţii induc, în general, la complicarea disgravidiei tardive;

- consultaţia prenatală insuficientă, atît calitativ, cît şi ca ritm;

- nerespectarea de către gravidă a prescripţiilor medicale, fie datorită unor condiţii obiective, fie din superficialitate.

Oricare ar fi conjuncturа complicaţiei disgravidiei tardive aceasta traduce neglijenţă în asistenţa medicală şi educaţia sanitară a populaţiei.

O complicaţie de frecvenţă relativă o constituie retinopatia. Apariţia unor afectări vasculoretiniene în graviditate s-a denumit generic retinopatie gravidică. In acest cadru ar fi incluse o serie de modificări ale fundului de ochi, de la artere îngustate, dilataţie venoasă, pînă la edemul, extravazatul sanguin, etc.

Sub aspect lezional, retinopatia - complicaţie a disgravidiei tardive, are un caracter reversibil. Prezenţa unor leziuni organice implică un proces care a evoluat în timp şi al cărui debut a fost premergător sarcinii.

Rinichiul poate fi de asemenea interesat. Puncţia biopsică renală efectuată în postpartum va pune în evidenţă, pe lîngă interesarea glomerulară, considerată specifică disgravidiei, şi leziuni vasculare care depăşesc de cele mai multe ori caracterul reversibil.

Funcţia placentară este şi ea perturbată, ca dealtfel şi a alter organe, atunci cînd sarcina evoluează pe fondul disgravidiei hipertensive un timp mai îndelungat.

Produsul de concepţie va fi interesat, suferinţa intrauterină cronică ducînd în cele din urmă la o patologie specifică în care elementul cel mai semnificativ îl reprezintă hipotrofia fetală.

Complicaţiile cele mai de temut ale disgravidiei tardive le reprezintă însă preeclampsia (eclampsismul) şi eclampsia.

PREECLAMPSIA

Este starea patologică ce precede adesea cu puţin apariţia crizelor convulsive. Cînd tratamentul este instituit la timp şi se dovedeşte eficace, accidentul eclaptic poate fi evitat.

Elemente clinice caracteristice preeclampsiei :

- Cefaleea - semn constant, avînd caracterul obişnuit de cefalee în cască. Uneori poate apărea numai cu localizare frontală. Se asociază adeseori cu o stare de adinamie, somnolenţă şi ameţeli.

- Tulburări oculare manifestate fie prin fosfene, diminuarea acuităţii vizuale prin apariţia brutală a amaurozei ce dispare cel mai adesea fără sechele. Amaureza în astfel de cazuri este produsă prin edem cerebral, sau prin spasm arterial.

- Tulburări digestive - greţurile şi vărsăturile apar frecvent. Un semn clinic, ce poate uneori lipsi, de mare importanţă prognostică însă, este durerea în „bară epigastrică", expresia clinică a unei hemoragii hepatice subcapsulare. Durerea în bară traduce iminenţa apariţiei crizelor eclaptice.

La toate aceste semne clinice se adaugă edemul generalizat, cu facies lunar, degetele îngroşate, un edem moale care lasă semnul godeului. Tensiunea arterială este instabilă, maxima în general depăşeşte valorile de 17-18 cm Hg.

Examenul fundului de ochi poate releva interesări de grade variate, de la simple spasme arteriale, pînă la edem papilar, hemoragie retiniană sau apariţia exudatelor.

Examenele paraclinice în eclampsism

Atingerea renală este atestată de proteinurie ce depăşeşte frecvent 1g. De asemenea,, diureza este scăzută. Ea va trebui să fie urmărită cu atenţie, constituind un element preţios de prognostic.

Tratamentul preeclampsiei

In cadrul apitalizării obligatorii, se vor lua următoarele măsuri :

Repaus strict la pat, de preferinţă în decubit lateral stg. şi administrarea de sedative nervoase, pentru ca să fie suportat de bolnavă.

- Examen clinic complet pentru punerea în evidenţă a semnelor cu valoare prognostică deosebită (durerea în bară epigastrică, cefaleea în cască, tulburări vizuale).

- Controlul repetat al tensiunii arteriale, măsurarea diurezei, temperaturii.

- Recoltarea de sînge şi urină pentru bilanţul biologic

Scanned with OKEN Scanner

(ionogramă, uricemia, proteinurie, dozări hormonale, etc.).

-Aprecierea stării fătului (monitorizare şi echografie,dacă este posibil).

-Instituirea unui tratament de urgenţă pentru combaterea edemului cerebral, favorizarea diurezei şi scăderea lentă a HTA.

In acest scop utilizăm de preferinţă;

Sulfatul de magneziu - eficace în prevenirea convulsiilor eclamptice (prin blocaj neuro-muscular). De asemenea, este indicat pentru acţiunea sa hipotensoare lentă, pentru vasodilatarea periferică ce o produce pentru diminuarea spasmelor vasculare şi relaxarea muşchiului uterin (favorizînd schimburile materno-fetale). Sulfatului de Mg i s-a descris şi efect anticoagulant.

Tot în scop sedativ şi hipotensiv, folosim coktail-uri litice (romergan + plegomazin + mialgin), controlînd permanent TA pentru a nu coberî brutal, oprindu-ne în administrare atunci cînd HTA a fost scăzută cu 2o-3o mm Hg.

Combaterea edemului cerebral şi favorizarea diurezei o facem în ultimul cu manitol sau glucoză hipertonică.

Ne reţinem să administrăm diuretice (de tipul furosemidului) care şi-ar găsi justificare doar atunci cînd se menţine o diureză insuficientă, sub controlul obligator al presiunii venoase..

ECLAMPSIA

Eclampsia are caracteristic, din punct de vedere clinic,apariţia acceselor convulsive urmate de comă, ca urmare a edemului şi a spasmelor vasculare cerebrale. Este complicaţia paroxistică nu numai a disgravidiilor tardive, ci şi a tuturor sindroamelor vasculorenale în sarcină. Are caractere comune cu sindromul cerebral din glomerulonefrita acută (cu hipertensiune severă), sindrom ce mai este denumit pseuderemia eclamptică sau encefalopatia hipertensivă şi care poate fi întîlnită şi în afară de sarcină..

Criza convulsivă

- Perioada de invazie care nu depăşeşte în general 3o sec. Are caracteristic fibrilaţiile musculare localizate la faţă. Fruntea se plisează, pleoapele au bătăi rapide, globii oculari se mişcă în toate direcţiile, gura este deschisă, limba executînd mişcări de dute-vino. Capul are mişcări oscilatorii, înclinîndu-se în cele din

urmă pe un umăr, privirea fiind fixată de cealaltă parte.

Secusele fibrilare încep să cuprindă apoi gîtul şi membrele superioare, antebraţele rămînînd în pronaţie forţată, iar degetele şi mîinile hiperflectate.

- Perioada tonică este cea mare urmează imediat şi are o durată de 2e-3e secunde. Intregul corp este hiperton, capul în hiperextensie, cu rotaţie externă, faţa imobilă, ochii privesc în sus şi înafară. Datorită contracturii maxilarelor, limba poate fi muşcată. Trunchiul în opistotonus prin hiperextensie. Membrele superioare se fixează în flexie, cele inferioare în extensie.

Hipertonia generalizată, interesînd deci şi muşchii respiratori, face ca respiraţia să se întrerupă, faciesul căpătînd un aspect asfixiant..

- Perioada contracţiilor clonice cu o durată de aproximativ 6e secunde, începe cu o respiraţie forţată şi zgomotoasă, după care apar convulsiile. Acestea interesează în special jumătatea superioară a corpului, capul este proiectat ritmic îndărăt şi spre părţile laterale, umerii se mişcă rapid înainte şi înapoi. Faţa execută grimase, ochii mişcări de tip nistagmic.

Datorită închiderii şi deschiderii gurii, se creează riscul lezării limbii. Membrele superioare fac mişcări de toboşar.Trunchiul şi membrele inferioare rămîn imobile. Respiraţia este zgomotoasă şi sacadată.

- Perioada de comă.. Se pot observa toate gradele comei. Rezoluţia musculară este completă, faciesul congestiv, respiraţia stertoroasă însă regulată, pupilele în midriază. Reflexele sînt complet abolite şi nu pot găsi semne de focalizare.

Gravida eclamptică prezintă atît hipertensiune arterială, edeme cît şi proteinurie masivă cu oligurie.

Sub aspectul gravităţii, se poate vorbi de forme uşoare, medii sau grave, în funcţie devfrecvenţa acceselor convulsive, profunzimea comei, etc.

Evoluţie

In formele uşoare, sub tratament medical, crizele se răresc şi încetează, bolnava rămîne un timp obnubilată, ca apoi să-şi revină complet. Formele medii şi severe sînt mai rezistente la tratament, cu o evoluţie imprevizibilă, mai rar către vindecare fără se-

chele, mai frecvent către complicaţii.

De principiu, eclampsia, survenind pe fondul unei disgravidii tardive adevărate, răspunde favorabil la tratament, dispărînd fără sechele; atunci cînd crizele convulsive complică un sindrom vascule-renal de altă etiologie, complicaţiile şi sechelele sînt frecvente.

Evoluţia către vindecare este orientată de : rărirea crizelor, diminuarea progresivă a comei, scăderea tensiunii arteriale, normalizarea diurezei cu diminuarea şi dispariţia proteinuriei.

Trebuie de subliniat că vindecarea reală nu survine decît după moartea intrauterină a fătului sau evacuarea uterului pe cale naturală sau prin operaţie cezariană.

Prognosticul

Matern rezervat, el depinzînd de frecvenţa crizelor, profunzimea comei, subicterul şi icterul, temperatura, leziunile fundului de ochi, precocitatea în cadrul trimestrului III a instalării crizelor, ineficacitatea tratamentului.

Elemente de prognostic favorabil:

- încetarea crizelor;
- scăderea tensiunii arteriale ;
- normalizarea diurezei şi proteinuriei ;
- superficializarea şi dispariţia stării de comă.

La toate acestea se adaugă, bineînţeles, şi absenţa factorilor de agravare menţionaţi.

Prognosticul fetal este foarte rezervat, mortalitatea situîndu-se în jur de 5o %. Fătul este intrauterin un "mare stressat", riscurile vitale fiind deosebite dacă naşterea nu este declanşată sau dacă nu este extras de urgenţă prin operaţie cezariană.

Neu-născutul viu este de obicei prematur sau subponderal. Cu toate acestea, fenomenul de membrană hialină este rar, dezvoltarea sa fiind condiţionată numai de gradul prematurităţii.

Diagnosticul clinic pozitiv este în general uşor, atunci cînd accesul eclamptic survine la o gravidă ca urmare a unei disgravidii tardive cunoscute.

Unele dificultăţi le întîmpinăm faţă de accesul convulsiv sau coma la o gravidă despre care nu avem informaţii asupra stării dinaintea şi din cursul gestaţiei. In astfel de cazuri, diagnosticul diferenţial se face:

In crize. Cu epilepsia de care se diferenţiază prin lipsa aurei şi a emisiunii involuntare de urină. Epilepsia nu se întovărăşeşte de HTA, edem proteinurie, diureza nu este afectată.

Meningita tbc şi tumorile cerebrale, anevrismul, pe lîngă existenţa unor semne neurologice de focalizare, nu duc prin crizele convulsive ce le declanşează, la interesarea produsului de concepţie.

Uremia şi tetania sînt greu de confundat cu eclampsia, acelaşi lucru fiind valabil şi pentru crizele de tip histeriform.

Atunci cînd crizele apar în lehuzie, se impune diagnosticul diferenţial cu tromboflebita craniană care se însoţeşte de obicei de semne evidente de infecţie.

Coma eclamptică trebuie diferenţiată de alte tipuri, ca cea uremică; de tip diabetic; coma alcoolică; coma după o hemoragie cerebrală. De cele mai multe ori, elementele orientative clinice sînt clare. Alteori, cadrul diagnostic se complică, mai ales cînd ne lipsesc informaţiile despre gravidă şi sîntem obligaţi să acordăm asistenţă de urgenţă.

Anatomie patologică

Rinichiul este mărit de volum, zona corticală palidă, cea medulară congestivă, leziuni tubulare, interesînt în special tubul contort. Ţesutul interstiţial prezintă infiltraţie limfocitară şi atingeri ale vascularizaţiei.

Ficatul mai mare de obicei, poate prezenta leziuni hemoragice de diferite tipuri. Hemoragia hepatică este datorită interesării secţorului capilar.

Creierul prezintă zone de ramolisment, edeme localizate şi zone hemoragice. Interesarea capilarelor este identică cu cea descrisă la nivelul ficatului.

De fapt, leziuni identice se întîlnesc aproape în toate viscerele ; suprarenale, hipofiză (pînă la necroză hipofizară), splină, miocard, retină, mucoasă gastro-intestinală.

Leziunile placentare din cadrul eclampsiei sînt de tipul celor prezente şi în cadrul disgravidiei necomplicate, cu un grad mai mare, însă de extindere. Proporţia dintre infarctele albe şi roşii este deosebită, cele roşii fiind preponderente.

Tratamentul eclampsiei este profilactic şi curativ.

Baza tratamentului profilactic al eclapsiei îl constituie consultaţia prenatală, urmărirea riguroasă în special a gravidelor cu risc (primipare tinere necăsătorite, cele cu condiţii socio-economice precare,etc.). Tratamentul adecvat al disgravidiei tardive necomplicate, precum şi al tuturor sindroamelor vasculo-renale, reduce substanţial riscul apariţiei eclampsiei.

In tratamentul curativ al eclampsiei este necesar să se ţină seama de cîteva principii ;

- eclamptica obligator să fie tratată în servicii unde există posibilităţi suficiente de investigaţii paraclinice şi de terapie intensivă ;

- crizele eclamptice implică un tratament de urgenţă pentru prevenirea unor complicaţii grave şi un tratament de întreţinere, pentru corectarea dezordinilor hidroelectrolitice şi preluarea funcţiei unor organe eventual interesate ;

- eclampsia poate surveni în cursul ultimului trimestru,în timpul naşterii sau în lehuzie şi tratamentul trebuie nuanţat după etapa respectivă ;

-eclampsia beneficiază de tratament medical şi obstetrical, deciziile terapeutice fiind necesar a fi luate numai după analiza completă şi competentă a datelor clinice şi paraclinice.

Tratamentul de urgenţă al eclampsiei impune ;

a) prevenirea complicaţiilor mecanice ;

b) frînarea crizelor convulsive ;

c) scăderea hipertensiunii ;

a. Prevenirea complicaţiilor mecanice (muşcarea limbii,asfixia se obţine prin introducerea unei canule faringiene de tip Mayo.

b. Frînarea crizelor convulsive

In acest scop pot fi utilizate următoarele scheme terapeutice ;

- Diazepam injectat i.v., este recomandat de mulţi, supradozarea duce însă la depresiune respiratorie.

- Sulfatul de Mg (sol.2o %) - 2o cm^3 i.v. lent, sau i.m. repetat la fiecare 4-6 ore. Este contraindicat atunci cînd coma este profundă şi cînd apare oligo-anuria.

Barbituricele, de tipul penthetalului, numai cînd există

posibilităţi de intubaţie oro-traheală.

- Clometiazolul (Hemineurina), cu efect prompt anticonvulsivant, necesitînd însă la fel intubaţie oro-traheală.

- Asocierea de clorpromazină şi prometazină în administrare iniţial, i.v., apoi i.m. Dozarea se face în funcţie de efectul obţinut şi valorile TA.

- Se folosesc de asemenea, combinaţii medicamentoase de tipul cocktail-uriler litice (diazepam + petidină + clorpromazină sau diazepam + clorpromazină + prometazină), cu acelaşi scop.

Tratamentul anticonvulsivant se aplică în funcţie de particularităţile cazului. Dacă acesta impune şi evacuarea urgentă a sarcinii, prin operaţie cezariană este logică utilizarea penthotalului şi a curarei; în caz că travaliul este declanşat, folosim diazepamul sau un cockail litic,etc.

Cînd dorim să conservăm sarcina pentru cauze psiho-sociale ce ţin de cuplu sau pentru alte motive, trebuie aleasă o medicaţie anticonvulsivantă cît mai puţin nocivă pentru făt.

c. Tratamentul antihipertensiv

De principiu, nu trebuie urmărită coborîrea brutală a tensiunii arteriale. Apropierea ei de valorile normale va fi obţinută în timp.

Pentru acest fapt, antihipertensivele recomandate sînt de tipul celor minore. Se folosesc astfel;

- Hyderginul 2-5 fiole/24 ore şi hipopresolul, care la fel ca şi hyderginul, îmbunătăţeşte circulaţia periferică.

Administrarea concomitentă a hipotensoarelor, cu anticonvulsivantele, trebuie făcută la o posologie raţională şi numai în perfuzie lentă i.v., pentru a se putea întrerupe administrarea, dacă apar efecte nedorite.

Tratamentul antihipertensiv va fi continuat în perioada spitalizării pînă cînd TA va reveni la valori normale şi stabile.

In paralel cu tratamentul de urgenţă anticonvulsivant şi antihipertensiv, se instituie terapia intensivă pentru corectarea dezechilibrului hidroelectrolitic, combaterea edemului cerebral, susţinerea funcţiilor unor organe deficitare (ficat, rinichi). Aceasta va fi aplicat în unităţile spitaliceşti dotate cu servicii sau secţii ATI.

Scanned with OKEN Scanner

In privinţa tratamentului cu diuretice şi cel heparinic, diureticele de tipul furosemidului îşi găsesc justificarea numai în cazul cînd eclampsia se întovărăşete de oligo-anurie.

Cînd diureza orară şi pe 24 de ore nu este alarmantă, se preferă utilizarea manitolului şi a glucozei hipertonice-

Tratamentul heparinic ar părea logic în eclampsie pentru faptul că în etiopatogenia sa este incriminată de CID.

Dacă examenele de laborator atestă cert prezenţa unui proces de CID, se poate încerca tratamentul heparinic. In rest, este mai prudent de evitat tratamentul anticoagulant, riscul complicaţiilor hemoragice (în special cerebrale), justificînd această reţinere.

Antibioterapia profilactică, recomandată de unii autori pentru prevenirea complicaţiilor septice, nu are accepţiunea generală.

Conduita obstetricală

Vindecarea nu se poate obţine decît după eliminarea sarcinii.

In situaţiile cînd naşterea s-a declanşat şi este într-o etapă avansată, se asistă naşterea pe cale naturală. După expulzia placentei, este prudent de efectuat controlul instrumental al cavităţii uterine, la fel cum procedăm de altfel în cazurile cînd accesele eclamptice survin în lehuzie (caduca uterină conţine substanţe vasopresive).

Cu privire faţă de gravidele cu accese eclamptice la care naşterea nu s-a declanşat, în general opiniile sînt pentru operaţia cezariană, indiferent de vîrsta sarcinii.

Complicaţii

In cursul crizelor: decesul, survenit datorită asfixiei, stopului cardio-respirator, hemoragiei cerebro-meningee, accentuării progresive a comei.

Alte complicaţii sînt de ordin minor: muşcarea limbii, echimoze palpebrale.

După încetarea crizelor: instalarea unei hemiplegii, psihoza puerperală (cu tendinţa la suicid şi infanticid), rebelă de obicei la tratament, persistenţa anuriei prin constituirea de leziuni renale.

Prognosticul. Matern - în general eclampsia, ce survine ca

o complicaţie a unei disgravidii tardive adevărate, are un prognostic mai bun decît cea care complică un sindrom vasculo-renal determinat de afecţiuni reno-vasculare vechi.

Cu toate acestea, prognosticul vital este întotdeauna incert, mortalitatea maternă situîndu-se în jur de 12-14 %.

Prognosticul îndepărtat este în funcţie de măsura în care au fost interesate unele sisteme ale organismului (nervos, digestiv, renal, ocular, etc.). Supravegherea după eclampsie cuprinde o perioadă de 6-12 luni, urmărindu-se calitatea funcţională a rinichiului, ficatului, aparatului cardio-vascular, etc. prin examene clinice şi de laborator. Sechelele renale, destul de frecvente, pot fi puse în evidenţă la puncţia biopsică renală.

Permisiunea pentru o nouă sarcină nu va fi dată decît după o analiză complexă şi competentă a cazului.

Recidiva eclampsiei la o nouă sarcină este foarte rară.

Prognosticul fetal este rezervat

Mortalitatea fetală se menţine încă ridicată, în jur de 40-50 %.

Prognosticul imediat este determinat de gravitatea formei clinice a eclampsiei, de gradul de prematuritate fetal, etc.

Prognosticul îndepărtat este dificil de afirmat. Se menţionează totuşi, la mulţi noi-născuţi, o evoluţie ulterioară normală.

Scanned with OKEN Scanner

Capitolul V
URGENTE GYNECO-OBSTETRICALE

I. URGENTE PERIPUBERTARE

- **MEDICALE** — Metroragii disfuncţionale peripubertare
- **CHIRURGICALE** — Chirurgical acut
  - Abdomenul — -Hemiperitoneul acut
  - -Sindrom torsional acut
  - -Peritonită acută difuză
  - -Sindrom ocluziv acut

II. URGENTE din perioada ADULTA

- **-OBSTETRICALE**
  - -din timpul sarcinii:
    - -prima jumătate a sarcinii — -hemoragii, -infecţii, -disgravidii pr.
    - -ultima jumătate a sarcinii — -hemoragii, -disgravidii tardive, -ruptură uterină
  - -din timpul naşterii:
    - Urgenţe materne: -Placenta praevia, -Ruptura uterină, -Decolarea pr-Pl, -Hemoragii naştere, -Socul obstetrical
    - Urgenţe ovulare: -Hidramnios acut, -Ruptură pr.membr., -Precidenţă cordon, -Embolie amniotică
  - -din timpul lehuziei: -hemoragii, -hematomul genital
- **GYNECOLOGICE**
  - -medicale
  - -chirurgicale — -Abdomenul chirurgical acut din Obstetrică şi Ginecologie

III. URGENTE PERIMENOPAUZICE

- -Medicale - hemoragii disfuncţionale
- -Medicale - hemoragii disfuhcţionale
- -Chirurgicale; abdomenul chirurgical acut în ginecologie

I. URGENTE GINECOLOGICE PERIPUBERTARE

Perioadă între copilărie şi viaţa adultă, extremitate de început a vieţii genitale a femeii, pubertatea se instalează pregresiv, trecînd prin 3 etape : prepubertatea, pubertatea, postpubertatea (adolescenţa). De aceea, termenul mai adecvat al acestei perioade este peripubertate. Aceste etape se caracterizează, printr-un complex de transformări, bio-psiho-morfofuncţionale, în care sistemul reproductiv femenim, are o contribuţie efectivă.

Declanşarea pubertăţii femenine este între vîrsta 9-14 ani, mai precoce decît a celei masculine (11-16 ani).

Pubertatea este un "fenomen hormonal", cu răsunete afective, intelectuale şi psihosociale. Pubertatea este şi un "fenomen social", centrat pe perioada maturaţiei sexuale.

In pubertate, se instalează una din funcţiile esenţiale ale sistemului reproductiv femenin-funcţia menstruală, ce condiţionează pe cea gestativă.

Funcţia menstruală, se manifestă biologic prin: apariţia menarhăi (prima menstruaţie), în prepubertate; prin conturarea caracterului clinic al menstruaţiei în pubertate; prin stabilizarea ciclului genital (inclusiv cel menstrual), în postpubertate.

Fiziopatologia peripubertăţii, se manifestă clinic prin perturbări privind apariţia menstrelor (pubertate precoce sau tardivă), precum şi prin perturbări a tuturor atributelor biologice ale menstrelor.

Tulburările menstruale peripubertare sînt de 4 tipuri: neregularităţi menstruale; metroragii disfuncţionale; algomenoreea; amenoreea.

Dintre aceste tulburări, metroragiile disfuncţionale peripubertare, pot crea situaţii critice de urgenţă ginecologică.

Urgenţele ginecologice peripubertare, sînt predominent medicale şi excepţional chirurgicale.

<u>Urgenţele medicale</u> sînt dominate de <u>metroragie disfuncţională</u>. Metroragia disfuncţională, este "metroragia anormală neasociată cu o tumoare, inflamaţie, sau sarcină" (Ed.Novak), întîlnită la "extremele vieţii menstruale", dar şi în timpul acesteia (perioada adultă).

<u>Metroragia disfuncţională peripubertară</u>, poate constitui

o eventualitate bielogică obişnuită, neurgentă în ginecologie, dar poate deveni urgenţă ginecologică în eventualitatea repetării ei frecvente, a exagerării ei cantitative, ocazii de prejudiciere a pregnosticului vital prin anemia determinată.

Im faţa unei urgenţe gynecologice peripubertare hemoragice se impun două obiective ; stabilirea diagnosticului etiologic şi tratamentul.

Primul obiectiv, va urmări separarea metreragiei simptom de metreragia sindrom. Examenul clinic ginecologic obiectiv (taet rectal), va identifica o metreragie simptom a unei ginecopatii uterine (sarcină patologică, fibrom submucos) sau anexiale (kist funcţional ovarian,, tumoră ovariană endocrină feminizantă). In eventualitatea unui bilanţ negativ la ex.ginecologic, se înclină diagnosticul spre metreragia disfuncţională. Cu acest diagnostic presumtiv, se trimite cazul la o maternitate utilată cu posibilităţi de explorări hormonale, care vor orienta diagnosticul. Prin alte examene paraclinice, se vor identifica cele două tipuri ale metreragiilor disfuncţionale; ovulatorii şi anovulatorii.

Cele mai multe metreragii disfuncţionale sînt nsovulatorii ele exprimînd un dezechilibru al axului hipotalamo-hipofizo-ovarian.

Conduita de urgenţă urmăreşte obţinerea hemostazei uterine prin un "curettage hormonal"(Jeffcoate), adică administrarea de steroizi sexuali care să modifice structura endometrului aşa fel încît să dispară exfolierea sa hemoragică. In raport cu cele constatate la examenul clinic se vor administra oestrogeni (uterul hipoplazic), progestogeni (uterul hiperplazic) progestative de sinteză, cu sau fără componentă oestrogenică. Acest tratament va fi încredinţat specialiştilor. In unităţi de resort tratamentul acestor metreragii urgenţă, va încerca o gamă de metode, iar la nevoie se va apela chiar la curettajul instrumental al cavităţii uterine, chiar la virge intacta (cu avizul familiei),, ca metodă de "ultim resort" (Jeffcoate).

<u>Urgenţele ginecologice peripubertare chirurgicale</u>, sînt reprezentate de circumstanţele anatomoclinice genitale încadrabile în abdomenul acut chirurgical.

<u>Abdomenul acut chirurgical peripubertar</u>, poate fi consa-

cinţa următoarelor eventualităţi, în ordinea frecvenţei descrescînde;

1/ hemoperitoneul acut (inundaţia hemoragică intraperitoneală);
2/ sindromul torsional acut ;
3/ peritonita acută difuză ;
4/ sindromul ocluziv acut.

Hemoperitoneul acut peripubertar, contrar celui din perioada adultă, este, frecvent de origine negravidică, excepţional gravidică (datele clinice se suprapun celor din hemoperitoneul acut gravidic al perioadei adulte).

Hemoperitoneul acut peripubertar negravidic, este complicaţia rupturii unui kist ovarian funcţional, frecvent luteinic (progestenic) şi rar foliculinic. Instalarea şi evoluţia clinică, se suprapune hemoperitoneului acut din perioada adultă.

Sindromul torsional acut peripubertar, interesează de obicei anexa (torsiune pediculară) şi excepţional de rar, uterul (torsiune axială). Anexa torsionată poate fi anexa sănătoasă, sau mai frecvent, o anexă patologică (kist funcţional ovarian pediculat, kistom ovarian, tumoretă ovariană pediculată).

Peritonita acută difuză (P.A.D.)

Această eventualitate a urgenţelor peripubertare ginecologice, chirurgicale, poate fi secundară unei ginecopatii acute inflamatorii, sau o PAD secundară extinderii în marea cavitate peritoneală a unui focar peritonitic ogen (apendicită acută, supurată).

De reţinut că circumstanţele etiologice ale abdominalui chirurgical acut peripubertar, similar celor din perioada adultă a femeii, sînt tot de două tipuri: circumstanţe comune altor organopatii abdominale care se pot complica cu abdomenul acut chirurgical ; circumstanţe specifice ginecologice (sindromul torsional acut al anexei sănătoase ori patologice, PAD postperforaţie uterine în avortul provocat) Sub aspectul evoluţiei, abdomenul acut chirurgical peripubertar, este mult mai benign decît în perioada adultă ori perimenopauză.

II. URGENTE GINECO-OBSTETRICALE DIN PERIOADA ADULTĂ

In perioada adultă, patologia sistemului reproductiv, este incomparabil mai cuprinzătoare, decît cea peripubertară ori peri-

menopauzică.. Această perioadă, însumează patologia funcţiilor importante ale sistemului reproductiv; menstruală, gestativă, sexuală etc.

URGENŢELE OBSTETRICALE ALE PERIOADEI ADULTE

Aceste urgenţe sînt tributare, mai frecvent hemoragiei ori infecţiei şi mai rar disgravidiei precoce sau tardive. Ele pot interesa; sarcina, naşterea, lehuzia.

Urgenţele obstetricale gravidice, sînt mai frecvente în trimestrele I şi III.

Urgenţele din prima jumătate a sarcinii

Unele hemoragii genitale mari, frecvent externe, rar interne, sînt manifestarea unei sarcini patologice; avort, sarcină cu un ou mort reţinut, sarcină extrauterină complicată cu hemoperitoneu acut, avort molar, sarcină cervicală, perforaţie uterină spontană (mola invadantă), sau provocată - avort, delictual sau terapeutic.

Hemoragia din avortul incomplect, sarcina cu ou mort reţinut, avortul molar, de obicei moderată, poate deveni în orice moment, masivă, impresionantă, antrenînd colapsul hemoragic, eventual şocul hemoragic. Diagnosticul acestei urgenţe se impune prin următoarele semne clinice genitale ; hemoragia intensă; distensia vaginului, care-i plin cu chiaguri; moliciunea şi dilataţia, evidentă ori moderată, a regiunii cervico-istmice a uterului, cu prezenţa în canalul cervicoistmic a elementelor ovulare; hipertrofia şi moliciunea corpului uterin. La semnele genitale se adaugă şi cele generale; starea de leşin, greţuri, adinamie, transpiraţii reci, prăbuşirea rapidă a tensiunii arteriale cu accelerarea frecvenţei pulsului şi scăderea amplitudinii acestuia. Neintervenţia cît mai rapidă (minute), pentru redresarea stării generale, riscă a transforma colapsul hemoragic, în şoc hemoragic.

Hemoragia din sarcina cervicală, urgenţă majoră a patologiei gravidice din trimestrul I, din fericire extrem de rară, se impune ca diagnostic prim; hemoragia externă masivă, deformarea în buteiaş a colului uterin care are o moliciune deosebită, iar canalul cervical este transformat într-o cavitate crateriformă, cu pereţii

friabili, extrem de sîngerîndă ; corpul uterin cu caractere gravidice, pare mai mic decît colul. Surprins la nivelul circumscripţiei, astfel, de caz, impune de urgenţă trimiterea (cu avionul sanitar), sub perfuzie cu soluţii fiziologice şi cu meşarea strînsă a colului şi a vaginului, la o unitate spitalicească de profil chirurgical, deoarece, uneori hemoragia nu poate fi oprită pe cale vaginală din cauza acretizării placentei şi trebuie intervenit prin laparatomie.

Hemoragiile interne (intraperitoneale) cu punctul de plecare genital, pot avea origine obişnuit gravidică şi foarte rar negravidică. Dintre cele gravidice, una din complicaţiile Sarcinii Extra Uterine (SEU), inundaţia hemoragică intraperitoneală (hemoperitoneu acut), constituie de altfel, singura urgenţă majoră a SEU complicate, restul fiind urgenţe medii, tot chirurgicale, dar rezolvabile la rece.

Hemoperitoneul acut gravidic, mai poate fi rareori consecinţa unei rupturi uterine pe o sarcină angulară, a unei perforaţii uterine traumatice (avort provocat delictual sau chiar terapeutic -(drum fals la dilataţia colului).

Diagnosticul clinic al acestor eventualităţi - urgenţe obstetricale - întruchipează semnele unui abdomen chirurgical acut prin revărsat intraperitoneal, cu acelea ale anemiei acute la care se asociază în curînd semnele colapsului şi şocului hemoragic.

Tratamentul de urgenţă al acestor hemoragii, din prima jumătate a sarcinii trebuie să înceapă la nivelul circumscripţiei sanitare, sau la punctul sanitar din întreprindere. Tratamentul va urmări două obiective : oprirea, sau cel puţin stînjenirea hemoragiei şi redresarea parţială şi temporară a stării generale care să-i permită transportul la spitalul utilat. Ambele obiective, realizabile la orice nivel sanitar cu minimum de improvizaţie, urmăresc de altfel şi un tratament profilactic al colapsului şi şocului hemoragic.

<u>Oprirea temporară sau reducerea la maximum posibil a hemoragiilor obstetricale</u> din prima jumătate a sarcinii, <u>se obţine prin meşarea strînsă a regiunii sîngerînde</u> (cavitatea cervico-uterină), după aplicarea valvelor vaginale, evacuarea chiaguriler şi expunerea regiunii cerviceistmice. In eventualitatea dilataţiei colului, meşarea începe cu canalul cerviceistmic; în eventualitatea unui col abia

deschis, dar cu hemoragie mare, se face meşarea vaginului.

Meşarea strînsă, endocervico-istmico-vaginală sau numai vaginală, se face, prin plicaturarea pregresivă, de la profunzime spre suprafaţă, a meşelor, urmărind distensia vaginului, tensionarea lui longitudinală, care va ascensiona colul uterin. Prin această meşare s-ar compresa venele sîngerînde endocervicouterine, iar prin ascensionarea colului s-ar angula cîrjele arterei uterine, reducîndu-i debitul.

Concomitent cu meşarea, se administrează o perfuzie i.v. cu soluţii fiziologice, care să-i menţină volemia; perfuzia va avea un debit redus dar continuu, păstrîndu-se şi în timpul transportului la spital.

In eventualitatea urgenţelor prin hemoperiteneu acut, conduita la nivelul circumscripţiei sanitare va urmări:

- transportul cît mai rapid posibil al cazului spre spital, în condiţii de imobilizare absolută, pe targă ;
- perfuzie lentă cu substituienţi, care să-i ajute la menţinerea temporară a volemiei.

Disgravidiile precoce în forma lor gravă, constituie o urgenţă, uneori majoră, obişnuit rezolvabilă medical, excepţional chirurgical-. Deshidratarea intensă prin vărsăturile rebele la tratamentul simptomatic, determină alterarea profundă a stării generale, endoftalmie, facies emaciat, uscăciunea mucoaselor (conjunctivală şi bucofaringee), limba arsă, constipaţie, oligurie, respiraţia cu miros de acetonă, agitaţie. Forma gravă a acestei disgravidii, constituie uneori o complicaţie a formelor uşoare sau medii, netratate corect şi tempestiv. Tratamentul de urgenţă constă din instalarea unei perfuzii cu substituienţi, trimiterea cazului la maternitate, unde reanimarea va fi condusă după datele ionogramei şi a altor explorări, şi la nevoie se va recurge la tratamentul obstetrical (avortul terapeutic).

Urgenţele obstetricale inflamatorii din prima jumătate a sarcinii, sînt în majoritatea cazurilor de origine genitală şi anume o complicaţie septică postabortum.

In eventualitatea avortului delictual consecutiv ingestiei de droguri toxice hepato-renale sau manevrelor abortive locale, diagnosticul se edifică prin asocierea la, semnele genitale, a celor

generale în care putem întîlni următoarele eventualităţi de urgenţe majore : - insuficienţa hepato-renală acută ; şocul toxico-septic; septicemia postabortum ; abdomenul chirurgical acut prin peritonită acută difuză, postperforaţie uterină, sau secundară metritei acute cu abces, metritei gangrenease, infarctului uterin, sau extinderii unei pelviperitonite acute forma exudativă.

Complicaţiile septice postabortum, pot interesa uterul sau atmosfera conjunctivă periuterină. Complicaţiile septice uterine sînt : metrita parenchimatoasă acută cu abcese, gangrena şi infarctul uterin. Toate aceste eventualităţi, constituie urgenţe majore chirurgicale, care impun practicarea histerectomiei, eradicarea, focar septic. Alterarea profundă a stării generale, hemoragia incoercibilă, iminenţa şocului toxico-septic, impun trimiterea de urgenţă a cazului spre unităţi sanitare dotate cu servicii de reanimare şi terapie intensivă. Complicaţiile septice periuterine, postabortum, sînt : celulita pelvină acută localizată (flegmonul de ligament larg în varietatea înaltă ori joasă), pelviperitonita acută postabortum. Pelviperitonita acută fibroadezivă (plastică) constituie o urgenţă obstetricală medie, rezolvabilă prin resurse terapeutice medicale. Pelviperitonita acută exudativă (cu colecţie purulentă ce destinde douglasul), constituie o urgenţă majoră, chirurgicală, impunînd de urgenţă, evacuarea colecţiei prin douglasectomie şi drenaj (fig.).

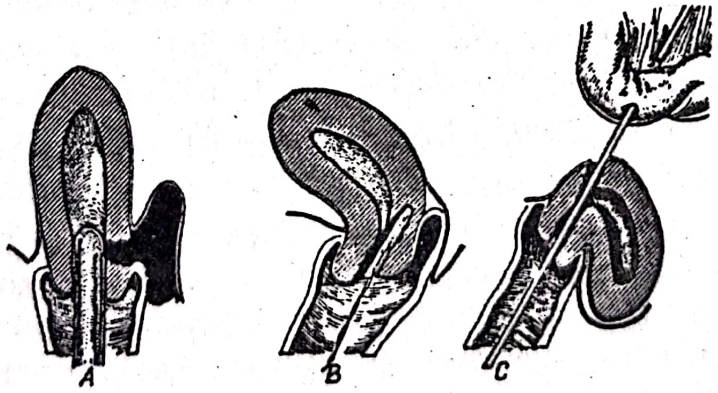

Fig. - Complicaţii ale avortului provocat
A - ruptura istmului
B - drum fals
C - perforaţie uter şi intestin

Dacă rezolvarea acestor urgenţe majore postabortum revine unităţilor medicale de specialitate, diagnosticul etiologic, al

complicaţiilor postabortum delictual, poate fi stabilit la nivelul circumscripţiei sanitare, chiar rurale.

Urgenţele din a doua jumătate a sarcinii

Similar urgenţelor din prima jumătate, şi aceste urgenţe sînt medii sau majore, medicale, sau obligator chirurgicale. Spre deosebire de cele din prima jumătate a sarcinii în care cele septice deţin o proporţie importantă, în a doua predomină urgenţele hemoragice, urmînd cele disgravidice, cele infecţioase fiind mai rare, ele ar presupune circumstanţe etiologice paraobstetricale ; patologie de urgenţă apendiculară, renopyelitică, colecistică etc.

Urgenţele hemoragice din jumătatea a doua a sarcinii, sînt frecvent de tipul hemoragiei externe şi excepţional a celei interne (hemoperiteneu acut).

Hemoragiile externe, pot fi cauzate de o placentă praevia, de o apoplexie uteroplacentară, de o molă.

Hemoragiile din placenta praevia, apărute în cursul sarcinii, sînt de obicei urgenţe medii, ele pot deveni urgenţe majore în perioada I-a a naşterii, cînd sînt create condiţii fiziopatologice de decolare a placentei. Hemoragiile din placenta praevia pot apare în orice perioadă a sarcinii, ele-s mai frecvente însă spre sfîrşitul jumătăţii a doua, cînd sînt create circumstanţe fiziopatologice (distensia pregresivă a segmentului inferior al uterului, cu ruperea paralelismului planurilor-placente cu cel segmentar). Diagnosticul lor este uşor. Tratamentul de urgenţă impune ; imobilizarea absolută la pat, măsurarea, la intervale de minute, a tensiunii arteriale, numărarea pulsului, examenul stării generale. Obişnuit, prima hemoragie nu este gravă, se poate la nevoie face internarea temporară la circumscripţia sanitară, cu supravegherea continuă a cazului (T.A. puls (frecvenţă, amplitudine , gradul hemoragiei), cu administrarea de medicamente liniştitoare a contracţiei uterine). Cazul trebuie trecut în grupa gravidelor problemă, cu internarea din timp în maternităţi utilate adecvat. In eventualitatea continuării hemoragiei chiar moderate, se trimite urgent cazul, după ce s-au luat următoarele precauţiuni; meşarea strînsă a vaginului, pentru a ascensiona colul şi a apăsa peretele segmentului pe placentă. Meşarea se va face sub expunerea clară a regiunii cervico-

segmentare s uterului, sub valve vaginale largi şi profunde.

Hemoragiile din placenta praevia, produse în timpul sarcinii, sînt urgenţe obstetricale medii, rezolvabile medical , excepţional ele pot deveni urgenţe majore chirurgicale, de aceea naşterea la aceste gravide trebuie să aibă loc obligator în maternităţi utilate, unde vor fi spitalizate din vreme, pentru ca declanşarea naşterii (altă eventuală hemoragie) să se petreacă în spital.

Hemoragia din sarcina molară, este rară comparativ, cu cea dim pl.praevia. Ea poate fi externă şi atunci are caracterul unei urgenţe medicale, ea ar putea fi şi chirurgicală (un hemoperitoneu acut, prin perforarea uterului de către o molă invadantă (chorioadenoma destruens).

Hemoragia din decolarea prematură a placentei normal inserate, constituie o urgenţă, nu atît prin ea însăşi, cît prin contextul anatomic (compromiterea stofei miometriale de procesul apoplectic, disgravidic, coagulopatic - consum coagulopatie). Intinderea infiltraţiei hemoragice în peretele miometrial, întinderea zonei decolate a placentei cu volumul hematomului interuteroplacentar, perspectiva coagulopatiei, a şocului hipovolemic, sînt circumstanţele care hotărăsc „urgenţa urgenţei". Dacă unele forme uşoare sau medii ale sindromului decolării premature a pl.normal inserate, constituie urgenţe medicale, formele grave, constituie urgenţe majore, iniţial medicale, ulterior chirurgicale. Laparatomia este indicată pentru stabilirea întinderii leziunilor, în suprafaţă şi în profunzimea miometrului, pentru a pregnostica asupra perspectivei coagulopatiei şi a păstrării sau sacrificării uterului.

Ruptura uterină din timpul sarcinii, eventualitate mai rară decît cea din timpul naşterii, constituie o urgenţă majoră şi chirurgicală. Ruptura uterină din timpul ultimilor săptămîni de sarcină este silenţioasă clinic, dat fiind contextul fiziopatologic de producere (cedarea prin distensia gravidică, a peretelui la nivelul cicatricii, care fiind inextensibil, cedează). Diagnosticul lor clinic, poate trece neobservat; o durere moderată spontan şi la palparea zonei cicatriciale, o suferinţă fetală, reducerea mişcărilor fătului, sînt singurele semne clinice. Diagnosticul,chiar de suspiciune, impune imobilizarea absolută la pat, instalarea unei perfuzii, trimiterea cazului, într-o unitate cu posibilităţi de rezolvare

chirurgicală.

Unele forme ale disgravidiilor tardive, preeclampsia şi eclampsia, constituie urgenţe obstetricale majore, ambele susceptibile de o terapeutică medicală sau medicală complectată cu una chirurgicală. Această eventualitate a urgenţelor obstetricale, poate fi evitată dacă se respectă pe de o parte supravegherea corectă a gravidei în cadrul consultaţiei prenatale, cu care ocazie s-ar depista eventualitatea unui sindrom vascule-renal gravidic, care poate preceda preeclampsia, de pe alta, dacă gravida respectivă respectă cu stricteţe regimul igienedietetic recomandat.

In timpul evoluţiei sarcinii, mai pot apare urgenţe paraobstetricale, care au origine în diferite organopatii abdominale acută apărute în cursul sarcinii: apendicita acută şi sarcina; sindromul ocluziv acut şi sarcina ; sindromul torsional acut şi sarcina, circumstanţe rezolvabile chirurgical sau altele rezolvabile medical ; colica nefretică şi sarcina, cardiopatia şi sarcina, coma şi sarcina.

URGENTE DIN TIMPUL NASTERII

Chiar cea mai simplă naştere, constituie o urgenţă. Ea impune prezenţa permanentă, în stare de alertă, a personalului ce supraveghează naşterea, veghind la desfăşurarea ei etapă cu etapă. Pentru gravidele, a căror prognostic de evoluţie a naşterii, stabilit în cadrul consultaţiei prenatale, ridică probleme, starea de alertă devine mai imperativă. Nu trebuie uitat, că şi la gravidele cu prognostic bun al evoluţiei naşterii, pot apare episoade dramatice neprevăzute; de aceea naşterea chiar normală constituie o urgenţă, pe care orice episod dramatic o transformă în urgenţa urgenţei.

Urgenţele naşterii pot fi materne şi fetale

Urgenţele materne

Urgenţele hemoragice, pot interesa perioada I-a a naşterii perioada III-a şi a IV-a.

Hemoragiile perioadei I-a, cauzate cel mai frecvent de Placenta praevia centrală, parţială sau totală, sau chiar de una marginală, cu membranele intacte şi rezistente, capătă caracterul de urgenţă, în raport cu întinderea zonei decolate, cu bogăţia vasculari-

zaţiei endocervicale şi endosegmentare.

Hemoragiile mai pot fi produse de: o ruptură uterină produsă în cursul naşterii, de obicei ruptura cervico-segmentară laterală, interesînd colaterale mai importante ale cîrjei uterinei; de o decolare prematură a pl. normal inserate. In aceste 2 eventualităţi, hemoragia este moderată, dar ceea ce alarmează şi impune urgenţă, este: alterarea bruscă a stării generale a parturientei care acuză dureri vii, leşin şi examenul obstetrical care reliefează modificări uterine evocatoare.

Conduita de urgenţă, chiar la nivelul circumscripţiei sanitare, constă din ; administrarea de medicamente liniştitoare ale contracţiei uterine; ruperea membranelor în eventualitatea că dilataţia o permite; trimiterea de urgenţă a cazului sub perfuzie continuă cu spasmolitice ; meşarea strînsă a vaginului.

Urgenţele hemoragice ale perioadei a III-a a naşterii, perioada placentară, se pot produce înaintea decolării placentei (subperioada I-a); în timpul decolării placentei (subperioada 2-a); supă expulzia placentei (subperioada 3-a). Circumstanţele fiziopatologice a producerii acestor hemoragii variază şi imprimă şi modalitatea mijloacelor terapeutice; medicale, obstetricale propriu zise; obstetrico-chirurgicale.

Hemoragiile dinaintea decolării placentei, obişnuit datorite, decolării parţiale ale placentei, la o naştere precipitată sau prelungită, în prezenţa unui cordon ombilical cu scurtarea absolută ori relativă (circulare), a unei placente praevia laterale. In aceste împrejurări, urgenţa se rezolvă prin procedee obstetricale, începînd cu controlul integrităţii colului uterin, a fundurilor de sac vaginale inclusiv inserţia pe colul uterin, a pereţilor vaginali, pentru a găsi eventuale rupturi cu hemoragie. In absenţa acestora se face decolarea manuală a placentei, urmată de controlul manual endouterin. In prezenţa acestora, se aşteaptă eliminarea placentei, se fac apoi suturi hemostatice a soluţiilor de continuitate, cu fire totale de catgut gros.

Hemoragiile din timpul decolării placentei, sînt de obicei externe, dar pot fi şi interne (intrauterine, destinzînd uterul care ajunge pînă la nivelul marginilor costale), ele pot fi şi mixte. Aceste hemoragii sînt efectul unei decolări parţiale a

placentei, sau mai frecvent al unei atonii sau hipotonii uterine parţiale (zonale), sau totale ori al unei aderenţe placentare. Toate aceste circumstanţe etiologice, izolate sau asociate, determină hemoragia, externă, internă sau mixtă. Lipsa, sau reducerea hemoragiei externe, poate să nu alerteze parturienta şi mai ales personalul care asistă naşterea, şi totuşi parturienta acuză subit: sete, transpiraţii, greţuri, iar examenul clinic obiectiv semnalează o prăbuşire tensională cu accelerarea şi scăderea amplitudinii pulsului, iar palparea abdominală constată lipsa retracţiei uterine (a globului de siguranţă), iar fundul uterin se percepe la nivelul marginii coastelor ; la expresia uterină apare o cantitate impresionantă de chiaguri.

Conduita constă din următoarele măsuri foarte urgente; instalarea unei perfuzii pentru a corecta hipovolemia instalată sau iminentă; decolarea manuală a placentei, cu controlul digital endouterin; masajul bimanual al uterului atonic (mîna endouterină trebuie să simtă revenirea pereţilor uterini, după masajul transparietal abdominal cu mîna contenere; administrarea de oxitocice în perfuzie, inj.cu ergomet, tonice musculare. In eventualitatea că uterul nu se retractă, se practică meşarea hemostatică endoutero-cervico-vaginală. Se procedează rapid, după cum urmează; după aplicarea unei valve vaginale largi, se prinde colul prin aplicarea a 4 pense, la orele 9,12, 15,18, care sînt încredinţate unui ajutor care le tracţionează uşor pentru a coborî colul şi a-l expune vederii; mîna vaginală introduce cu blîndeţe, plicaturînd, meşele începînd dinspre fundul uterin (fig.140) sprijinit de mîna abdominală este necesar ca meşele introduse (numărul lor) să efectueze un tamponaj hemostatic, deci să fie suficient de strînse; dacă sînt laxe ele fac oficiu de drenaj nu de hemostază (fig.141,142, 143). Se notează pe F.O. numărul meşelor introduse intrauterin, avîndu-se grijă de a se exterioriza capetele lor, fie în afara colului, fie în treimea inferioară a vaginului. Se eliberează colul şi tot sub protecţia valvelor, se meşează vaginul, notîndu-se şi acum numărul meşelor. Se rcetează cu mîna abdominală tonusul uterin, masîndu-se cu blîndeţe, în eventualitatea relaxării peretelui uterin, ori de cîte ori tonusul parietal scade, pînă îşi revine retractilitatea uterină. Concomitent, se notează din sfert în

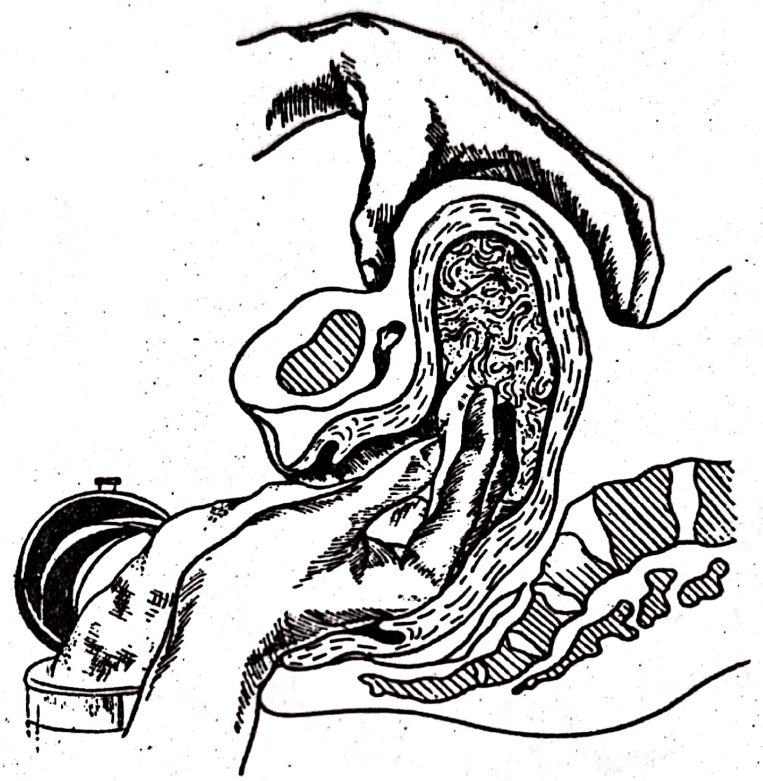

Fig.140

Tamponaj hemostatic uterin manual

sfert de oră,; T.A.; frecvenţa şi amplitudibea pulsului, starea generală a parturientei ; cantitatea lichidului perfuzat. Im eventualitatea că retracţia uterină nu-i asigurată într-un interval de 3o-6o minute, se trimite cazul, sub perfuzie, la o unitate utilată, însoţit de o informare succintă privind, metodele terapeutice aplicate. Trimiterea cazului este necesară, deoarece în eventualitatea unei redresări mai lente, sau a unei inerţii refractare - la metodele terapeutice descrise, ar putea impune tratamentul chirurgical de urgenţă (histerectomia eradicare de focar hemoragic)(fig.144).

Urgenţele hemoragice de după decelarea placentei, fără expulzia ei în afară căilor genitale, sînt de tipul hemoragiei externe, sau mixte (cînd membranele s-au decelat parţial), sau interne (cînd decelarea placentei nu este urmată de decelarea

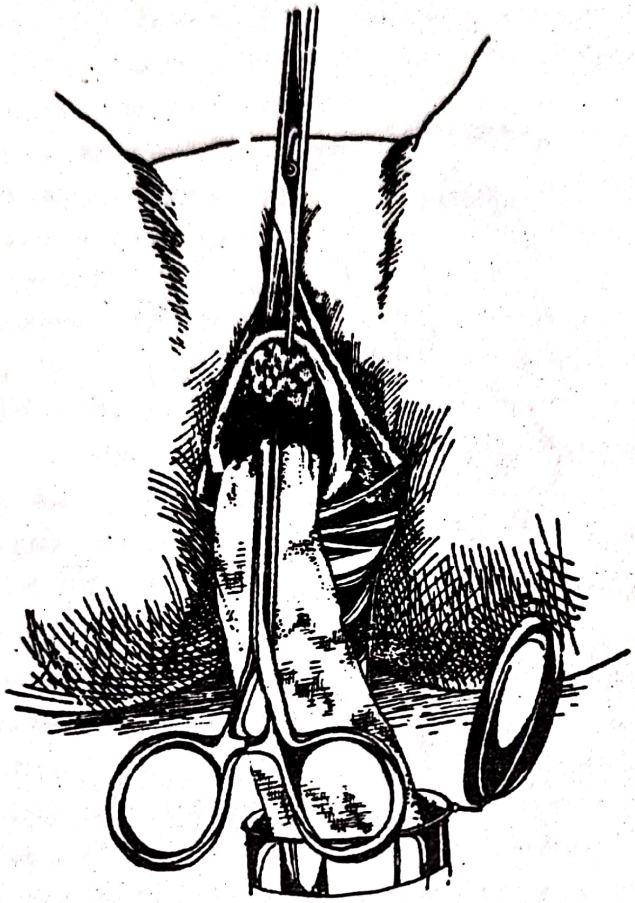

Fig.141
Tamponaj hemostatic uterin instrumental

membranelor). Palparea abdominală relevă o retracţie uterină corporeală, apăsarea deasupra simfizei pubiene se însoţeşte de o retracţie redusă a cordonului, masajul transabdominal la nivelul segmentului inferior, determină frecvent, decolarea membranelor cu expulzia placentei. Se controlează amănunţit integritatea feţii materne a placentei precum şi a membranelor, după pătrunderea cu mîna, în fosta cavitate amniotică, prin orificiul de ruptură a membranelor. Se impune un control al integrităţii canalului moale, de asemenea un examinare digital endouterin.

Urgenţele hemoragice din timpul naşterii, pot fi cauzate şi de o ruptură uterină produsă în timpul naşterii; în atari împrejurări, tabloul clinic al urgenţei majore, este determinat de alterarea rapidă a stării generale, de colapsul, eventual şocul, ce se instalează. (Pentru detalieri a se consulta capitolul ruptura

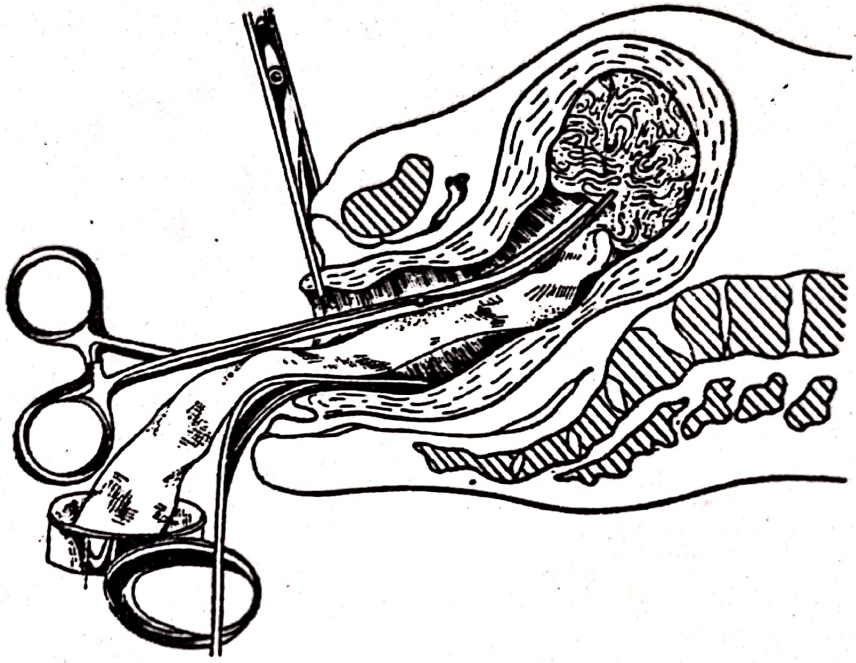

Fig.142
Tamponaj hemostatic uterin instrumental

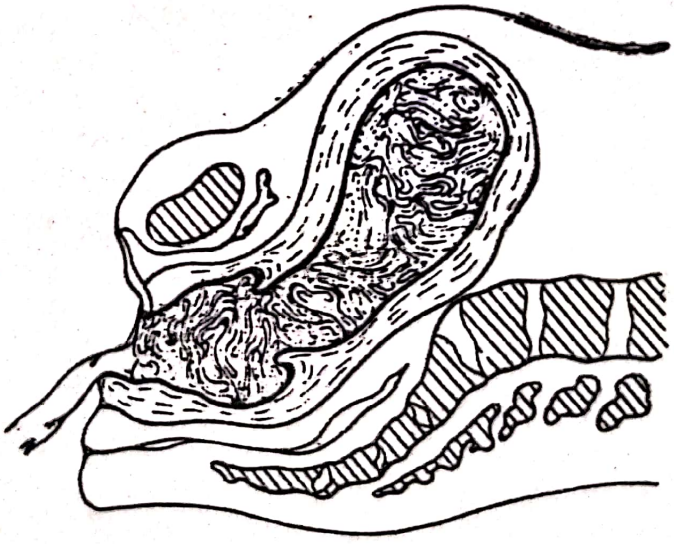

Fig.143
Tamponaj hemostatic utero-vaginal

Scanned with OKEN Scanner

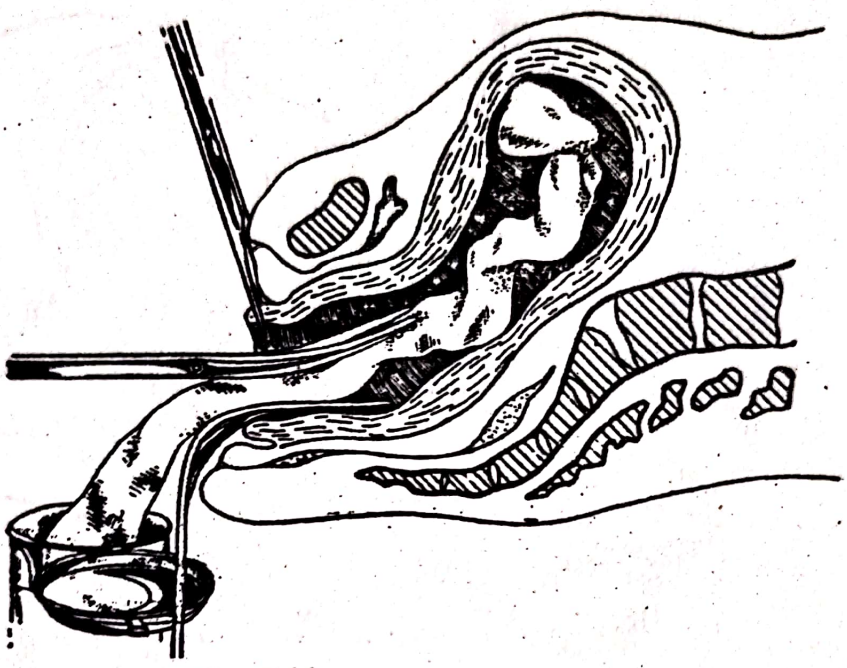

Fig.144
Acesta este drenaj şi nu tamponaj

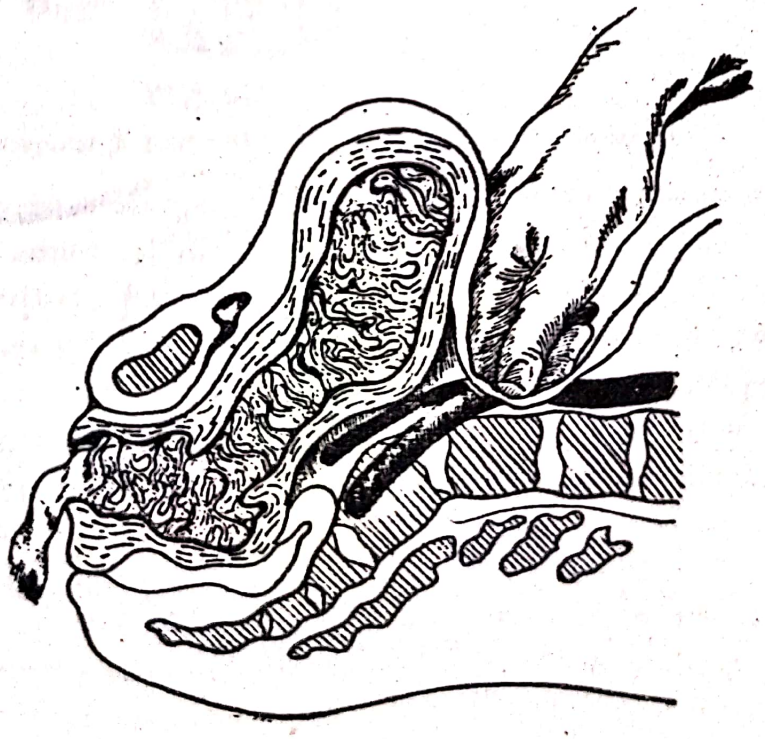

Fig.145
Tampon utero-vaginal hemostatic şi compresia aortei

Scanned with OKEN Scanner

uterină. O altă urgenţă majoră, din cursul naşterii, din fericire rarisimă, dar din nenorocire cu cea mai mare mortalitate este embolia amniotică.

Urgenţele ovulare din timpul naşterii

Diferite obstructuri ale oului în evoluţie, pot prezenta stări patologice cu caracter de urgenţă. În general, aceste urgenţe sînt urgenţe medii şi sînt rezolvabile pe cale medicală sau obstetricală ,pură. Membranele oului, pot ocaziona 2 situaţii urgenţe; ruptura prematură a membranelor; hidroamniosul acut.Fătul reclamă o conduită de urgenţă în eventualitatea unei suferinţe acute intrapartum, o precidenţă de cordon, o incompatibilitate feto-maternă.

Ruptura prematură a membranelor (cea petrecută în ultimile săptămîni) prejudiciază vitalitatea produsului de concepţie prin reducerea posibilităţii mişcărilor fetale şi a infecţiei amniotice ascendente. Urgenţa este medie şi impune ; imobilizarea la pat a gravidei, toaleta genitaleler externe cu pansament steril, supravegherea fătului, trimiterea cazului spre maternitate.

Hidroamniosul acut, constituie o urgenţă obstetricală, gravă prin perspectiva pierderii fătului dar şi a unei asistolii acute la mamă, mai ales la cele cu diabet, nefro- ori cardiopatii. La nivelul circumscripţiei sanitare, primul obiectiv este diagnesticul pozitiv al hidramniosului acut, precedîndu-se prin eliminarea alter circumstanţe obstetricale de dispreporţie între vîrsta sarcinii şi dimensiunile uterului gravid. Aceste circumstanţe (s.gemerală, fătul gigant), nu se rezolvă prin ruptura artificială a membraneler, aceasta fiind meteda terapeutică de electie a hidramniosului acut. Dacă eliminarea lichidului nu este urmată de declanşarea naşterii, este bine a se trimite casul la maternitate, deoarece supradistensia peretelui uterin ar putea ocaziona altă urgemţă hemoragia prin inerţie uterină din perioada a 4-a.

Precidenţa cordonului ombilical

Indiferent de gradul precidenţei (cordonul în col,vagim sau la nivelul vulvei, este o urgenţă fetală majoră ce ameninţă grav vitalitatea. Odată precizat diagnesticul, se impune d e e x t r e m ă u r g e n ţ ă, accelerarea evacuării fătului. Se face pe cale naturală în eventualitatea unui col dilatat complect,

o prezentaţie craniană fără dispreporţie chiar minimă ; o prezentaţie pelvină. Se procedează la o cesariană de extremă urgenţă, în timp de un ajutor apasă prin colul dilatat chiar parţial prezentaţia, pentru a nu comprima ansa cordonului pe conturul canalului dur, împiedecînd astfel intercceptarea circulaţiei foeto-placentare.

URGENTELE HEMORAGICE DIN LEHUZIA IMEDIATA

Lehuzia imediată, denumită încă şi perioada a 4-a a naşterii, este susceptibilă de a ocaziona urgenţe obstetricale medii sau chiar majore. Cum este şi firesc, aceste urgenţe sînt obişnuit hemoragice. Urgenţele hemoragice din lehuzia imediată, numite încă şi hemoragii din postpartum precoce, constituie eventualitatea cea mai frecventă a hemoragiilor puerperale, deoarece ele însumează circumstanţele fiziopatologice proprii lehuziei imediate cu cele aparţinînd perioadelor a 2-a, sau a 3-a, a naşterii. Circumstanţele fiziopatologice complexe a acestora urgenţe hemoragice, apărute în postpartum precoce (vezi capitolul în partea I-a a cursului), impun cunoaşterea detaliată a cazului privind următoarele: dacă la consultaţia prenatală, prognosticul de evoluţie a sarcinii a ridicat probleme privind perspectiva ler (uter supradestins, inserţie vicioasă a placentei etc.etc.); dacă naşterea s-a desfăşurat în parametrii normali ; dacă au fost necesare corectări ale unei eventuale dinamici deficitare, dacă au fost necesare intervenţii obstetricale (forceps, versiune, etc.).

Hemoragiile din postpartum precoce, pot determina o urgenţă minoră, medie sau majoră-aceasta din urmă fiind deseori consecinţa neglijării unui tratament complect şi tempestiv a primelor două. De exemplu traumatismele canalului moale, o urgenţă minoră, (sîngerare moderată, stare generală bună, gleb de siguranţă prezent) poate deveni majoră, dacă la adăpostul unui gleb de siguranţă nu căutăm altă sursă a hemoragiei, ex. controlul integrităţii canalului moale, cu sutura hemostatică a eventualelor rupturi la nivelul colului sau a vaginului (fig.146,147,148).

Alte urgenţe hemoragice din postpartum precoce, sînt majore de la început, cum sînt cele prin coagulopatia de consum ce este un corelar fiziopatologic, al unei disgravidii majore; apoplexia uteroplacentară; retenţia prelungită de ou mort; sau chiar

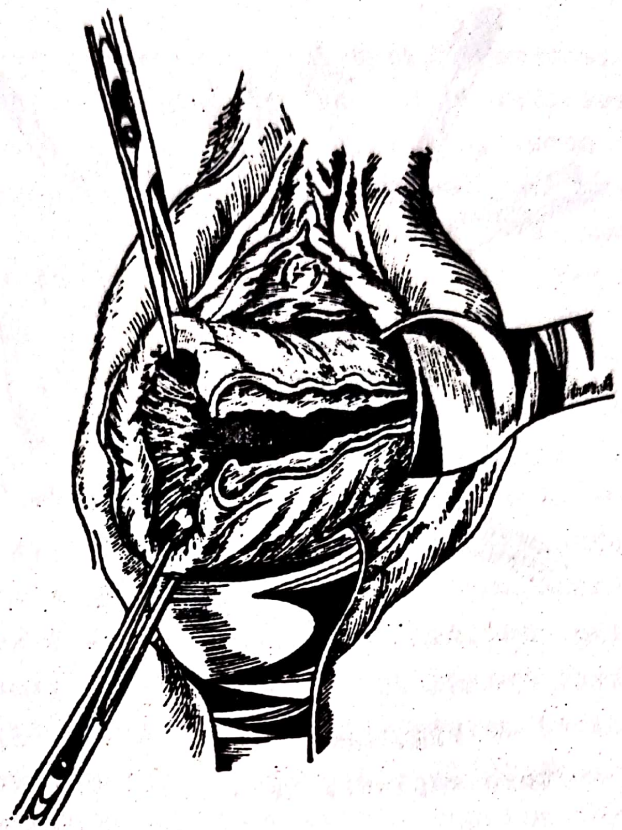

Fig.146
Ruptură de col cu desinserţia vaginului

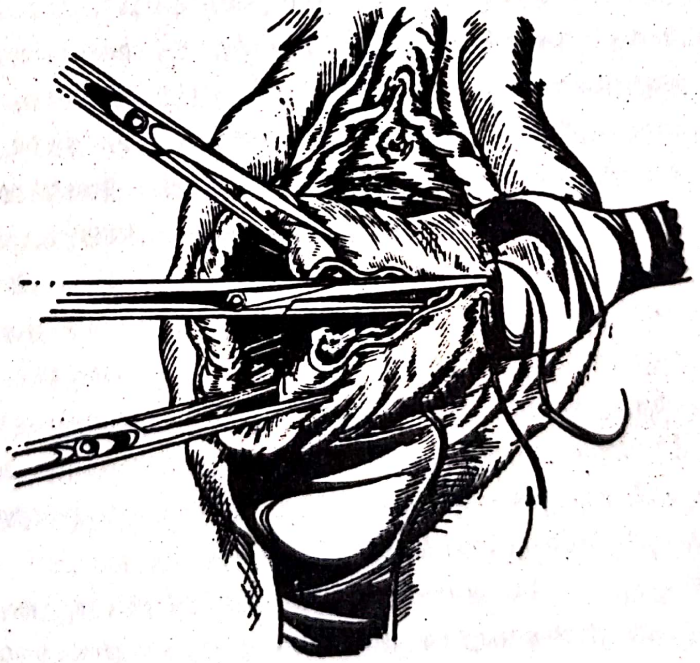

Fig.147
Sutura rupturii de col

Scanned with OKEN Scanner

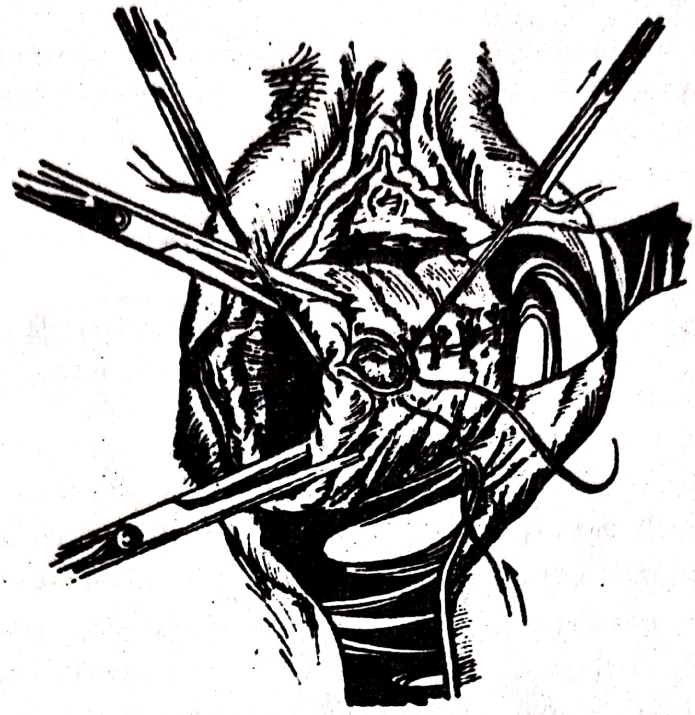

Fig.148
Sutura rupturii de col

a unor hemoragii moderate, de durată, nealarmante. Conduita profilactică a acestor urgenţe hemoragice, are şanse de reuşită mai mari decît cea curativă. De exemplu hemoragiile prin inerţia uterină (parţială ori totală pot fi prevăzute ca iminente la sarcinile cu uter supradestins (s.gemelară, hidramnios, făt mare) ori la naşterile precipitate (hiperdinamice), sau cele cu inserţie vicioasă a placentei. In atari împrejurări, tactica asistenţii naşterii va trata tempestiv aceste eventualităţi, evitînd perspectiva unei inerţii uterine, care este mai uşor de prevenit decît de tratat. Aceasta cu atît mai mult, cu cît, în eventualitatea necorectării inerţiei cu toate mijloacele medicale şi obstetricale propriu-zise, se impune, ca ultimă resursă terapeutică, sacrificarea uterului (histerectomia hemostatică) situaţie ce prejudiciază femeia de cele 2 funcţii esenţiale a sistemului său reproductiv, cea menstruală şi cea gestativă.

Conduita la nivelul circumscripţiei sanitare rurale, în aceste urgenţe hemoragice din postpartum precoce va fi următoarea; de preferat conduita profilactică ce constă în depistarea tempestivă a gravidelor problemă, la care prognosticul de evoluţie a

naşterii şi a lehuziei imediate ar întrezări perspectiva acester hemoragii (marele multipare, sarcinile cu supradistensia uterină, circumstanţele generale sau locale ce ar predispune la instalarea unei inerţii uterine). In eventualitatea naşterii petrecute în casa de naşteri se va proceda la stabilirea etiologiei acester hemoragii, prin meteda eliminării ; ex.hemoragii moderate ceva mai mari ca cele fiziologice, pe un uter retractat (glob de siguranţă prezent), cu stare generală bună, presupum etiologia în traumatisme ale canalului moale; ca atare se impune centrolul cu valve a integrităţii colului, a vaginului cu sutura imediată a soluţiei de continuitate. Hemoragii moderate, pe un uter retractat parţial, sau pe un uter care are perioade de retracţie alternînd cu perioade de relaxare, la o parturientă cu o naştere precipitată (inclusiv perioada placentară), se impune o retenţie cotiledonară, sau mai frecvent, o retenţie de membrane; se impune în atari împrejurări, curragcul digital al cavităţii uterine, urmat de meşarea hemostatică şi trimiterea cazului, sub perfuzie, la un spital utilat. O inerţie uterină, parţială sau totală, apărută în postpartum imediat, sau care este continuarea uneia din timpul naşterii (o dinamică hipotonă hipochinetică, sau una hipertonică hiperchinetică), impun solicitarea retracţiei şi contracţiei uterine, cu: ergomet, ocitocice, masajul transabdominal al uterului, iar în eventualitatea ineficienţei acestuia, meşarea endouterc-segmentară şi vaginală, cu trimiterea de urgenţă a cazului, la maternitate utilată pentru eventualitatea rezolvării chirurgicale (histerectomia hemostatică).

De reţinut că toate hemoragiile din postpartum imediat trebuiesc considerate ca urgenţe iniţial, minore sau moderate dar majore în perspectivă, dacă nu se aplică o conduită corectă şi tempestivă. Prelungirea expectativei, poate complica o urgenţă moderată cu una gravă, urmate la rîndul ler de alte urgenţe, colapsul hemoragic apoi şocul hemoragic.

O urgenţă, din fericire excepţional de rară, este inversiunea uterină, invaginarea în deget manuşa a fundului uterin exteriorizîndu-şi mucoasa şi interiorizîndu-şi seroasa (fig.149). Efect al unei manevre de decolare timpurie a placentei, pe o atonie uterină asociată cu o aderenţă a placentei (increta, percreta), inversia uterină, constituie o urgenţă majoră, obstetricală prin perspec-

tiva hemoragiei, a şocului şi ulterior, a infecţiei acute cu sfacelare. Conduita la nivelul circumscripţiei, constă din reanimare cu substituienţi plasmatici, analgetice puternice, utererelaxante, tentativă de reducere prin înfundare, trimiterea de extremă urgenţă la un spital utilat.

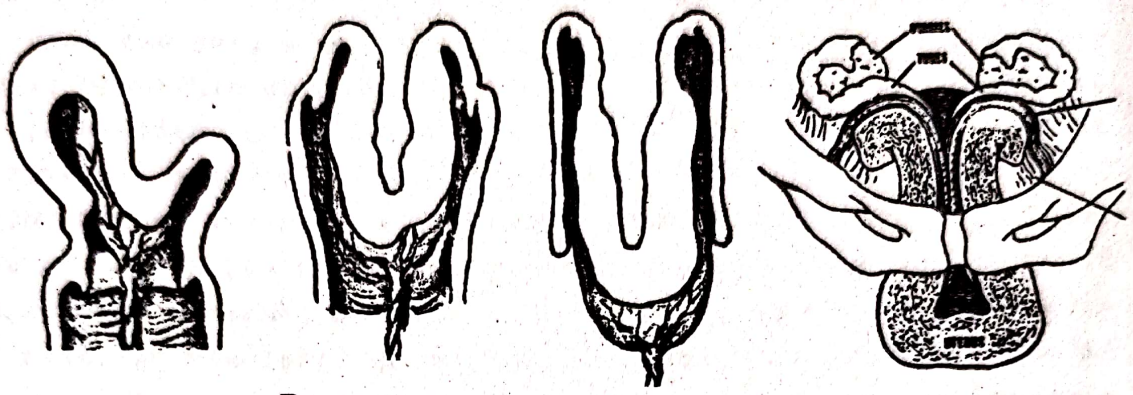

Fig.149
Etapele inversiunii uterine

Hematomul pelvigenital, colecţie sanguină dezvoltată în atmosfera conjunctivă, vulvară, perivaginală, parametrială, a ligamentului larg, plecată dintr-o zonă de ruptură vasculară, constituie o urgenţă obstetricală medie în eventualitatea localizării joase (vulvo-vaginale) şi o urgenţă majoră, în eventualitatea localizării înalte (pelvigenitală). Hematomul vulvoperineal sau cel vulvo-vaginal, este uşor de diagnosticat ; hematomul înalt, poate fi nebănuit, starea de şoc fiind singura revelatoare. Indiferent de localizarea hematomului, urgenţa se impune prin ; durerile vii acuzate, prin starea de colaps,ulterior de şoc uneori hemoragic (cu tablou de anemie acută), mai frecvent neurogen. Conduita de urgenţă constă din ; administrarea unui analgetic puternic ; infiltrarea cu novocaină a ţesuturilor din jurul hematomului, pentru a bloca sensibilitatea dureroasă; pansament steril; trimiterea cazului la maternitate, pentru tratamentul hematomului (evacuare, antiseptizarea lojei, reanimare).

URGENTE GYNECOLOGICE DIN PERIOADA ADULTA

Urgenţele ginecologice din perioada adultă, deţin preperţia maximă a urgenţelor din patologia femeii, din cea ginecologică în special.

Aceste urgenţe, pot fi un corelar al patologiei:hemoragice genitale; inflamatorii. Cele hemoragice sînt de obicei consecinţa unor perturbări a funcţiei menstruale (menopatii).

Aceste urgenţe, sînt medii sau grave, unele-s pur medicale, altele-s iniţial medicale ulterior chirurgicale.

Urgenţele medicale ale perioadei adulte, sînt predominent inflamatorii şi rar hemoragice. Urgenţele inflamatorii sînt ocazionate de 2 ginecopatii acute ; metroanexita acută, pelviperitonita acută. Ambele localizări trebuiesc considerate urgenţe, nu atît prin circumstanţele de apariţie şi manifestare clinică, cît prin complicaţiile evolutive dezastruoase posibile, atît precoce cît şi tardive. Complicaţiile evolutive precoce, întrezăresc generalizarea infecţiei (o metroanexită acută spre celulită pelvină sau pelviperitonită acută, o pelviperitonită spre o peritonită acută difuză). Complicaţiile evolutive tardive, sînt grevate de compromiterea funcţiilor esenţiale ale sistemului reproductiv, interesînd atît ovarul cît şi uterul (funcţia gestativă, cea menstruală).

Lipsa tratamentului tempestiv, insuficienţa acestuia deschide perspectiva riscului vital precoce, şi a riscului funcţional tardiv al sistemului reproductiv femel.

Odată diagnosticate, tratamentul precoce de urgenţă, constă din ; imobilizarea absolută la pat (ca cea fortuită dintr-o imobilizare în aparat gipsat pelvipedios); administrarea unui tratament antiinflamator specific (antibioticogramă) şi igienodietetic. Se ştie că un tratament precoce, corect, complect (ca doze şi durată), asigură vindecabilitate aproape 100 % inclusiv funcţionalitatea, care în eventualitatea cronicizării inflamaţiei acute, va fi compromisă.

Urgenţele hemoragice genitale negravidice din perioada adultă pot fi ; metroragie simptom al unei ginecopatii, ovariene, uterine, cervicale, sau o metroragie sindrom, metroragie disfuncţională.

Metroragiile disfuncţionale ale perioadei adulte, de obicei moderate, pot deveni uneori abundente cu caracter de urgenţă majoră. Diagnosticul lor clinic se bazează pe discordanţa dintre seriozitatea hemoragiei, contrastînd cu lipsa unui substrat anatomic macroscopic (uterin ori anexial). Etiologia acestora se stabi-

leşte în unităţi sanitare adecvate, de aceea ele trebuiesc trimise din vreme.

Urgenţele gynecologice chirurugicale din perioada adultă aparţin unor circumstanţe comune cu alte patologii; şocul; s[illegible] dromului ocluziv, sindromul torsional.

SOCUL DIN GINECOLOGIE SI OBSTETRICA

G E N E R A L I T A T I

Problema şocului a fost şi rămîne controversată deoarece; extrapolarea, din experiment la om, a datelor de fiziopatologie a şocului, este oarecum riscantă, pentru că, reacţia oscilantă postagresivă (R.O.P.A.) descrisă de Laborit, variază cu specia şi chiar cu individul ; cercetările din clinica umană aînt foarte reduse, din cauză că evoluţia precipitată a şocului, impune o terapeutică urgentă şi practic, nu este timp pentru explorări paraclinice detaliate şi eşalonate.

D E F I N I T I A

Nu există un consens general admis, privind conţinutul noţiunii de şoc. Pentru unii, şocul este o "dramă biologică", pentru alţii şocul nu există ca entitate patologică; şocul este o stare biologică, aşa cum este viaţa sau moartea. De-a lungul anilor recent trecuţi, şocul a fost definit diferit. Incercînd o sistematizare, am putea clasifica definiţiile şocului în : fiziopatologice, electrice, practice.

Definiţiile fiziopatologice ale şocului cuprind pe cea nervistă, cea hemodinamică, cea metabolică. După definiţia nervistă, şocul este un sindrom corticovisceral acut, evoluînd în trei faze; compensată (erectilă), corespunzînd fazei de excitaţie corticovisceralâ; decompensată, corespunzînd fazei de inhibiţie „preagonică de epuizare. Definiţia hemodinamică a şocului, evidenţiază alterarea circulaţiei sanguine; şocul este o insuficienţă circulatoare periferică (Selye); un sindrom de decompensare circulatorie (Moore), care nu-i consecutivă nici tulburărilor cardiace, nici celor vasomotorii aparţinînd circulaţiei sistemice (macrocirculaţie).

Definiţiile metabolice, evidenţiază componenta tisulară

a şocului. Socul este o stare morbidă,rezultată din deficienţa perfuziei tisulare şi a schimburilor gazoase, din "hipoxia tisulară stagnantă". Socul este o stare morbidă a cărui numitor comun este "perfuzia tisulară scăzută".

Din definiţiile electrice, reţinem pe cea a lui Deleyers, "şocul este mai uşor de recunoscut decît de descris şi mai uşor de descris decît de tratat".

Din definiţiile practice, ale şocului, subliniem asertiunea lui Bmacke; "terminologia este o lady, fără care, nu poate trăi nici un biolog". In context, Moore, defineşte şocul; un termen clinic, un tablou clinic de insuficienţă circulatorie acută. Alte definiţii; şocul este un sindrom complex de suferinţă viscerală difuză, consecutivă unei perfuzii tisulare inadecvate, prin tulburări ale microcirculaţiilor; şocul este o formă clinică de insuficienţă circulatorie acută, ce diferă de cea prin sincopă sau din insuficienţa cardiocirculatorie cronică, prin ; durată şi particularităţile mecanismului de producere; şocul este o hipoxie tisulară acută,, consecutivă unei grave alterări circulatorii şi evoluează în două faze; vasculară, tisulară.

F I Z I O P A T O L O G I E

Din multitudinea definiţiilor şocului, se desprinde oarecum, şin schema sa fiziopatologică. Socul este o stare morbidă disfuncţional vasculară şi dismetabolic tisulară, care poate fi determinată de cauze multiple (sindrom polietiologic), cauză care determină însă aceeaşi manifestare anatomoclinică (monopatogenie).

Polietiologia şocului

Socul, un tablou clinic de insuficienţă circulatorie acută, diferă de cea din cardiopatiile cronice, prin patogenia sa particulară, poate fi rezultatul a multiple circumstanţe etiologice. Această polietiologie, explică şi multiplele clasificări ale şocului. Pentru practica clinică, cea propusă de Rivera(1968), cuprinde toate variantele etiologice. Cum insuficienţa hemodinamică acută poate fi consecutivă insuficienţei cordului (deci centrului), sau consecutivă insuficienţei sistemului vascular (deci periferiei), şocurile,pot fi centrale (cardiogene) şi periferice (hemogene şi

microvasogene).

Socul central sau cardiogen, exprimă o insuficienţă acută a forţei expulsive a ventriculului stîng, sau o insuficienţă a aspiraţiei diastolice a ventriculului (în tamponada acută prin embolii pulmonare masive, prin pericardita acută, prin hemoperipericard) o insuficienţă, prin tulburări de ritm. In atari împrejurări, apare o înlănţuire de fenomene, a cărer primum movens este ineficienţa pompei cardiace. Această ineficienţă va determina o înlănţuire de fenomene cauză-efect; diminuarea debitului cardiac; diminuarea tensiunii arteriale; stimularea zonelor angioreceptorii (sino carotidiană şi cardio-aortică); stimularea simpaticului cu eliberare de catecholamine; vasoconstricţii în teriteriile microcirculaţiilor; stază; hipoxie tisulară; acidoză metabolică.

Socul periferic, este obţinut, consecutiv unei desadaptări conţinut-conţinător al sistemului vascular. Socurile cauzate de modificările conţinutului sînt denumite hemogene, cele cauzate de modificările conţinătorului, sînt denumite microvasogene. Această subdiviziune a şocurilor periferice, în hemogene şi microvasogene este mai mult didactică, pentru că cele două mecanisme se intrică. De reţinut ca element fiziopatologic, desadaptarea conţinut-conţinător.

Această desadaptare, poate interesa fie conţinutul, a cărui reducere va determina şocul hipovolemic (hemoragic, prin deshidratare masivă, postcombustional, postoperator). Desadaptarea, poate interesa însă, şi conţinătorul ; ex.vasoplegia, în cadrul şocurilor cu hipovolemie relativă (de fapt aceste şocuri sînt normovolemice), prin creşterea patului vascular. Modificările conţinătorului vascular în şoc, interesează în special teriteriile microcirculaţiilor; ele sînt constant întîlnite în şocul periferic, dar pot fi întîlnite şi în şocul central. Pentru înţelegerea modificărilor microcirculaţiilor în şoc, sînt necesare cîteva date sumare privind microcirculaţia.

Microcirculaţia, denumită încă, circulaţia periferică, circulaţia capilară, pat vascular, are următoarele caracteristici anatomo-fiziologice.

Anatomic, microcirculaţia, totalizează 9o.ooo km de canalicule, reprezentînd peste 9o % din arborele vascular (le % fiind reprezentat de circulaţia sistemică). Conductele ce intră în

componenţa microcirculaţiilor au calibru variabil, de la 2oo-8 microni. Indiferent de teriteriul somatic în care se află, microcirculaţia este principal alcătuită din două secteare; precapilar (juxtaarterial) şi postcapilar (juxtavenos). Intre cele două secteare, reţeaua vasculară microcirculatorie este alcătuită din ; arteriole; metarteriole; din care se ramifică capilarele; precum şi anastomeza directe arteriole-venulare (ahunturărteriole-venulare), veritabile căi de scurtcircuitare circulatorie ce ocoleşte reţeaua materiale-capilară; venule. S-au descris şi condensări inelare a musculeasei, acester vase, formînd sfinctere, la extremitatea arteriolară a metarteriolei şi capilareler (sfinctere precapilare), sau la cea venulară, (sfinctere postcapilare).

Fiziologic, microcirculaţiile îndeplinesc rolul celei de "a treia forţă" în hemodinamică, ele alcătuiesc un veritabil cord periferic. Circulaţia sanguină în aceste sisteme de microconducte, este intermitentă şi nu continuă, ca cea din circulaţia sistemică. Circulaţia este reglată, de facteri endocrini (catecolaminele cu rol vasoconstrictor), sau de facteri metabolici locali„(cu rol vasodilatator). Circuitul sanguin, în diferitele conducte ale microcirculaţiilor, poate fi reglat prin jocul alternativ (tonus-relaxare) a sfincterului precapilar, care poate dirija sîngele fie prin metarteriolă, fie prin capilar, fie prin shuntul arteriole-venular. Obişnuit, conductele microcirculaţiei sînt ischemice, circuitul sanguin făcîndu-se numai prin shunturile arteriole-venulare (scurtcircuitare). Această "ischemie fiziologică" explică de ce, în condiţii normale, microcirculaţiile conţin doar 6-7 % din volemie (Hershey), restul volemiei fiind în circulaţia sistemică. Dacă toate conductele microcirculaţiilor ar fi permanent deschise, ar fi necesară o cantitate uriaşă de sînge. S-a calculat, că numai microcirculaţiile hepatice ar putea cuprinde volemia întreagă a organismului. Microcirculaţiile au posibilitatea să-şi varieze patul vascular în raport cu necesităţile adaptative. Patul vascular al microcirculaţiilor este, permanent, în reajustare compensatorie, cu cel al circulaţiei sistemice (artere, vene).

Comportarea microcirculaţiilor în şoc

Perturbarea circuitului sanguin din sectorul microcir-

culaţiilor, constituie unul din factorii fiziopatologici esenţiali în patogenia şocului. Această perturbare, este veriga principală a unui lanţ fiziopatologic, care determină cele două componente majore ale şocului : cea dinamică şi cea metabolică.

In şoc, microcirculaţiile, sînt sediul unor fenomene, vasoconstrictive în faza iniţială (compensată) şi vaseplegice în faza decompensată. Aceste fenomene, sînt rezultatul spasmului formaţiunilor sfincteriene, ce aparţin, fie secţiunii arteriolar, fie celui venular al microcirculaţiei. Există diferite ipoteze explicative a acestor fenomene. Chambers şi Zweifach, explică tulburările din microcirculaţii, prin închiderea iniţială a sfincterului precapilar (sub influenţa simpato-catecholaminică), rămînînd permeabilă doar metarteriola, iar ulterior prin vaseplegia cu plasmexodie, stază, hipoxie, acidoză locală;Lewis şi Howlender, explică staza din microcirculaţii, cu tot complexul fiziopatologic dependent de ea, prin intrarea în spasm a sfinctereler postcapilare (din secţiunea venular al microcirculaţiilor). Spasmul sfincterian alcătueşte un veritabil "zăvor venos postcapilar", în faţa căruia unda sanguină loveşte permanent (lovitura de berbec), determinînd dilataţia progresivă a conducteler microcirculaţiei. Urmează staza, hipoxia locală, acidoza, microcoagularea intravasculară diseminată. Lillehey, explică aceste fenomene, prin decalajul ieşirii sin spasm, a sfinctereler; cele precapilare, relaxîndu-se înaintea celor postcapilare, se ajunge la acelaşi efect; staza în microcirculaţii cu aceleaşi consecinţe : hipoxie, plasmexodie, M.I.D., acidoză locală, dismetabolism. Indiferent de explicaţia acceptată, efectele simpatocatecholaminice determină o vasoconstricţie în faza compensată, urmată de o vasodilataţie, cu stagnarea în microcirculaţii. Stagnarea, are 2 consecinţe fiziopatologice (Hardway); plasmexodie determinînd hemoconcentraţia, hipovolemie ; hipervîscozitate, determinînd sludgingpooling, M.I.D.

Monopatogenia şocului

Socul este o stare morbidă, polietiologică şi monopatogenică (Simone), adică, indiferent care este factorul, sau factorii etiologici declanşatori, manifestările sînt aceleaşi, unice, atît morfologic, fiziopatologic, precum şi clinic (monopatogenie).

Morfologic, toate tipurile de şoc ; centrale, periferice, hemogene, microvasogene, hipovolemice, normovolemice, vasoplegice etc. au acelaşi substrat morfopatologic; microcoagularea intravasculară diseminată (M.I.D.). Denumită încă, trombeză intracapilară (Weiss), ea constituie o verigă importantă, a lanţului fiziopatologic al şocului. Efect al răsunetului microcirculator din şoc, M.I.D., devine o cauză a şocului. Staza din microcirculaţii (barajul din secterul venular), pe de o parte, plasmexodia cu hemoconcentraţia şi hipervîscozitatea pe de alta, sînt factorii ce favorizează aceste microtrombeze. Constituirea lor se face în etape; aglutinarea hematiilor, microagregarea hemo-leuco-trombocitară (agregate compuse din hematii, leucocite, trombocite); microtrombeze intracapilare (ce apar la 6o'); micronecroze tisulare parcelare (la 5-6 ore). Succesiunea acestor fenomene este descrisă în literatură sub denumirea de SLUDGING şi POOLING.

M.I.D. apare în condiţii variate, atît experimental, cît şi clinic. Experimental M.I.D. a fost obţinut după injecţii masive de tromboplastină ; după extracte de pulmon, prostată, uter, placentă, membrane, după injectare de culturi microbiene (b.tific-Sanarelli 1924; Schwartzmann în 1928 cu vibrion choleric). Clinic toate tipurile de şoc, pot determina, sau sînt întreţinute,de M.I.D.

Fiziopatologic, şocul, este considerat, o alterare a "Reacţiei postagresive oscilante" (R.O.P.A.) descrisă de Laborit. Această R.O.P.A., se poate manifesta prin două categorii de fenomene posibile; fie compensatorii şi atunci şocul este reversibil, fie patologice (distrofii viscerale), şi atunci, şocul este ireversibil. Consecinţele fiziopatologice ale M.I.D. sînt multiple ; cele mai importante sînt ; alterările hemodinamice (baraj periferic, generator al unei insuficienţe cardiocirculatorii retrograde); metabolice (acidoză, dismetabolism) ; hemostatice (coagulopatie de consum).

Tulburările hemodinamice, sînt consecinţa depăşirii R.O.P.A.. Obişnuit, ROPA menţine în circulaţia sistemică o tensiune arterială (T.A.), care asigură o perfuzie tisulară adecvată. In faţa unei hipovolemii acute, ROPA, readuce homeostazia circulatorie prin solicitarea mecanismelor hemodinamice compensatorii. Acestea se fac, pe baza reajustării compensatorii dintre patul circulaţiei sistemice

şi cel al microcirculaţiilor. Scurtcircuitarea în microcirculaţii (dirijarea sîngelui numai prin shunturile arteriale-venulare), asigură circulaţiei sistemice o cantitate suplimentară de sînge. Alte mecanisme hemodinamice compensatorii sînt : creşterea ino- şi batmotropismului fibrei miocardice ; centripetarea circulaţiei. Prin centripetarea circulaţiei se asigură trecerea unei cantităţi din sîngele periferic, spre organe centrale de interes vital (ficat, creier, miocard). Această trecere se obţine prin intrarea în vasoconstricţie a unor teritorii periferice (pielea, rinichiul), eliberînd astfel circa, 1000-1200 cc sînge (autotransfuzie). In şocul ireversibil, aceste MOPA sînt depăşite, necompensatorii. Alt mecanism hemodinamic depăşit, este feed-back circulator. Feed-Back, sau retroactiun, reprezintă mecanismul aferentării în homeostazie, adică excitarea sau inhibarea (feed-back pozitiv sau negativ) unui centru, prin impulsiuni venite de la organul efector, în sens centripet. In hemodinamică, în mod normal, o T.A. cu valori normale, acţionează asupra angioreceptorilor din zonele sinocarotidiană şi cardioaortică, menţinînd un feed-back negativ asupra hipotalamusului, T.A. prăbuşită va acţiona stimulînd aceste zone (feed-back pozitiv) şi acţionînd asupra hipotalamusului prin stimulare simpatocatecholaminică, ce va determina vasoconstricţii în microcirculaţii cu scopul, centripetării circulaţiei. In şoc, acest mecanism este depăşit, este o blocare a feed-back, circulator. Datele clinice arată că, în unele şocuri, chiar la o T.A. de 5o mm, acest mecanism feed-back nu se blochează, în majoritatea lor însă, se blochează. Consecinţele hemodinamice ale acestor depăşiri a R.O.P.A., sînt în ultima instanţă, instalarea unei insuficienţe circulatorii, acute retrograde. Această insuficienţă circulatorie, are ca punct, de plecare (primum movens), staza din teriteriul microcirculaţiilor ("a treia ferţă, în hemodinamică"), care în limbaj hemodinamic, înseamnă, baraj periferic, cu scăderea întoarcerii venoase. Se conturează astfel, un lanţ fiziopatologic, avînd următoarele verigi ; scăderea întoarcerii venoase; scăderea volumului ventricular telediastolic; scăderea volumului ventricular sistolic; scăderea debitului cardiac; a debitului bătaie; a debitului coronarian; a T.A; insuficienţa cardiocirculatorie acută. In concluzie, alterarea subită a hemodinamicii, duce la o insuficienţă cardiocirculatorie

acută, care este anterogradă, în şocurile centrale, şi retrogradă, în şocurile periferice (hemogene ori microvasogene).

Perturbările metabolice, constituie al doilea corelar fiziopatologic al şocului. Este "leziunea biochimică" descrisă de Florkin, caracterizată prin acidoza metabolică. Acidoza metabolică, este în acelaşi timp un efect şi o cauză, a înlănţuirii fiziopatologice din şoc. Este efectul direct al "hipoxiei stagnante" de la nivelul microcirculaţiilor şi efectul indirect, al insuficienţei circulatorii. La rîndul ei, acidoza, devine veriga cauzală a unei înlănţuiri fiziopatologice, cu următoarele verigi : anaerobie, eliberare de cataboliţi toxici, de amine vasoactive, alteraţii de membrane biologice, inactivări enzimatice, derivaţii metabolice. Acidoza este cauza unor înlănţuiri fiziopatologice : edem cerebral intraglial, sludging în microcirculaţii ocazionînd apariţia MID, care, din efect al şocului, devine cauză a întreţinerii şocului, scăderea CO_2 tisular. Acidoza este deci o verigă cauză-efect a lanţului M-I.D.-ACIDOZA-M.I.D. Acidoza tisulară este predominent lactică, pe de o parte datorită insuficienţei oxidării a acidului piruvic, pe de alta, mobilizării stocurilor de acid lactic, după reabilitarea circulaţiei. Această hiperlactacidemie are 2 consecinţe; blocarea glicolizei, inhibarea carboxilării în ciclul Krebs, prin scăderea CO_2 tisular.

Pe scurt, în şoc există un dismetabolism, care interesează; hidraţii de carbon, proteinele, lipidele. Dismetabolismul H de C. constă, iniţial dintr-o hiperglicemie consecutivă glicogenolizei hepatice stimulată de catecolamine, precum şi scăderii consumului glucozei periferice, prin lipsa insulinei. Ulterior, apare o hipoglicemie, consecutivă epuizării rezerveler de glucoză. Dismetabolismul proteic, este caracterizat prin hipercatabolism datorat autodigestiei tisulare (leziuni traumatice, hipoxia tisulară) şi a virării metabolsimului proteic spre glucoză (neoglicogeneză hepatică). Proteoliza fiind imperfectă, nu se ajunge la aminoacizi, ci la polipeptide. Dismetabolismul lipidic, este caracterizat prin utilizarea produşilor intermediari, la neoglicogeneză.

Monopatogenia şocului, se evidenţiază, nu numai morfofiziopatologic ci şi clinic. Indiferent de circumstanţele etiologice, diagnosticul clinic se impune prin o serie de simptome din

partea sistemului nervos, a celui cardiovascular, urinar. Manifestările nervoase sînt; agitaţie, sau din contra apatie. Manifestările cardio-vasculare, prăbuşirea T.A, sub 8e-6e, cu pensarea diferenţialei la început, pulsul normal sau accelerat. De reţinut că valoarea T.A. sistemice, nu este totdeauna un criteriu al şocului; ex. o T.A. sub 8e la o persoană, care obişnuit, o avea 9e nu înseamnă şoc. Dar o T.A. peste 8e, poate fi un criteriu de şoc în cazul unei persoane obişnuit hipertensive. Tegumentele sînt modificate în 2 sensuri, ele pot fi palide şi reci, cu tachisfigmie şi hipotensiune arterială, în şocul rece. Ele pot fi însă, normocrome şi calde, cu normosfigmie şi hipotensiune, în şocul cald (prin vasoplegie). Pulsul capilar, apreciabil prin recolorarea patului ungueal la cedarea presiunii, se face lent în şoc.

Presiunea venoasă centrală (P.V.C.), depinde de 3 parametri, toţi fiind interesaţi în şoc; funcţia cordului, volemia, tonusul parietal venos. In şoc, PVC scade sub valorile normale (12 cm apă) şi anume cu cîte o,7 cm la fiecare 1oo cc sînge pierdut. P.V.C. are valoare în diagnosticul etiologiei şocului şi în tratamentul său. Ca diagnostic, o P.V.C. sub 6 cm apă, în şocul necardiogen, înseamnă hipovolemie. Creşterea ei moderată, după fiecare 2oo cc lichid perfuzat, înseamnă de asemenea hipovolemie, creşterea bruscă a PVC, în condiţiile de mai sus, înseamnă insuficienţa cordului. Manifestările urinare constau în scăderea diurezei orare, sub 25-3o ml. Se ştie că, obişnuit sistemul vascular renal deţine cam 25-3o % din volemie, din care, 7o % aparţine corticalei renale. In şoc, R.B.P.A., determină o centripetare a circulaţiei, prin intrarea în vasoconstricţie a unor teritorii (pielea, rinichiul), se asigură volemia necesară unor viscere importante vital (creer, pulmon , ficat, miocard). Vasoconstricţia renală, apare înaintea celei generale, ea interesează în special corticala renală şi predomină, în arteriolele glomerulare eferente, jenînd filtrarea. Pe de altă parte, hipotensiunea arterială sistemică, favorizează blocarea filtrării glomerulare, care este dependentă şi de presiunea sanguină glomerulară, ce reprezintă cam 2/3 din cea a presiunii sanguine din artera renală. Filtrarea glomerulară, se opreşte, la o T.A. de 5o mm.

SOCUL DIN GYNECOLOGIE SI OBSTETRICA

In specialitatea obstetricală, şocul este acelaşi, cu

cel din alte domenii ale patologiei, nu există un "şoc obstetrical pur", ci "şoc în obstetrică" (Sîrbu), adică un sindrom polietiologic şi monopatogenic. Este cunoscut, că şocul depinde de o serie de circumstanţe (Mandache); bruscheţea ori violenţa stressului, regiunea pe care a acţionat traumatismul, terenul (organismul). Starea de graviditate, deşi considerată ca o stare fiziologică solicită organismul femeii, la o serie de adaptări compensatorii, în vederea menţinerii homeostaziei. Aceste mecanisme, imprimă organismului gravidei anumite solicitări, care-l fac susceptibil faţă de acţiunile stressante. De aceea putem vorbi de un t e r e n p s i h o b i o l o g i c g r a v i d i c, care trebuie avut în vedere în diagnosticul şi conduita şocului din obstetrică.

Polietiologia şocului din obstetrică

In practica obstetricală, întîlnim şocuri periferice, hemogene sau microvasogene. Cele centrale (cardiogene), sînt mai rar întîlnite, în condiţiile unei asistenţe obstetricale corecte, în care depistarea cardiopatiilor şi tratamentul lor tempestiv, ne scuteşte de această perspectivă.

Intîlnim în obstetrică, fie şocuri hipovolemice, fie normovolemice. Din grupul celor hipovolemice, cel hemoragic deţine proporţia maximă, şocul hipovolemic prin deshidratare masivă (disgravidii precoce, forma gravă) fiind excepţional.

Din grupul şocurilor normovolemice, obişnuit, face parte, şocul toxico-septic şi extrem de rar cel din embolia amniotică sau gazoasă.

Circumstanţele anatomo-clinice obstetricale, în care putem întrezări perspectiva şocului, sînt întîlnite în timpul sarcinii, a naşterii, a lehuziei.

Socurile din timpul sarcinii, pot fi frecvent întîlnite, în primele 24 săptămîni, sau în ultimile 12-14 săptămîni. In primele 24 săptămîni se pot întîlni 2 tipuri frecvente ale şocului în obstetrică:

1. Socul hipovolemic, hemoragic, complicaţia a unui avort, sarcină ectopică, sarcină molară.

2. Socul toxicoseptic, după avorturi, obişnuit delictuale. In ultimile 12-24 săptămîni, proporţia maximă a şocurilor

din Obstetrică este deţinută, tot de şocul hemoragic (placenta praevia, ruptură uterină, decolarea prematură a placentei normal inserate, S.E.U. abdominală), în şocurile nehemoragice sînt excepţionale în această perioadă (şocul din embolia amniotică, cel postural). În timpul naşterii şi lehuziei imediate, întîlnim aceleaşi tipuri de şoc, în aceeaşi ordine a frecvenţei lor.

S O C U L H E M O R A G I C

Este un şoc periferic, iniţial hemogen, ulterior microvasogen. Este un şoc hipovolemic, în care veriga fiziopatologică iniţială este prăbuşirea T.A. prin scăderea brutală a volemiei. Urmează o înlănţuire fiziopatologică, a cărei verigi cauză-efect, sînt următoarele : hipotensiunea arterială va stimula zonele angioreceptoare sinocarotidiană şi cardioaortică, din aceste zone vor pleca impulsii stimulante (feed-back pozitiv) spre hypotalamus, hypotalamusul va declanşa o stare simpato-catecolaminică, va acţiona asupra circulaţiei sistemice şi a microcirculaţiei. Acţionînd asupra circulaţiei sistemice se vor determina, în cadrul R.O.P.A., o serie de mecanisme compensatorii : creşterea ino- şi batmotropismului miocardului, centripetarea circulaţiei. Redresarea T.A. prin aceste mecanisme, corespunde clinic, colapsului hemoragic, ce precede şocul. Dar hipovolemia determină atît colapsul, cît şi şocul, deoarece determină reflex, prin starea simpato-catecholaminică, o vasoconstricţie şi în teriteriul microcirculaţiilor. Vasoconstricţia din microcirculaţii, devine o verigă importantă a unei noi şi complexe înlănţuiri fiziopatologice, care grevează serios hemodinamica, metabolismul, echilibrul coagulo-litic sanguin. Hemodinamic, barajul din microcirculaţii va cauza succesiv reducerea întoarcerii venoase, reducerea debitului cardiac, reducerea debitului bătaie, reducerea debitului coronarian, insuficienţa cordului. Metabolismul, va fi interesat prin următorul cerc vicios; staza din microcirculaţii, hipoxia stagnantă, acidoză, dismetabolism. Echilibrul coagulo-litic sanguin, poate fi grav tulburat în şoc prin alt cerc vicios, dependent, de modificările microcirculatorii, staza în microcirculaţii, creşterea vîscozităţii, M.I.D., coagulopatia.

Practic vorbind, cauza şocului denumit hemoragic, nu este hemoragia propriu-zisă, ci hipovolemia care nu mai poate fi redre-

sată prin mecanismele compensatorii. Hemoragia, nu determină direct moartea, ci anemia gravă antrenată de hemoragie. Uneori chiar oprirea tempestivă a hemoragiei, nu poate evita instalarea şocului, atunci cînd sînt depăşite reacţiile compensatorii declanşate de hipovolemie.

Diagnosticul clinic pozitiv, este greu de stabilit în perioada iniţială, deoarece şocul este inaparent. Se pot sesiza o serie de simptome : agitaţie, greţuri, vărsături, răcirea extremităţilor, paloarea tegumentelor, polipnee, T.A. normală, sau uşor crescută, diureza orară sub 25-30 ml.

Ulterior, se instalează o stare de calm, somnolenţă, apatie, mergînd pînă la stupoarea neuro-psihică. T.A. scade progresiv începînd cu pensarea diferenţialei, mx.sub 80 mm. Pulsul devine tachicardic şi hipotensiv, sau chiar absent, atît la radială cît şi la femurală (cînd e prezent la femurală şi absent la radială, este colaps). Pulsul capilar, arată revenirea foarte lentă a culorii patului ungueal, la cedarea presiunii ischemiante pe vîrful unghiei. Allgöver, propune un test clinic uşor de luat sistematic; este raportul dintre $\frac{\text{frecvenţa pulsului}}{\text{T.A.}}$. Cînd este $\frac{60}{120} = 0,5$ este normală, cînd este 100/100 = 1, înseamnă şoc iminent, cînd este 120/80 = 1,5 înseamnă şoc manifest. Tegumentele sînt palide şi reci. Diureza orară este zero. Aceste semne devin elocvente, cînd se asociază, sau succed imediat, unei hemoragii, unei naşteri laborioase, unei intervenţii chirurgicale. Paraclinic în faza decompensată, tul-

Indexul Allgöver -

$\frac{\text{FRECVENTA PULSULUI}}{\text{VALOAREA TA.max.}} = \frac{60}{120} = 0,5 = \text{normal}$

" $= \frac{100}{100} = 1 =$ şoc iminent

" $= \frac{120}{80} = 1,5 =$ şoc manifest

burările hidroelectrolitice, se caracterizează prin 3 hipo (cloremie, natremie, protidemie) de 2 hiper- (kalemie, azotemie).

<u>Diagnosticul clinic diferenţial</u>, se face cu sincopa, cu asistolia acută, cu colapsul. Considerăm necesar a sublinia diagnosticul diferenţial cu colapsul, eventualitatea clinică cu care, ne

confruntăm deseori în practica obstetricală, confundîndu-le uneori. Colapsul, ca şi şocul, este un sindrom polietiologic şi monopatogenic, în schimb, şocul este în plus, un sindrom disfuncţional vascular şi dismetabolic tisular. Colapsul, poate precede şocul, dar nu este obligator urmat de şoc, colapsul poate fi manifestarea iniţială a şocului. In colaps, ca şi în şoc, este o prăbuşire a T.A, numai că, această prăbuşire este trecătoare în colaps, durabilă în şoc. In colaps, nu se perturbă vasomotricitatea în teriteriul microcirculaţiilor, în şoc, această perturbare este constantă.Clinic, colapsul se instalează rapid prin desadaptarea conţinător-conţinut, al circulaţiei sistemice, şocul se instalează lent. T.A. scade rapid şi revine rapid în colaps, scade pregresiv şi mai lent şi revine lent în şoc. Tegumentele, sînt calde şi uscate în colaps, reci şi umede în şoc. Patul ungueal, se recolorează rapid în colaps, şi foarte lent, în şoc. Pulsul, este prezent la femurală şi absent la radială în colaps, absent la ambele în şoc. Reversibilitatea este totală şi rapidă în colaps (cîteva minute), este netotală şi lentă (ore, zile), în şoc. Revenirea sub tratament, este rapidă în colaps, lentă în şoc-.

S O C U L T O X I C O - S E P T I C

Denumit încă, şoc bacteriemic, şoc toxiinfecţios, el constituie cea mai gravă urgenţă obstetricală, mortalitatea 7o-9o %. Socul toxico-septic, este o complicaţie frecvent întîlnită în urologie (cam 77 %); în ginecologie cam 18 %, fiind apanajul avortului septic.

E t i o l o g i e

Factorul determinant este endotoxinemia, cauzată special de bacterii, mai rar de virusuri, excepţional de ricketsii. Dintre bacteriile cauzatoare, cele Gram negativ deţin proporţia maximă, 75 %. Dintre speciile microbiene frecvent identificate sînt următoarele : Escherichia coli, Proteus, Brucella, Pseudomonas, enterobacterii, strepto- şi stafilococi (hemolitici).

Factorii favorizanţi ; alături de terenul psiho-biologic gravidic, se enumeră, vîrsta înaintată, boli asociate (diabet, hepatopatii, discrasii sanguine), antibioterapii excesive, ce au creat

antibiorezistenţă, asocierea alter circumstanţe etiologice cu cea septică (traumatisme, hemoragie).

M o r f o p a t o l o g i e

Leziunea principală este M.I.D., care presupune aceeaşi înlănţuire constituţională cu cea din şocul hipovolemic, aceleaşi implicaţii hemodinamice, metabolice, coagulo-litice. M.I.D. a fost obţinută, în multiple circumstanţe, fie de laborator, fie clinice. Hardway, a obţinut M.I.D. după injecţii, în doze mari, de trombo-plastină, sau extracte de uter,, placentă, membrane, pulmon, prostată. Weill, a obţinut efecte similare după injecţii de endotoxine. Sanarelli în 1924, Schwartzmann în 1928, au obţinut MID după injectarea de culturi microbiene, primul de b.tific,secundul de vibrion choleric, cu 2 injecţii consecutive (sensibilizantă şi declanşantă), la 24 ore i.v. Ei au obţinut MID în toate viscerele importante. De aceea, şocul toxico-septic este considerat un fenomen Sanarelli-Schwartzmann generalizat. Secţiunile microscopice arată, microendometrită difuză, edem şi trombi preaspeţi la nivelul uterului, paleareea corticalei şi congestia medularei renale, obstrucţia prin trombi a anselor nefronului, focare necrotice şi cu trombi în corticosuprarenală şi hipofiză.M.I.D. rămîne şi pentru şocul toxico-septic, o verigă importantă a cercului vicios, şoc - M.I.D. - şoc.

F i z i o p a t o l o g i e

Şocul toxico-septic,, este un şoc periferic microvasogen, aparent hipovolemic. Este aparent hipovolemic, sau cu hipovolemie relativă,, deoarece desadaptarea conţinut-conţinător, în acest tip de şoc nu pare produsă din cauza conţinutului (volemia) ci a conţinătorului (vasoplegia). Este deci, un şoc normovolemic şi vasoplegic. Dar şocul toxico-septic poate fi şi hipovolemic, cînd se asociază circumstanţe etiologice adecvate celui hipovolemic.

Şocul toxico-septic presupune însă un climat umoral special, starea de e n d o t o x i n e m i e, care este însoţită sau nu, de bacteriemia corespunzătoare (hemocultura poate fi sterilă). Starea toxică,, rezultă din multiplele noxe produse de endotoxină.. Aceste noxe se pot schematiza în; noxe circulatorii,neurotoxice,

metabolice.

Efectele nocive circulatorii a endotoxinelor se repercutează asupra; vasomotricităţii endoteliului vascular, homeostaziei coagulării. Efectele circulatorii constau din spasmul sfincterian la nivelul microcirculaţiilor, cu consecinţele lui, stază, hipoxie, sludging-peeling, MID, acidoză, dismetabolism. Efectele toxinelor asupra endoteliului vascular constau din topirea cimentului intercelular, alterări citoplasmatice cu eliberare de tromboplastină. Efectele asupra homeostaziei coagulării, constau în tulburarea echilibrului coagulo-litic, fie în sens coagulant, fie litic. Efectele coagulante se datoresc acţiunii trombinomimetice a toxinei, determinînd o coagulopatie de consum sau de activare a plasminogenului, ducînd la o coagulopatie prin liză. După ultimile date, coagulopatia din şocul toxico-septic se poate produce în 3 moduri; fie o coagulopatie de consum, fie o coagulopatie prin liză, fie o hipocoagulare globală, prin insuficienţă hepatică (imposibilitatea sintetizării globulinelor coagulante).

Efectele neurotoxice, sînt demonstrate clinic prin acţiunea depresivă nervoasă şi experimental, prin următoarea; denervarea chirurgicală sau anestezia, asigură o supravieţuire de 80 %, comparativ cu mortalitatea de 70 % a lotului martor. Efectele neurotoxice obţinute prin injectarea intracerebrală, necesită doze incomparabil inferioare celor necesare în caz de injectare intravenoasă.

Efectele metabolice, se rezumă la catabolismul proteic, datorat eliberării de către toxine, a enzimelor proteolitice (tripsina, kalikreina, kimotripsina), care alături de efectul vascular, îl am şi pe cel litic tisular.

Diagnosticul clinic

Diagnosticul pozitiv, se edifică pe o serie de date subiective importante; manevre abortive, un frison solemn urmat de alterarea bruscă şi deosebit de gravă a stării generale. Examenul obiectiv remarcă seriozitatea manifestărilor nervoase, confuzie, stupoare, coma. Febra mare 39-40°, oligoanuria, dispneea, melena, icter, tegumente palide eri cianotice, marmorate, reci, uscate.

Diagnosticul clinic diferenţial, se face cu cele întîlnite în obstetrică; metabolice (hiper, ori hipoglicemică), hidroelectrolitice (deshidratarea acută), toxice, exogene, disgravidice (eclamptică), din embolia gazoasă, tumori cerebrale.

Diagnosticul paraclinic, aduce informaţii preţioase, privind alterările : biochimice (acidoză, uremie, perturbări hidroelectrolitice), bacteriologice (hemocultura frecvent sterilă, antibiograma, examenul cultural din secreţii, formula leucocitară etc.).

TRATAMENTUL SOCULUI DIN GYNECOLOGIE

Tratamentul profilactic

-In timpul sarcinii, se impune; diagnosticul şi tratamentul tempestiv, al patologiei primelor săptămîni ale sarcinii, vărsături disgravidice, hemoragii mari (surse a şocului hipovolemic), avortul septic (sursă a şocului toxico-septic). Alt obiectiv, depistarea şi tratamentul corect al cardio, hepato, nefro, patiilor, care pot constitui un teren propice evoluţiei şocului.

In timpul naşterii, tratamentul profilactic, va urmări; evitarea naşterilor lungi, laborioase, a traumatismelor obstetricale (mecanice ori medicamentoase), prevenirea complicaţiilor hemoragice.

In timpul lehuziei, evitarea complicaţiilor hemoragice şi infecţioase.

Tratamentul curativ al şocului

Trebuie remarcat, de la început diferenţa, privind şansele tratamentului, între vîrsta tînără şi precocitatea apariţiei şocului şi vîrsta înaintată şi întîrzierea apariţiei lui (Moore). Tratamentul curativ, poate fi concretizat prin r e a n i m a r e a şocatei. Reanimarea, cuprinde obligator asocierea mai multor parametri, egali ca importanţă; reanimarea circulatorie, metabolică, a toxiinfecţiei, renală.

Reanimarea circulatorie

Are ca obiective importante; corectarea hipovolemiei, medicaţia vasomotorie, medicaţia coagulopatiei.

Corectarea hipovolemiei, se face cu sînge, plasmă, lichide de înlocuire. Sîngele administrat va fi izo., Rh., sau, la început 01 Rh neg., pînă la testarea grupei şi a Rh-ului. Indicaţiile administrării ; un hematocrit sub 35-3o %. Inconvenientele; manifestări alergice, ictere de inoculare, apert exagerat de potasiu, maladia politransfuzaţilor (anticorpi neregulaţi). Plasma, are avantagii şi dezavantagii. Dintre avantagii; aduce proteine, elemente stabile ale coagulării, se poate păstra 6-7 ani (plasma uscată), vîscozitatea mare o menţine în circulaţie (volemie). Dintre inconvenienţe; hepatita virală de inoculare, producerea de anticorpi, ce ar jena transfuziile ulterioare. Lichidele de inoculare vor fi conduse după; bilanţul pierderilor, centrelul PVC, măsurată la fiecare 2oo cc lichid perfuzat, ea trebuie să crească lent şi paralel cu T.A., cu revenirea, diurezei orare, a pulsului unguel.

Corectarea hipovolemiei impune o anumită tactică (Moore), după cum este precoce sau tardivă.

Corectarea precoce (imediată), este ideală şi se face după cum urmează. In hipovolemia prin hemoragie; deruri, dextran şi sînge integral, în proporţia, 1, cantitate sînge, la 2 cantităţi substituienţi. In hipovolemia prin deshidratare, se administrează seruri în ritm rapid. In hipovolemia mixtă, sînge total, soluţii saline şi coloidale; plasmă - dextran micromolecular, (reduce tendinţa la sludge), în sol. 10 % injectăm întîi 5oo cc, apoi pînă la 2ooo cc zilnic, numai în eventualitatea unei diureze orare, normală Efectele favorabile sînt, sînt visibile după 1ooo-15oo cc.

Corectarea tardivă a hipovolemiei, este deseori inadecvată, ori chiar imposibilă, deoarece se crează o nouă înlănţuire fiziopatologică. Verigile acestei înlănţuiri sînt următoarele (Moore) hipovolemia a creat o hemodiluţie (prin venirea transcapilară a plasmei interstiţiale), care va genera o anemie secundară de hemodiluţie, adăugarea de sînge integral va determina o hipervolemie acută, care (presupune o adaptare funcţională a cordului), în cazul unui cord suficient se va ajunge la normovolemie, în cazul unui cord insuficient, se va ajunge la hipervolemie cu oedem pulmonar acut. De aceea, se recomandă o serie de reguli tactice; transfuzia sanguină să se facă la începutul creşterii PVC; în eventualitatea că T.A. se menţine staţionară iar PVC, creşte, se recomandă digitalizare şi

eventual transfuzie intraarterială. In cazul că T.A. este scăsută şi bolnava este oligurică (excluzînd alte cauze ale oliguriei), se recomandă atenţie la refacerea volemiei (cu cît hematocritul este mai mic, cu atît este mai mare volumul plasmatic). La vîrstnice este de preferat masa eritrocitară.

Indicaţiile eficacităţii tratamentului; uscarea tegumentelor, recolorarea lor, încălzirea extremităţilor, revenirea T.A. şi a pulsului, diureza orară 25-30 ml revenirea hematocritului.

Medicaţia vaso-motorie

Are două obiective importante, în raport cu fenomenul vaso-motor predominent; vasoconstricţia ori vasoplegia.

Corectarea vasoconstricţiei, va urmări; frînarea excesului de catecholamine alpha stimulante (noradrenalina, adrenalina). Această corectare se obţine prin droguri alpha litice, sau alpha blocante şi beta mimetice. Dintre medicaţiile alpha litice, cocktailul litic, iar recent s-a recurs la benzamină, în doze de 1 mg/kg corp, în 500 cc lichid perfuzat în 50-60'. Se obţin trei efecte; încetinirea fluxului; scăderea volumului plasmatic; creşterea vîscozităţii. Ele apar la 10', durează 24-36 ore. Se impun două precauţii: 1- adăugarea de sînge (deoarece benzamina prăbuşeşte T.A. prin creşterea patului vascular cu 25 %); 2-corectarea oliguriei. Criteriile clinice ale tratamentului sînt, revenirea PVC, a pulsului.

Medicaţia beta mimetică, urmăreşte stimularea beta receptorilor care au următoarele efecte; tachicardie, stimularea cardiacă, vasodilataţie. Dintre drogurile administrate se recomandă izoproterenoul, în injecţii i.v. 0,1-0,2 mg/oră în 500 cc ser fiziologic. Are efecte de scădere; a rezistenţei periferice, a stocajului venos, a T.A. (dar nu brutal ca la benzamină). Are efecte de creştere; a întoarcerii venoase; a fluxului sanguin renal; a ino şi batmotropismului cordului. Este indicat, în eventualitatea imposibilităţii cordului de a învinge rezistenţa periferică, deşi PVC a revenit, cînd debitul cardiac este scăzut.

Corectarea vasoplegiei, element fiziopatologic al unor şocuri toxico-septice, se face cu droguri alpha mimetice (noradrenalina), alpha şi beta-mimetice (adrenalina), beta-mimetice (izuprenalina). Doza este 2-5 mg în 500 cc glucoză izotonică. Efectele scon-

tate; creşterea rezistenţei periferice; creşterea D.C.; a întoarcerii venoase; dilataţia coronarelor. Indicaţiile medicaţiei vasoplegiei ar fi şocul hipovolemic prin vasoplegie, şocul cardiogen, şocul cu extremităţi calde şi pielea uscată.

Tratamentul coagulopatiei

Constituie un obiectiv la fel de important, ca precedentele, deoarece în şocul întîlnit în obstetrică, terenul gravidic, oferă circumstanţe favorizante apariţiei coagulopatiei, prin modificări ale echilibrului coagulo-litic sanguin. Tratamentul coagulopatiei trebuie să respecte riguros următoarele deziderate; precocitate; rapiditate; suficienţă; complexitate.

Tratamentul poate fi clasificat în substitutiv şi patogenic, obligator asociate, obligator complecte.

Tratamentul substitutiv cuprinde asocierea obligatorie a fibrinogenului, plasmei uscate, sîngelui proaspăt total. Fibrinogenul bovin, 4 g în perfuzie, sub protecţia heparinei pentru a evita trombozele, are o acţiune de 10-12 zile. Administrat singur, nu este eficace deoarece; nu este singurul factor deficitar, aduce material suplimentar coagulării de consum, se lizează rapid în coagulopatiile prin liză.

Plasma uscată concentratăş este eficace deoarece; refface volemia (vîscozitate); aduce tromboplastine, protrombină, inhibitori fibrinolitici; se poate conserva 6-7 ani.

Sîngele proaspăt total, refface volemia, aduce tromboplastinogen. Administrat singur, este chiar dăunător (aduce activatori proaspeţi pentru coagulopatia de consum), asociat cu fibronogenul şi plasma uscată, are efectele scontate.

Tratamentul patogenic, urmăreşte corectarea desechilibrului coagulolitic din MID. Acest desechilibru se manifestă în 3 faze succesive; 1-de hipercoagulabilitate prin hipertromboplastinemie; 2-de hipocoagulabilitate prin consumul factorilor coagulării antrenaţi în faza precedentă; 3-de hipocoagulare prin fibrinoliză, reacţională (heparina endogenă). Tratamentul patogenic, exprimat plastic "coagularea asistată", va urmări ş asocierea obligatorie a tratamentului substitutiv cu cele 3 elemente ale sale, cu medica-

mente corectoare a hipercoagulării sau a hiperlizei, condus după cele 3 faze descrise. Astfel, pentru faza I-a, sînt indicate trombolitice. Se începe cu heparina, 2o-3o mg i.v. la 6 ore, se continuă cu trombolitice uşoare care au o acţiune de durată, cari vor accelera curăţirea teritoriilor trombozate, ele-s indicate în faza trombozelor constituite. Dintre ele, streptokinaza produce o fibrinoliză permanentă (dacă este în doze mici), sau trecătoare (dacă este în doze mari), activînd plasminogenul. Pentru fazele 2 şi 3, sînt indicaţi inhibitorii plasminei, sau inhibitorii litici, sau antienzime, deoarece în aceste faze hipocoagularea este însoţită de fibrinoliză. Inhibitorii lizei, sînt indicaţi în asociere cu trombolitice, pentru a evita riscul unei tromboze întinse. In practica clinică, se utilizează acidul epsiloaminocaproic (EAC) şi trasilolul. E.A.C. se utilizează în perfuzie 1 g/oră pînă la 25 g/24 ore; este un puternic inhibant al plasminogenezei, suprimă şi eliberarea urokinazei. Trasilolul, mai activ decît E.A.C. este un inhibitor a plasminului liber (care nu este inhibat de E.A.C., acesta acţionînd asupra plasminogenului). Subliniem asupra o b l i g a t i v i t ă ţ i i a s o c i e i i t u t u r o r e l e m e n t e l o r t r a t a m e n t u l u i s u b s t i t u t i v c u c e l p a t o g e n i c, în coagulopatii.

Reanimarea metabolică

Constituie o altă latură, de asemenea importantă, în complexitatea tratamentului şocului, sindrom dismetabolic tisular. Combaterea acidozei şi frînarea catabolismului proteic, sînt cele 2 obiective ale acestei reanimări metabolice. Combatem acidoza prin; soluţii de bicarbonat de sodiu 42 %o; soluţii de lactat de sodiu, care nu dă supraîncărcare hidrică, este transformat în bicarbonat de sodiu, în ficat. Trisaminolul (THAM), produce o diureză osmotică, inducînd o alcaloză mixtă, este special indicat în supraîncărcări volemice şi retenţii sodate. Tratamentul cu THAM, este grevat de riscul deprimării centrilor respiratori, a hipoglicemiei. Se injectează i.v., 1 g/3 kg.corp, în 55o cc.

Frînarea catabolismului proteic se face cu antienzime - ex. trasilolul.

Reanimarea toxiinfecţiei

Primul obiectiv - a n t i b i o t i c o t e r a p i a- urmăreşte oprirea creşterii logaritmice a germenilor. Iniţial se asociază 2 antibiotice cu spectru larg, la întîmplare, pînă la rezultatul antibiogramei şi hemoculturii. Sînt diferite scheme terapeutice. Administrăm 7-lo zile - lo-40 milioane U.P./24 ore.

-Penicilină 2 mil.U.la 4 ore plus eritromicina o,5 g la 5-6 ore.

-Clorocid şi streptomicină cîte 2 g/24 ore.

Se recomandă atenţie, deoarece şocatul este deseori cu insuficienţă hepato-renală, ori dintre antibiotice; tetraciclina este hepatotoxică, iar colimicina, kanamicina, streptomicina, sînt nephrotoxice.

Al doilea obiectiv, este tratamentul factorului septic constînd din; 1- curettajul cavităţii uterine, sub perfuzie cu antibiotice, cînd hemoragia a impus, sau la 6 ore de la instalarea perfuziei; 2- histerectomia în caz de perforaţie uterină sau de gangrenă uterină. Pentru detalii recomandăm capitolul "forme obstetrico-ginecologice" ale abdomenului chirurgical acut.

SINDROMUL OCLUZIV ACUT

In polimorfismul formelor clinice ale SOA, din specialitatea noastră, ocluziile mecanice prin obturaţie, par excepţionale, comparativ cu cele prin strangulaţie. In context, ocluziile înalte (obstacol ileocaecal) sînt de asemenea excepţionale, comparativ cu cele joase (obstacol rectosigmoidian). Ocluziile dinamice, mai frecvente ca cele mecanice, explicabile prin climatul hipotonizant gestaţional asupra musculaturii netede intestinale, sînt obişnuit o complicaţie a PAD, sau a pelviperitonitelor (postabortum şi mai rar celor postoperatorii). Aceste fapte, ar explica, şi gravitatea mai redusă a SOA din obstetrică şi ginecologie, comparativ cu cel din alte domenii ale patologiei, deoarece ocluziile sînt predominent, inflamatorii, dinamice şi joase.

Succinte date privind fiziopatologia S.O.A.

Mecanismul fiziopatologic al SOA obstetrico-ginecologic este identic, cu al SOA din alte domenii ale patologiei abdominale de urgenţă.

Indiferent de modalitatea de producere a SOA (mecanic ori dinamic), distensia anselor (cu predominenţa celor subţiri în ocluzia înaltă şi a celor groase, în cea joasă) determină o înlănţuire de fenomene cauză-efect.

Levy, consideră distensia ansei în amonte, ca prima verigă, ce realizează un ciclu fiziopatologic autoîntreţinut, trecînd prin 4 trepte; clinică; vasculară; celulară; microbiană. In treapta clinică, înlănţuirea ar fi următoarea; distensia anseiretenţia hidroionică intestinală-hipersecreţia intestinală-staza intestinală - vomitările prin deficit hidroionic - pareza intestinală - distensia intestinală. In treapta vasculară, înlănţuirea începe cu ; staza venoasă şi limfatică-oedem şi congestie mezenterică şi a pereţilor intestinali - hipoxie tisulară - hipermeabilitate capilară-plasmexodie în lumenul intestinal şi mai puţin în cavitatea peritoneală-hipoproteinemie-hipovolemie-deshidratare extracelulară-stază venoasă. Inlănţuirea fiziopatologică din treapta celulară constă din ; alterarea potenţialului de membrană şi a metabolismului - reducerea volumului citoplasmei - invadare celulei cu ioni Na şi H-desechilibru hidro-ionic global. Treapta microbiană, este consecinţa precedentelor şi constă din următoarele verigi; germinarea microbiană în lichidul de stază - difuziunea de toxine prin pereţii intestinali în circulaţia sanguină şi peritoneu - endotoxinemia.—

Distensia anselor intestinale, efect al stazei şi acumulării de gaze, determină creşterea presiunii din lumen (de 4-lo ori) şi a presei abdominale. Ea devine, cauza perturbărilor circulatorii intraparietale intestinale (staza venoasă, capilară, exhemie, hipoxie).

Perturbarea circulaţiei intraparietale intestinale, cauzează la rîndul ei; scăderea resorbţiei apoi şi cationilor din cauza oedemului şi a congestiei venoase a peretelui intestinal şi în acelaşi timp, exagerarea secreţiei. Aceste două efecte devin,

cauza producerii altui n parametru fiziopatologic din SOA şi anume staza digestivă. Cele 2 verigi fiziopatologice principale ale SOA distensia, anser şi staza digestivă, sînt intercondiţionabile reciproc, favorizîndu-se permanent în circuite locale-digestive, abdominoperitoneale.

Cele 2 verigi locale,, sînt la rîndul lor iniţiatoarele, altor circuite fiziopatologice generale - hemodinamice-hidrominerale-toxiinfecţioase.

Tulburările hemodinamice implicate în SOA, se referă fie la circulaţia sistemică, fie la microcirculaţia intestinală.

Circulaţia sistemică, este influenţată, atît în privinţa conţinătorului (pereţii vasculari) cît şi a conţinutului (sîngele).Conţinutul circulaţiei sistemice, este afectat prin pierderile hidroelectrolitice în lumenul anselor digestive, este o veritabilă plasmoragie, ulterior acesteia, apare hipovolemia urmată de hipotensiunea arterială. Conţinătorul (peretele vascular), este interesat prin jena întoarcerii venoase în marea circulaţie datorată compresiunii pe sistemul cav inferior, a hiperpresiunii abdominale intraperitoneale. Creşterea presiunii intraperitoneale, consecinţă a distensiei anselor, devine cauza împiedicării întoarcerii sîngelui venos prin sistemul cav inferior, datorită compresării vaselor mari abdominale.

Microcirculaţia intraparietală intestinală este profund modificată; pe de o parte, de distensia ansei, pe de alta, de creşterea presiunii intraabdominale consecutivă stazei şi distensiei anselor intestinale, cu consecinţele hemodinamice şi tisulare cunoscute.

Microcirculaţia intraparietală digestivă, supusă unei duble presiuni, endoparietală (intralumeneală) şi exoparietală (intraperitoneală), va fi afectată şi prin hipoxia la care-i expus peretele digestiv.

Hipoxia parietală intestinală, efect al alterării mecanice microcirculatorii, devine cauza alterării biochimice, favorizînd apariţia şocului.

Tulburările hidrominerale, din SOA, sînt consecinţa pierderilor lichidiene, produse prin; vomitări, exudaţie sau transudaţie intraperitoneală şi acumularea lichidiană intraintestinală.

Secreţiile digestive deţin; 2o % din apa totală a organismului, 6o % din cea intesrtiţială, peste 5 % din cea plasmatică, recuperate permanent prin absorbţia digestivă. In SOA, absorbţia digestivă este profund alterată în sensul hipoabsorbţiei.

Ansele destinse nu absorb lichidul de stază, se spoliază astfel organismul, de circa 6 litri zilnic, ducînd la deshidratare progresivă-hipovolemie-şoc.

Hiperhidratarea spaţiului 4 lichidian (intestinal), este cauza sindromului umoral al SOA, constînd dintr-o triadă metabolică; tulburări a metabolismului, apei şi sodiului; a potasiului şi tulburări a echilibrului acido-bazic.

Tulburările metabolismului apei şi sodiului, constau din următoarele elemente cauză-efect; trecerea apei din interstiţii în lumenul intestinal - creşterea concentraţiei Na în interstiţii - trecerea apei din celule în interstiţii - antrenarea deplasării K din celule în interstiţii, creşterea presiunii osmotice în interstiţii - trecerea apei în intestin.

Diagnosticul clinic pozitiv

Interogatoriul, ne documentează cu date privind eventualul trecut digestiv, felul alimentaţiei recente, indicaţiile laparatomiilor anterioare, instalarea bruscă sau lentă a durerilor abdominale, precocitatea vărsăturilor, starea tranzitului digestiv.

Clasic, se descrie o tetradă simptomatică; durere, vărsături, distensie abdominală, oprirea tranzitului digestiv.

Durerea este, fie continuă, persistentă, moderată uneori chiar suportabilă, fie sub forma dec colici paroxistice, separate de intervale scurte (ileus mecanic prin strangulare) mai rar cel prin obturaţie.

Vărsăturile au caractere variate, în trei stadii; iniţial alimentare, ulterior biliare, devin în stadiu tardiv, fecaloide, cu conţinut ileal şi sînge fermentat.

Distensia anselor, este iniţial reflexă prin disfuncţie neurovegetativă, ea devine ulterior mecanică prin acumulare intralumenală de lichide şi gaze, determinînd hiperpresiunea intraabdominală. In ocluziile înalte, distensia abdominală este redusă

(uneori abdomenul poate fi chiar plat)), în schimb vărsăturile domină scena, evoluţia fiind foarte rapidă. In ocluziile joase, distensia abdominală domină scena, vărsăturile sînt tardive, tranzitul aparent păstrat; evoluţia lentă.

De reţinut, că tetrada simptomatică clasică, nu este sistematic întîlnită, aşteptarea instalării tuturor simptomelor duce la pierderea "ereri chirurgicale". Unele simptome pot lipsi complet (vomitările în ocluziile joase), altele sînt inconstante (distensia abdominală). Distensia abdominală poate lipsi la ocluziile înalte, la obeze, la persoanele cu musculatura abdominală dezvoltată. Alteori, putem fi în faţa unei false distensii, sau o distensie greu de precizat (meteorismul asociat unei ascite, ori un hidropneumoperitoneu). Din cele 4 simptome cardinale, oprirea tranzitului pare cel mai fidel. In atari împrejurări, o serie de semne clinice denotă suferinţa ansei, zonă dureroasă netă provocată prin palpare profundă, exacerbată la încetarea palpării; oarecare grad de apărare musculară la acest nivel, perceperea de unde peristaltice în jurul acestei zone, fie spontan fie provocate de pişcături ale peretelui abdominal.

Diagnosticul clinic pozitiv, se completează cu o serie de date, furnizate de examenul obiectiv.

Inspecţia arată; faciesul deshidratat (endoftalmie, uscarea buzelor şi limbii), abdomenul destins, imobil sau cu excursiile respiratorii reduse.

Palparea remarcă, durerea însoţită de depresibilitatea peretelui abdominal. Durerea moderată şi difuză în ileusul dinamic este intensă şi localizată în cel mecanic.

Percuţia remarcă, timpanismul datorat, meteorismului anselor.

Ascultaţia, percepe zgomote hidroaerice.

Examenul digital vaginal poate evidenţia ginecopatia cauzală, tactul rectal evidenţiază distensia rectului eventuale fecaloame, invaginaţii, ori tumori digestive inferioare.

Pentru adoptarea unei tactici terapeutice adecvate, diagnosticul clinic, va urmări stabilirea următoarelor obiective; că este ocluzie; modul său de producere (mecanică, dinamică); nivelul obstacolului (ileo-caecal ori colo-sigmoidian).

Astfel, în ocluziile mecanice pe intestinul subţire, întîlnim; durerea intensă, colicativă, cu alterarea profundă şi precoce, a stării generale, sau meteorism localizat, timpanic, imobil (von Wahl) sau asocierea; durere vie localizată, cu apărare musculară ori chiar contractură musculară, cu lipsa meteorismului vizibil, cu permeabilitate colică.

In ocluziile mecanice pe colon, asocierea următoarelor semne este evocatoare; colici cu vomitări tardive, fără alterarea gravă a stării generale, cu oprirea clismei baritate, cu distensia segmentului colic suprajacent obstacolului, cu melena sau microhemoragii cu tactul rectal. In ocluziile prin volvulus (ileocaecal ori sigmoidian), durerile sînt permanente, asociate cu meteorism - gastric (în col ileo-caecal) sau meteorism difuz (în col sigmoidian).

In ocluziile dinamice, durerea este moderată, oprirea tranzitului incompletă, febră, lipsa semnelor de obstacol digestiv, efecte favorabile după proba terapeutică (antiinflamatorie, reechilibrare hidroelectrolitică). In eventualitatea unei simptomatologii neinfluenţate de tratament, laparatomia evidenţiază frecvent o PAD (peritonita acută difuză).

Diagnosticul tipului de ocluzie şi a sediului acesteia, se stabileşte deseori intraoperator. Duplay, propune următoarea tactică; căutăm caecul, dacă este plat, înseamnă ocluzie pe subţire şi mergem retrograd pe intestin, dacă caecul este destins, este ocluzia pe colon şi mergem antegrad, pînă la obstacol.

Diagnosticul clinic etiologic al SOA din ginecologie.

Analog restului circumstanţelor de abdomen chirurgical acut, nici în SOA, nu întîlnim constant, sistematic, tabloul clinic tipic. Putem vorbi şi aici de forme clinice ginecologice ale SOA, care conturează o simptomatologie adecvată circumstanţelor etiologice (ocluzii inflamatorii, postoperatorii etc.). Ocluziile inflamatorii din ginecologie sînt de tipul celei dinamice (în PAD, ori din unele pelviperitonite, kistoame ovariene supurate, torsionate cronic etc.), constînd dintr-o pareză entero-colică ocupînd tot abdomenul. Ele pot fi şi restrînse, teritorializate în zona periferică focarului inflamator (în peritonitele localizate, cele din jurul unui plastron ori abces apendicular, unui pyosalpinx, abces

ovarian). Ocluziile postoperatorii precoce,, se impun prin o triadă; reflexe, (paretice) fiind o exagerare a hipoperistaltismului postoperator; ele pot fi inflamatorii, la intervenţii cu timp septic, sau cele pentru afecţiuni; ele pot fi şi mecanice precoce, prin pensare ori strangulare de ansă. Primele două categorii a ocluziilor postoperatorii sînt susceptibile de un tratament medical, a 3-a însă, reclamă intervenţia precoce, deci au un prognostic mai rezervat.

Diagnosticul clinic diferenţial

Diagnosticul clinic diferenţial se discută în primul rînd cu restul circumstanţelor care produc abdomenul chirurgical acut. In al doilea rînd, urmează, eventualităţile de abdomen meteorizat, dureros dar nechirurgical, realizat de "ocluziile reflexe" (Simon) în care simptomele nu sînt suficient de convingătoare pentru a decide laparatomia, dar şi ici pentru a ţine bolnava în expectativă armată. Aceste ocluzii reflexe, sînt fie cu substrat patologic evident, fie esenţiale. Din cele cu substrat morfopatologic, primul loc îl ocupă unele nefropatii (colica nefretică, litiaza renală, hidronefroza) retenţia de urină, apoi, traumatisme abdominale (fie fracturi de rachis, hematom retroperitoneal, contuzii superficiale toraco-abdominale), hemoperitoneul de toate etiologiile, pancreatita acută, colica hepatică, pneumopatii ori pleuropatii acute, unele cardiopatii. Ocluziile reflexe, esenţiale, sine materia, sînt diagnosticate preoperator, cu care ocazie nu găsim obstacolul ori factorii ce ar explica un ileus dinamic.

In al treilea rînd, diagnosticul diferenţial se discută cu falsul abdomen chirurgical, de origine psihogenă, a femeii.

Diagnosticul diferenţial se mai poate discuta între ocluzia înaltă şi cea joasă, între cea mecanică şi cea dinamică.

In ocluzia înaltă predomină deshidratarea şi demineralizarea masivă (se pierd zilnic 5-6 litri lichide), şi evoluţia rapidă a sindromului, cu precocitatea instalării şocu i hipovolemic. In ocluzia joasă, evoluţia este mai lentă, predomină distensia abdomenului, şocul este tardiv.

In ocluzia mecanică, durerea este vie şi colicativă în

special la cea prin strangulare.

Tulburările de irigaţie parietală intestinală, pot interesa circulaţia venoasă, determinînd transudatul intraperitoneal, sau în extremis şi cea arterială, favorizînd perforaţii ischemice, cu revărsarea conţinutului digestiv în peritoneu.

In ocluzia dinamică, diagnosticul se conturează, atît pe baza circumstanţelor favorizante (traumatism operator, infecţia peritoneală, desechilibrul hidroelectrolitic) cît şi a probei terapeutice,cedarea la antispastice (a celei prin hipertonie) şi la peristaltogene (a celei prin atonie).

Există şi ocluzii de diagnostic dificil; de ex. cele interesînd primele anse jejunale nu produc nici meteorism, nici imagini hidroaerice, la fel ocluzia apărută în primele ore, ocluzia paralitică a nevroticilor ori a celor vîrstnici.

TORSIUNILE GENITALE ACUTE SAU SUPRAACUTE

In patologia ginecologică de urgenţă, sindromul torsional acut sau supraacut, este, în majoritatea cazurilor, de origine genitală şi excepţional, extragenitală. In cadrul torsiunilor de origine genitală, majoritatea sînt ale anexelor şi excepţional de rar ale uterului. Dintre torsiunile extragenitale, care ar putea determina un abdomen chirurgical în ginecologie, sînt cele epiploice sau cele colecistice. Mondor a atras atenţia asupra posibilităţii microtorsionărilor (de franjuri epiploice, diverticule intestinale cu stercoliţi) care se manifestă pregnant prin o simptomatologie subiectivă şi care peroperator, impun o cercetare migăloasă a abdomenului, pentru a nu fi trecut cu vederea.

TORSIUNEA ANEXELOR

Interesează frecvent anexele patologice şi mai rar cele sănătoase.

Torsiunea anexelor sănătoase se întîlneşte de obicei la fete şi femei tinere şi pare a fi favorizată, de fenomenele congestive ciclice din pelvis. Se poate torsiona (în eventualitatea unei mesosalpinx neobişnuit de lax) trompa şi ovarul, sau anexa şi ligamentul larg. Torsiunea anexelor sănătoase favorizată de congestia

pelvină menstruală (5o %), apare cel mai frecvent, în perioada activităţii genitale (8o %) şi mai rar a copilăriei (Coja).

Torsiunea anexelor bolnave, incomparabil mai frecventă decît a celor sănătoase, interesează cu predilecţie ovarul patologic (anume, ovarul tumoral) şi mai rar trompa patologică.

Tumorile ovariene susceptibile de torsionare, sînt fie chistice (kistoame sau kiste tumori) fie solide, de dimensiuni moderate, cu un pedicul lung, fără aderenţe.

Trompa patologică, susceptibilă de torsionare este fie un hematosalpinx (gravidic sau inflamator) fie hidro sau pyosalpinxul (banal sau tbc) fără leziuni de perisalpingită, mult mai rar cancerul tubar. Torsionarea lor nu are spire multe.

Sensul torsionării este de obicei spre dreapta pentru anexele stîngi şi spre stînga, pentru cele din dreapta, ultimele se torsionează, de altfel, mai frecvent.

Torsionarea kistoamelor ovariene reprezintă circumstanţa cea mai frecventă a abdomenului chirurgical acut prin torsionare viscerotumorală în gynecologie.

Torsiunea acută poate determina o interceptare a ambelor circulaţii ale kistomului, urmată de ischemia totală cu detaşarea lui şi instalarea unui abdomen acut peritonitic. Torsiunea acută poate fi strînsă, dar cu circulaţie de împrumut asigurată şi atunci poate determina un abdomen acut cu hemoragie internă prin ruperea venelor dilatate la refuz.

Torsiunea kistoamelor dermoide, este mai frecventă ca a celor seroase, ori mucoide.

Torsionarea acută a kistoamelor mucoide armată de ruptură, determină un abdomen acut chirurgical prin peritonită gelatinoasă (pseudomixon peritoneal) care este în 6o %, consecutivă ruperii unui kistom mucoid şi în 3o % consecutivă unui mucocel apendicular.

Torsiunea unui kistom ovarian supurat determină un abdomen acut chirurgical foarte grav - mortal.

Torsiunea kistelor luteinice care însoţesc o molă sau chorio-epiteliana, este favorizată de hiperlaxitatea ligamentară gravidică.

TORSIUNEA UTERULUI

Similar celor petrecute la anexe, torsiunea poate interesa uterul normal sau cel patologic.

Torsiunea uterului normal, se referă la cel gravidic şi este totdeauna o torsiune axială. Ea poate fi primitivă sau secundară (cînd uterul este antrenat în torsiune de către o tumoră pelvină). Ea poate fi totală, cînd torsiunea este la nivelul vaginului, sau subtotală, cînd torsiunea este la nivelul istmului.

Torsiunea se poate petrece în timpul sarcinii (primele şi ultimele săptămîni), în timpul naşterii şi lehuziei. Intre cauzele incriminate ar fi : defecte anatomice (ligamentopexii, aderenţe, exagerarea dextrotorsionării tumorii parauterine, manevre de versiune externă -(Vasiliu).

Torsiunea uterului patologic, se referă în special la cel fibromatos. Incomparabil mai redusă decît a kistomului ovarian, torsionarea uterului fibromatos este de 2 tipuri: fie torsiunea axială a unui uter polifibromatos, evoluînd abdominal, fie torsiunea pediculară (Pigeaud) a unui fibrom subseros.

- Diagnosticul clinic, pozitiv -

Subiectiv, bolnava care cunoaşte că este purtătoare unei "formaţiuni pelvine mobile" acuză, în urma unui efort ce a solicitat serios presiunea abdominală, o durere hipogastrică violentă, însoţită repede de greţuri, vărsături, balonare. Aceste simptome o imobilizează la pat, apare iminenţa instalării stării de şoc.

Obiectiv, inspecţia bolnavei relevă un facies anxios, cu midriază, mişcările respiratorii abdominale în hipogastru, sau etajul subombilical sînt reduse pînă la dispariţia. Palpaţia evidenţiază la nivelul formaţiei torsionate o sensibilitate dureroasă maximă asociată cu hiperestezie cutanată, fără o evidentă apărare musculară, iar în restul ariei abdominale remarcă o sensibilitate dureroasă medie. In eventualitatea unei bolnave cunoscute, din evidenţa ginecologică, cu un kistom ori tumoră ovariană solidă, se mai remarcă: creşterea volumetrică inopinată a formaţiei şi imobilizarea ei, durerea extremă provocată la palparea bimanuală şi la examen

vaginal digital şi tentativa de mobilizare cu atracţia uterului spre părtea formaţiei torsionate. H.Mondor concretizează elementele diagnosticului clinic prin; asocierea semnelor de hemoragie internă, reacţie peritoneală şi ileus, în jurul unei tumori pelvine care; a crescut volumetric; a devenit imobilă; a devenit foarte dureroasă. Mouls, ascultă un suflu sistolic la nivelul pediculului şi o bătaie sincronă cu sistola, la nivelul tumorii.

In practica gynecologică rutinieră, întîlnim mai frecvent torsionări cronice, ele se referă de obicei la tumori ovariene, frecvent chistice, rar solide. Din interogatorul bolnavei internată pentru dureri abdominale suportabile, jenă în tranzitul digestiv sau urinar, aflăm fie că ştia de existenţa unei formaţiuni abdominale care-şi schimba locul, care a devenit fixă, dureroasă, fie că o informase un ginecolog, care de altfel îi recomandase intervenţia operatorie. Aceste torsionări cronice, de obicei pediculate, nu se manifestă prin simptome subiective alarmante, pedicului este suficient de lung, iar spirele sînt strînse moderat. Uneori diagnosticul torsionării cronice, devine o surpriză peroperatorie, mai ales în cazurile examinate prima oară şi nefigurînd în evidenţa ginecologică.

In cazul torsionării viscero-tumorale pelvine, cele care aparţin abdomenului acut chirurgical, sînt formele acute sau supraacute.

In sindroamele torsionale acute sau supraacute, simptomele subiective şi obiective, prezintă o nuanţare şi intensitate variind cu tipul torsiunii (axiale ori pediculare) şi gradul torsionării pedicului (numărul spirelor), vascularizaţia venoasă a tumorii, natura ei histopatologică.

Torsionarea acută a uterului gravid sau polifibromatos, realizează tabloul unui abdomen chirurgical supraacut cu durere abdominală, greţuri, vărsături, colaps precoce urmat repede de şoc, abdomen foarte dureros cu apărare musculară. Instalarea precipitată a şocului, impune laparatomia de urgenţă, fără a aştepta conturarea tabloului complet de abdomen chirurgical, orice întîrziere întunecă prognostieul vital.

Torsionarea pediculară strînsă, interesînt atît circulaţia venoasă, cît, şi cea arterială a pediculului, determinînd detaşarea formaţiei, realizează un tablou dramatic de abdomen acut chi-

rurgical, prin PAD, formă hipertoxică, obişnuit mortală. In această eventualitate, tabloul clinic este dominat de intoxicaţia profundă consecutivă resorbţiei de către seroasa peritoneală, a histotoxinelor rezultate din tumora ischemiată şi efracţionată.

Torsiunea pediculară strînsă, cu interceptarea circulaţiei venoase, dar cu păstrarea celei arteriale, a formaţiunii torsionate, poate determina un abdomen acut chirurgical, prin hemoragie internă sau prin peritonită acută difuză (în eventualitatea torsionării unui kistom ovarian supurat). Această eventualitate, este cel mai frecvent întîlnită, în cadrul sindromului torsional acut, este de altfel forma obişnuită a acestui sindrom şi cu prognosticul cel mai bun.

Torsiunea unui kistom ovarian pseudomucos (mucoid), urmată de ruptura acestuia, determină un abdomen chirurgical acut cu tabloul clinic al unei peritonite gelatinoase (pseudomixom peritoneal în 6o % din cazuri). Tabloul clinic al acestui abdomen chirurgical acut se impune prin : alterarea profundă a stării generale, simptomatologia unui revărsat peritoneal, în care, nu mai percepem, la palpare şi examenul vaginal digital, formaţiunea kistică pelvină (în eventualitatea cunoaşterii prealabile a cazului).

- Diagnosticul clinic diferenţial -

Diagnosticul diferenţial, se discută în special, cu ruptura intraperitoneală a unor tumori ovariene, mai frecvent solide, netorsionate. Ruptura acestora, aparent spontană, este produsă fie de cauze minore, nesesizabile, fie de cauze evidente. Ele pot determina tabloul clinic al unui abdomen chirurgical acut, fie prin hemoperitoneu, fie prin PAD gelatinoasă (kistom mucoid rupt). Deseori, diagnosticul lor, se precizează peroperator. Eventualităţile de diagnostic diferenţial, ridicate de torsiunea anexelor sănătoase mai frecvent întîlnite ar fi: apendicita acută cu plastron, colecistita acută, colica nefretică, SEU complicată cu hematosalpinx, ptoza renală cu cudură ureterală, puseu pielitic, cistita acută, pneumopatii juvenile cu răsunet abdominal. In toate aceste împrejurări întîlnim asocierea simptomelor de abdomen acut chirurgical, prin torsionare acută, cu acelea aparţinînd organopatiei în discuţie (antecedente apendiculare, colecistice, renale etc.).

SINDROMUL MICROCOAGULARII INTRAVASCULARE DISEMINATE IN OBSTETRICA

Microcoagularea intravasculară diseminată (M.I.D.) denumită încă tromboză vasculară diseminată, sau sindromul coagulării intravasculare diseminate (Streiff), constituie substratul morfologic, biologic, fiziopatologic şi clinic, al unor hemoragii incoercibile apărute inopinat şi evoluînd rapid (ore sau cîteva zile).

M-I.D. nu constituie o entitate prin sine însuşi, ci un sindrom, o eventualitate fiziopatologică - cauzală sau consecinţă, a unor variate entităţi ale patologiei obstetricale.

- Substratul morfologic al M.I.D.

M.I.D. prin însăşi caracterele ei (micro- şi diseminată) se petrece în teritoriul microcirculaţiilor constînd din alteraţii parietale şi alteraţii a conţinutului acestora. Alteraţiile parietale microcirculatorii eliberează activatori ai sistemului de contact (factorii XII, XI şi IX) ce determină o tromboplastinogeneză excesivă, care la rîndul ei, va activa alt grup enzimatic "principiul convertirii protrombinei şi trombină" (factorii V,X şi lipidele plachetare). Alteraţiile conţinutului microcirculaţiilor - microagregarea şi microtrombozarea) eliberează activatori ai principiului convertirii protrombinei în trombină. Confluenţa acestei duble activări este o trobinogeneză excesivă care, va degrada fibrinogenul circulant.

Activarea sau convertirea, unor factori enzimatici intrinseci sau extrinseci din starea lor inactivă (proenzimă) în stare activă, declanşează activarea (convertirea din fază de proenzimă în faza de enzimă) a altor factori enzimatici. Această activare interesează iniţial şi preponderent sistemul enzimatic coagulant ajungîndu-se la depunerea fibrinei şi polimerizarea monomerilor ei ca rezultat al acţiunii trombinei asupra fibrinogenului. Această activare interesează însă, ulterior (în momentul edificării microtrombozelor capilare) şi în proporţii reduse şi activarea factorilor enzimatici ai sistemului litic (plasmina). Factorii sistemului litic vor degrada molecula de fibrinogen în P.D.F pro-

duşi de degradare fibrinogen (precoci sau tardivi) care vor forma şi ei monomeri de fibrină, dar aceştia vor da o polimerizare slabă, gelul de fibrină va fi lax, şi cheagul permeabil.

P.D.F. îndeplinesc o funcţie trombolitică, ce duce la compensarea sau balansarea M.I.D. şi la repermeabilizarea vasculară, postmicrotrombotică. La această acţiune concură efectiv şi S R 1 hepatic, exercitînd un clearance al depozitelor trombotice.

SUBSTRATUL BIOLOGIC AL M.I.D.

Biologie, M.I.D. este un sindrom; 1- de deplachetizare, 2- de defibrinare, 3- de scădere a plasminogenului.

1. Deplachetizarea este tranzitorie, ea poate fi relativă, cînd numărul plachetelor este sub 5o % din valoarea lor normală (1oo.ooo-15o.ooo) sau absolută, (sub 1oo.ooo trombocite pe mmc sînge).

2. Defibrinarea, sau mai exact, defibrinogenizarea are o intensitate variabilă, ea poate fi intensă şi brutală cînd fibrinogenul circulant este sub 1 g ‰ şi relativă şi lentă, cînd fibrinogenemia este în jur de 2 g ‰ (5o % din valoarea normală).

3. Scăderea plasminigenului, este un complement biologic al deplachetizării şi defibrinogenizării.

Alături de scăderea acestor factori, evidenţiabilă relativ uşor, în practică, asistăm şi la scăderea altora - cum ar fi cei grupaţi în "principiul biologic al convertirii protrombinei întrombină" (FV, F.X şi lipidele plachetare ce scad evident) sau a F XIII cu scădere redusă.

Scăderea factorilor enumeraţi mai sus, este corespondentul biologic al consumului dublu, ai factorilor coagulării şi ai lizei reacţionale, secundare, acestei hipercoagulări consomptive.

SUBSTRATUL FIZIOPATOLOGIC AL M.I.D.

M.I.D. este efectul unei înlănţuiri fiziopatologice complexe, interesînd cele două sisteme enzimatice sanguine ce definesc echilibrul coagulo-litic. Cîteva scurte date esenţiale privind comportarea celor două sisteme, în condiţii normale şi în MID.

In condiţii normale, se vorbeşte de menţinerea unui echilibru sanguin coagulo-litic, denumit încă homeostazie coagulo-

litică sau izocoagulare.

Izocoagularea este rezultatul balansării, echilibrării, a două sisteme antagoniste de factori enzimatici, unii cu efect coagulant, asupra sîngelui, alţii cu efect litic.

Cele două sisteme, (coagulo şi litic) au următoarele particularităţi fiziologice :

- ele sînt potenţiale periculoase, dacă sînt activate intens, putînd determina adevărate dezastre, fie coagulo, fie litice ;

- ele sînt permanent în contact în sîngele circulant şi nu produc nici coagulare, nici liză.

Izocoagularea, constă deci, dintr-un continuu proces de convertiri sau activări, în etape, în cascadă, interesînd, atît sectorul enzimatic coagulant al sîngelui, cît şi pe cel litic. Există deci o coagulare fiziologică completată de c fibrinoliză fiziologică.

Fiziopatologic, coagulopatiile, sînt frecvent consum-coagulopatii şi foarte rar, lizocoagulopatii, acesta în raport cu activarea iniţială şi preponderenţă a factorilor sistemului coagulant, respectiv,litic al sîngelui. Focarul coagulopatic din teritoriul microcirculaţiilor, este primum movens, al unei activări excesive, în cascadă iniţial coagulante (hipertromboplastinogeneză, hipertrombinogeneză,., hiperfibrinogeneză) ulterior litice, adaptative, (hiperplasminogeneză).

In grupul celor 5o de etiologii ale coagulopatiilor, patologia obstetricală, în special cea urgentă, este un contribuabil major.

Contingenţa coagulopatiei cu specialitatea noastră, este explicabilă prin o serie de circumstanţe favorizante. Ele se referă la două coordonate ; 1-statusul coagulo-litic din timpul sarcinii şi lehuziei; 2-focarul utero-placentar, sursă a activatorilor coagulo-litici.

Balanţa coagulo-litică gravido-puerperală, are o serie de particularităţi, care explică, de ce în obstetrică, sîntem "favorizaţi" în perspectiva unei coagulopatii, ca un corolar al unei urgenţe majore. In timpul desfăşurării funcţiei gestative, balanţa coagulo-litică (izocoagularea), este modificată faţă de normal. Com-

portarea celor două sisteme enzimatice (coagulo şi litic), variază, încît putem vorbi de 3 faze; 1-cea din timpul sarcinii (săptămîna 24-a şi ajunul naşterii); 2-cea din timpul naşterii; 3-cea din timpul lehuziei imediate şi propriu-zise. In prima fază, balanţa coagulo-litică se caracterizează prin o moderată hipercoagulabilitate însoţită de o normoliză. Hipercoagulabilitatea este determinată de creşterea trombocitelor, a trombinei şi mai puţin, a fibrinogenului. Normoliza este explicată de creşterea inhibitorilor plasminogenului (conform homeostaziei coagulo-litice, ar trebui să fie o hiperliză). In faza a doua, balanţa coagulo-litică, se caracterizează prin o moderată hipocoagulabilitate asociată cu hiperliză. Hipocoagulabilitatea este explicată de consumul factorilor coagulanţi în vederea necesităţilor hemostatice după hemoragia de delivrare. Hiperliza este datorită unei plasminogeneze crescute, consecutivă eliberării de lizokinaze, stimulată de ; frica sau panica din timpul naşterii; hipoxia intermitentă a miometrului în această perioadă; un principiu "heparin like" conţinut în lichidul amniotic. In faza a treia, există de asemenea o hipocoagulabilitate asociată cu hiperliză, ambele fiind echilibrate. Acest climat coagulo-litic gestativ, ar predispune la instalarea unei coagulopatii, fie de consum, (trombinogeneză progresivă, atingînd maximum la naştere, consecutivă hiperplachetozei şi hiperfuncţiei factorilor V şi VIII şi favorizată de staza venoasă pelvină şi a membrelor inferioare), fie o coagulopatie prin liză, consecutivă unei (plaminogeneze progresive din focarul uterin).

Focarul coagulo-litic utero-placentar, este o sursă bogată în activatori. In cadrul teritoriilor biologice considerate productive în activatori coagulo-litici, sfera genitală ocupă primul loc, urmată de prostată şi pulmon. Peretele uterin (decidua,miometrul), placenta, membranele, lichidul amniotic, eliberează în circumstanţe adecvate, activatori tisulari ce stimulează tromboplastino - respectiv, plasminogeneza, fie lent, în etape, fie brusc. Eliberarea lor lentă, este paralelă cu gradul autolizei tisulare şi se întîlneşte mult mai frecvent ca cea brutală, care la rîndu-i este extrem de gravă.

Sarcina predispune deci la o coagulopatie de consum

prin hiperplachetoză, hiperagregabilitatea plachetară, hiperfibrinemia relativă, creşterea accelerinei şi a factorului antihemofilic A. Sarcina predispune însă şi la o coagulopatie prin liză, însă discretă, prin plasminogeneza uterină.

Coagulopatiile obstetricale, au o incidenţă de o,o2 % - o,o5 %, ele apar obişnuit ca un epifenomen al unei urgenţe obstetricale majore. Circumstanţele apariţiei coagulopatiilor obstetricale, sînt multiple şi variate.

Hemoragiile obstetricale, moderate, repetate, distilante, neglijate ca nefiind impresionante, pun organismul în alertă, stimulînd succesiv tromboplastinogeneza, trombinogeneza cu consumul factorilor coagulării, apoi în plasminogeneză adaptativă, reacţională, locală (în situ). Alteori coagulopatia poate fi consecinţa unui colaps sau şoc hemoragic ajuns în faza ireversibilă.

In cadrul hemoragiilor obstetricale, cele de delivrare, sînt mai frecvent complicate, cu desechilibre coagulo-litice. Coagulopatiile apărute acum, pot avea următoarele înlănţuiri fiziopatologice, cel mai frecvent sînt expresia clinică a unei microcoagulări intravasculare diseminată însoţită de o fibrinoliză locală, adaptativă în situ. Mai rar, ele pot fi complicaţia unui şoc hemoragic, avînd ca substrat tot o coagulopatie prin consum. Excepţional, aceste hemoragii, ar putea fi datorate unei coagulopatii prin liză, determinată de activarea iniţială a factorilor sistemului litic al sîngelui (fibrinoliza ar fi deci primară).

Avorturile septice, pot fi complicate cu coagulopatii prin următoarele mecanisme fiziopatologice; lezarea endoteliului din microcirculaţii de către toxinele microbiene cu activarea tromboplastinogenezei; trombinogenezei; ducînd la consumarea factorilor coagulanţi din sînge; hemoliza intensă în avorturile complicate cu septicemii, cu streptococ hemolitic, realizarea clinică a unui veritabil fenomen Sanarelli - Schwartzmann.

Sarcina cu ou mort reţinut (missed abortion), de cel puţin 3 săptămîni, ocazionează instalarea unei coaguloparii cronice, prin elaborarea din focarul uteroplacentar, a activatorilor tromboplastinogenezei. Aşa s-ar explica creşterea factorilor coagulanţi în sîngele matern, ei determinînd o hipertromboplastinemie, lentă,

cronică, consumînd progresiv (prin activare continuă), factorii principiului convertirii protrombinei în trombină, F.V., F.X. fosfolipidele plachetare, ajungînd la deplachetizare, defibrogenizare sub 1,5 g. Este un sindrom de defibrinare cronică, în care, deşi fibrinogenul este sub 1,5 g hemoragiile alarmante, incoercibile apar doar în 25 % din cazuri. Apariţia hemoragiilor incoercibile s-ar explica prin trecerea masivă din peretele uterin în circulaţia sistemică, a substanţelor precoagulante şi a tromboplastinei, consecutiv contracţiilor, uterine.

Decolarea prematură a placentei normal inserate, fie traumatică, fie disgravidie, se poate complica cu o coagulopatie.

Se pare că hematomul interuteroplacentar participă evident la această coagulopatie, fie prin difuzarea din hematom a tromboplastinelor, fie prin pătrunderea, încorporarea în hematom, a fibrinogenului. Astwort şi Jackson au găsit 63 g fibrină într-un hematom. Bonnar consideră că hipofibrinogenemia ar fi explicată fie de încorporarea fibrinogenului în hematom, fie de fibrinoformarea excesivă în interiorul acestuia. Este deci un consum intrahematom al fibrinogenului.

O altă constatare ce pledează tot în favoarea coagulopatiei de consum este şi lipsa activităţii fibrinolitice în sîngele retroplacentar.

Disgravidiile tardive se pot uneori complica cu coagulopatia. Spasmul în teritoriul microcirculaţiilor, cu toată înlănţuirea efectelor morfopatologice şi fiziopatologice, poate constitui primum movens al activării factorilor coagulării. Consumul masiv al acestora se evidenţiază prin constatarea unei fibrinogenemii sub 1 g ‰ (care nu se însoţesc întotdeauna de hemoragii), cît şi prin scăderea activităţii fibrinolitice plasmatice.

Sarcinile cu izoimunizare, explică posibilitatea instalării unei coagulopatii fie prin defibrinarea consecutivă hemolizei, fie prin lezarea endoteliilor de către complexii antigen-anticorp, cu eliberarea de activatori ai proactivării factorilor coagulanţi din sînge.

Sarcinile, ori naşterile prelungite se pot complica uneori cu sindrom MID, explicabil, prin scăderea factorilor litici şi creşterea fibrinoformării.

Avortul provocat prin injecţie intraamniotică (saline induced abortiom), afectează izocoagularea în sensul unei hipertromboplastinogeneze, care depăşind anumite limite sau neputînd fi balansată printr-o plasminogeneză suficientă, se poate complica cu coagulopatia. Decolările placentei prin soluţie clorurată hipertonică, devin focare de tromboplastinogeneză chiar de la 1 oră după injecţia intraamniotică, determinînd ulterior, trombine, respectiv fibrinoformarea.

Socul în obstetrică, indiferent dacă e hipovolemic (cel hemoragic) sau normovolemic (cel toxico-septic), presupune apariţia coagulopatiei ca pe o verigă fiziopatologică importantă.

Ansamblul alteraţiilor microcirculatorii din şoc,pot constitui în acelaşi timp, cauza MID şi efectul ei, se vorbeşte de un circuit fiziopatologic şoc - M.I.D. - şoc.

M.I.D. devine frecvent un corolar obişnuit al şocului ireversibil fie că realizează un fenomen Sanarelli - Schwartzmann, fie prin o hemoliză masivă ca în şocul toxico-septic, fie o tromboplastinogeneză pe fond aseptic, în şocul hipovolemic.

Tratamentul şocurilor hipovolemice sau celor vasoplegice cu transfuzii masive depăşind odată şi jumătate valoarea volemiei se poate complica cu instalarea unui sindrom M.I.D.deoarece;

- apare o trombocitopenie de diluţie a sîngelui citratat şi dextrozat mergînd pînă la 6o % după 3 ore şi 12 % după 48 ore ;
- apare o scădere pînă la 2o % a F.V. şi pînă la 5o % a F.VIII, deci o consumare pînă la epuizare a factorilor coagulării.

Diagnosticul sindromului M.I.D.

Diagnostic clinic.

Este dominat de hemoragia incoercibilă. In obstetrică aceste hemoragii continui, lente, se produc în focarul coagulopatic deci ele sînt locale. Dar, ele se pot complica şi cu microhemoragii generale, manifestate sub forma de epistaxis, hematoame post injecţii subcutane ori intramusculare, hemoragii digestive, hematurii.

Coagulopatia nu are întotdeauna şi de la început, aspectul dramatic. Există "forme clinice" ale sindromului. Cele mai multe sînt forme uşoare şi medii, excepţională sînt cele grave.

Formele clinice uşoare corespund M.I.D. compensate sau balansate, în care F.A. (fibrinoliza acută) in situ, ce însoţeşte M.I.D., duce la restabilirea echilibrului coagulolitic repermeabilizînd conductele obstruate.

Repermeabilizarea se obţine cu concursul funcţiei de cleareance al microtrombilor efectuată de către S.R.I.

Formele clinice medii, corespund, de asemenea M.I.D. localizate, sînt limitate la teritorii reduse,ca atari, cu posibilităţi de redresare a consumului factorilor coagulanţi prin terapia adecvată.

Formele clinice grave - M.I.D. fulminans, sînt de obicei mortale, FA este deosebit de intensă dînd impresia unei FA primitive (neconsecutive MID). Ele-s întîlnite ca un corolar a unor şocuri ajunse în faza ireversibilă (în special cele toxicoseptice).

Principii terapeutice

Terapia coagulopatiei trebuie să fie profilactică. Aplicarea ei corectă ne oferă cît mai rar ocazia aplicării celei curative, care impune o strategie şi tactică adecvată dramatismului sindromului. In formele clinice uşoare şi medii, în care M.I.D. este compensată sau balansată, uneori e suficient tratamentul cauzal al circumstanţei etiologice.

In formele grave, fulminante, tratamentul curativ trebuie să fie precoce, complet şi suficient.

In obstetrică acest tratament este medical la început, apoi medical asociat cu cel chirurgical dacă, pe traseu, situaţia o impune.

Coagulopatia este un paradox fiziologic (combinaţie între tromboză şi sîngerare) şi un paradox terapeutic (tratarea hemoragiei cu anticoagulante).

Tratamentul medical va întruni obligator pe cel substitutiv cu cel patogenic.

Tratamentul substitutiv intenţionează a readuce în circulaţia sistemică materialul biologic consumat :

1. fibrinogen (injectat ca atare, în perfuzie, 4 g,sub

protecţia heparinei pentru a evita trombozele);
2. factori tromboplastinici, protrombina, inhibitori fibrinolitici (în plasma uscată concentrată care reface şi volemia);
3. activatori şi factori coagulanţi proaspeţi (sîngele proaspăt total).

Tratamentul patogenic, este condus pe principiul "coagulării asistate" care urmăreşte administrarea diferitor entienzime, aparţinînd, atît sistemului coagulo, (antitrombine, sau trombolitice) cît şi celui litic, (antienzime litice). Eşalonarea, în timp, a administrării lor, precum şi asocierea lor cu factorii tratamentului substitutiv, este deosebit de importantă. Tratamentul patogenic urmăreşte surprinderea tempestivă a succesiunii momentelor fiziopatologice ale coagulopatiei.

Iniţial, se administrează heparina - fie heparinat de sodiu 5 % (1 ml = 5o mg) inj.i.v.; fie heparinat de calciu 25 % (1 ml = 25o mg) inj.s.c. Se recomandă administrarea a 2o-3o mg i.v. la interval de 6 ore, deoarece are o half - life scurtă, sau perfuzie de 12 ore conţinînd 2 mg/kg/corp, cu scopul balansării, trombinogenezei excesive. Acţiunile anticoagulante ale heparinei ar fi următoarele ; inhibarea tromboplastinogenezei; a degradării fibrinogenului în monomerii de fibrină; inhibarea f XIII şi favorizarea concentrării plasminogenului la nivelul fibrinei. Administrarea ei este impusă de trombocitopenia sub loo.ooo şi hipofibrinogenemia sub 1 g; ea se continuă pînă la creşterea trombocitelor peste 15o.ooo şi a fibrinogenului la 2 g %o. Heparinoterapia poate fi supleată de trombolitice uşoare (streptokinaza) care au acţiune mai lungă, accelerează curăţirea teritoriilor trombozate, activează plasminogenul plasmatic producînd o fibrinoliză adaptativă.

Ulterior, se administrează inhibitori litici (antilitice, antienzime), naturale (trasilolul) sau sintetice (E A C). Subliniem obligativitatea asocierii lor cu trombolitice, pentru a preîntîmpina riscul unor trombozări întinse determinate de lipsa balansării sistemului coagulant de către cel litic (acum inhibat prin antilitice). Administrarea lor sub cortul heparinoterapiei este teoretic logică, dar practic este delicată. Antiliticele denumite încă, plasmininhibitori, împiedică fie activitatea plasminogenului

(EACA) fie a plasminogenului şi a plasminei (trasilolul).

In principiu, tratamentul patogenic trebuie asociat cu cel substitutiv (care administrat singur agravează MID deoarece aduce material nou pentru coagulare). Tratamentul patogenic va cuprinde ambele tipuri de droguri - anticoagulante (indicate în fazele de hipertromboplastinogeneză - hipertrombinogeneză) şi antilitice (indicate în faza de hiperplastinogeneză), compensatorie, a F.A. in situ ce urmează cronologic M.I.D.

Tratamentul chirurgical este o resursă la care trebuie să recurgem tempestiv, cînd semnele de redresare a coagulopatiei cu tratament medical substitutiv şi patogenic sînt îndoielnice.

Indicaţia acestui tratament este suprimarea focarului coagulopatic. Tactica lui este "histerectomia eradicare focar coagulopatic", strategia lui este eficacitatea; (histerectomia, ligatura hipogastricelor, tamponajul strîns al pelvisului şi ulterior al vaginului). Indicaţiile practicării acestei histerectomii eradicare focar coagulopatic ar fi :

- în forme gravissime de la început şi în care nu dispunem de tratament substitutiv suficient ;
- în formele rebele la tratament medical complex, complet şi precoce ;
- în unele cazuri în care focarul uterin este sursă continuă de activatori.

Din cele expuse, aproape enunciativ, reiese că H.E.P. hemoragic, toxico-septic sau coagulopatic, nu constituie o "metodă terapeutică sistematic aplicabilă" în cele 3 circumstanţe etiologice, ci o "metodă de alertă" un complement terapeutic, impus de riscul vital al cazului. Din acest punct de vedere, considerăm că "formele obstetrico-ginecologice ale abdomenului chirurgical acut" deşi nu conturează decît estompat sau deloc tabloul al acestuia, propunem a le încadra aici, pentru strategia şi tactica terapeutică a lor, similară celeia din abdomenul acut, în general.

URGENTE GINECOLOGICE PERIMENOPAUZICE

In desfăşurarea vieţii femeii, perimenopauza este intercalată între perioada adultă şi senescenţă. Similar peripubertă-

ţii, perimenopauza evoluează în etape; premenopauza, menopauza, postmenopauza. In această perioadă, cele două funcţii esenţiale ale sistemului reproductiv femenin, cea gestativă şi cea menstruală, scad progresiv pînă la stingerea lor complectă.

Substratul biomorfologic şi cel psiho-afectiv al perimenopauzei este complex, comportînd, alături de modificările metabolice inerente vîrstei, pe cele ale axului neuroendocrin hipotalamo-hipofizo-ovarian, ce duc în final la dispariţia funcţiei gonadale.

Perimenopauza, denumită încă şi climaterium, este o perioade de dereglări neurohormonale, consecutiv cărora, receptorul endometrial, va suferi modificări structurale, cu exfolieri hemoragice, desordonate, aciclice, variabile cantitativ, soldate clinic prin metroragiile perimenopauzice care apar cam la 25 % dintre femei (Novak).

Urgenţele perimenopauzice, sînt medicale şi chirurgicale, ele pot fi uşoare, medii şi grave.

Metroragiile perimenopauzice (M.P.) sînt de 2 tipuri, după circumstanţele lor fiziopatologice; unele au un substrat etiologic organic (M.P.O), altele au un substrat disfuncţional (M.P.D.).

M.P.O. şi M.P.D., gynecopatii hemoragice, de obicei neurgente, pot constitui urgenţe ginecologice, în eventualitatea abundenţii lor, a repetării lor, antrenînd o hipovolemie ori anemie acută. M.P.O. prevalează ca frecvenţă asupra M.P.D. în postmenopauză, dar sînt depăşite ca frecvenţă de MPD în premenopauză - de altfel, cele mai multe dintre metroragiile disfuncţionale din viaţa femeii, se petrec în premenopauză.

Metroragiile perimenopauzice trebuiesc totdeauna considerate ca urgenţe ginecologice - ele semnalează fie un proces proliferativ endometrial sau ovarian, care trebuie eradicat chirurgical de urgenţă, fie un desechilibru steroidian, care trebuie corectat. Pentru a preciza substratul organic sau disfuncţional al acestor metroragii, alături de examenul clinic, se impune obligator un curettage uterin - biopsie. Curettajul uterin biopsiv, are atributele unei metode de diagnostic (arătînd fie proliferări neoplazice fie precanceroase endometriale, fie modificări de receptivi-

tate hormonală, (în cazul unei tumori ovariene endocrine feminizante, ori a unei fibromatoze uterine), dar şi a unei metode terapeutice - hemostaza uterină.

Ca atare, orice metroragie perimenopauzică, trebuie considerată o urgenţă ginecologică, care trebuie dirijată spre o maternitate în care să se precizeze natura organică sau disfuncţională, malignă sau nemalignă, pentru a se adopta o terapeutică adecvată.

ELEMENTE DE GINECOLOGIE CLINICA

I. Succinte generalităţi

Ginecologia, specialitate medicală care se ocupă cu patologia sistemului reproductiv feminin; cuprinde perioada de la naştere la pubertate (ginecologia infantilă); de la pubertate la menopauză (Ginecologia perioadei adulte) după menopauză (ginecologia geriatrică). In accepţia modernă, alături de ginecologia postnatală se înfiripă şi o ginecologie prenatală (a perioadei embriofoetale).

In patologia generală a femeii, cea ginecologică este cea mai frecventă, de aceea în medicina veche ginecopatiile erau numite - boli de femei.

Sistemul genital feminin îndeplineşte funcţiuni multiple de importanţă variabilă; cea gestativă, cea menstruală, cea sexuală, precum şi un rol important în statica pelvină a organelor.

Patologia genitală feminină are o serie de particularităţi ce decurg din biomorfologia acestuia. Spre deosebire de alte sisteme ale organismului cel genital feminin este expus patologiei inflamatorii prin însăşi configuraţia sa morfologică precum şi prin particularităţile sale funcţionale.

Altă demonstraţie a patologiei genitale feminine derivată din funcţia sa, este cea legată de rolul sistemului genital în statica organelor din pelvis. Ginecopatiile distatice sînt frecvent un corolar fiziopatologic al unei funcţii gestative prodigioase.

O particularitate sui - generis a patologiei genitale feminine este privitoare la cea tumorală ovariană, în care funcţio-

nalitatea acestei glande endocrine a feminităţii (steroizii oestrogeni) şi a maternităţii (progestogenii), se reeditează şi în circumstanţe patologice; tumorile ovariene endocrinosecretorii (tumorile feminizante, mai rar masculinizante).

Ginecopatiile cu care ne confruntăm în practica zilnică sînt următoarele;

- gynecopatii inflamatorii ;
- gynecopatii dismenstruale (expresie clinică a patologiei funcţiei menstruale);
- gynecopatii disgestative - ele-s reprezentate de anomaliile progestaţiei, lipsa concepţiei (fecundaţiei) - este sterilitatea, sau lipsa dezvoltării primelor etape a progestaţiei - este infertilitatea ; disgravidiile;
- gynecopatii distatice - sînt anomaliile privind statica intrapelvină a sistemului reproductiv;
- gynecopatiile tumorale ;
- gynecopatiile dissexuale (anomalii ale sexualităţii feminine).

METODELE EXAMENULUI GINECOLOGIC

Metodele clinice, sînt cele ale patologiei generale chirurgicale, dar sînt şi metode proprii ginecologiei, cu unele particularităţi;

- în interogatorul femeii, antecedentele genitale, au două subgrupe; fiziologice (funcţia menstruală şi gestativă), patologice;
- examenul clinic obiectiv apelează la inspecţie, palpaţie percuţie, ascultaţie (în special în obstetrică) dar are şi o metodă proprie; examenul vaginal digital, combinat cu palparea abdominală, precum şi examenul cu valvele, inspecţia genitalelor inferioare (colul uterin, vaginul); se mai utilizează şi examenul bidigital, un deget în vagin altul în rect (aprecierea integrităţii corpului perineal), sau numai tactul rectal (la persoane virgo-intacta).

CONSULTATIA GINECOLOGICA (FOAIA DE OBSERVATIE)(F.O.G.)

A. PARTEA GENERALA

- Elemente de identitate; nume, prenume, vîrsta, domiciliu, profesia (se va stabili cu exactitate modul de exercitare a

acesteia), la fel se va insista la casnice asupra caracterului activităţii la domiciliu, starea civilă.

- Motivele consultaţiei - (durere, leucoree, hemoragie genitală, tulburări menstruale, sterilitate, tulburări sexuale).

- Antecedente heredo-colaterale - afecţiuni deosebite ale părinţilor, fraţilor şi surorilor; eventuale boli cu transmisie genetică, starea sănătăţii soţului, profesia acestuia, eventuale intoxicaţii generale (alcool, tutun), relaţii în legătură cu viaţa sexuală.

Se va insista asupra condiţiilor de viaţă familială; caracterul locuinţei (bloc, locuinţă particulară, încălzirea, numărul de camere), cu cine mai locuieşte (părinţi sau alte rude) ambianţa generală.

- Antecedente personale

- Fiziologice ; vîrsta primei menstruaţii, particularităţi ale ciclurilor menstruale, (durata, cantitatea, aspectul sîngelui menstrual (fluid sau cu chiaguri); vîrsta începerii vieţii sexuale; numărul de sarcini, naşteri normale, numărul copiilor în viaţă, dezvoltarea psihică şi fizică a acestora. Menopauza (dacă este cazul), vîrsta şi modul de instalare.

- Patologice genitale şi generale; afecţiuni genitale; ginecopatii inflamatorii cu circumstanţele apariţiei lor (după căsătorie, postabortum, postpartum) şi modalitatea lor evolutivă (acute vindecate sau acute cronicizate ori cronice de la început) modalităţi de tratamente urmate; ginecopatii hemoragice, corelate cu sarcini patologice ori perturbări a funcţiei menstruale; ginecopatii distatice, vicii de poziţie a uterului, prolaps; ginecopatii disgestative, sterilitate conjugală; ginecopatii disexuale (perturbări a sexualităţii cu circumstanţele implicabile).

Afecţiuni generale - boli infectocontagioase acute din copilărie (parotidita epidemică), peripubertare (gonoree acută); infecţii cronice specifice (tbc., sifilis); intoxicaţii acute ori cronice; visceropatii cronice (pneumo-hepato-nefro, hemo, angio, endocrino-patii etc.).

B.EXAMENUL GINECOLOGIC LOCAL

-Inspecţia.

Atitudinea ginecopatei în ortostatism şi în mers; flexia toracelui pe abdomen cu mîinile încrucişate pe hipogastru (ginecopatii inflamatorii acute); lordoză (ginecopatii tumorale evoluînd abdominal). Inspecţia faciesului (congestiv, palid, livid , deshidratat, pămîntiu, galben pai etc.) starea pupilei, aspectul limbii. Inspecţia dinamică a sînilor (în ortostatism cu braţele în V; cu toracele flectat de 45 grade; şi decubitus dorsal) va surprinde eventuale retracţii mamelonare, deformări, zone de capitonaj etc. Inspecţia abdomenului urmărind ; forma, simetria, comportarea excursiilor respiratorii (dilataţia inspiratorie, retracţia expiratorie), culoarea tegumentelor, starea paniculului subcutanat. Inspecţia genitalelor externe,(culoare, configuraţie, eventuale secreţii), comportarea genitalelor în timpul efortului expulziv (eventuale prolabări a pereţilor vaginali,a uterului). Se va nota dispoziţia pilozităţii, conformaţia formaţiunilor labiale, în special a labiilor mici (infantilism sau hipertrofie), a clitorisului (conformaţie, dimensiuni, integritate a perineului obstetrical.

Palparea

Sînii; consistenţă, temperatura şi sensibilitatea, mobilitatea glandei mamare faţă de planul muscular şi cel premamar, prezenţa eventualelor formaţiuni mamare ori paramamare (configuraţia, consistenţa, mobilitatea, sensibilitatea acestora).

Abdomenul: In decubitus dorsal cu coapsele semiflectate pe abdomen şi pe gambe, examinatorul cu faţa palmară şi marginea cubitală a mîinii, va explora; elasticitatea şi tonusul parietal abdominal, sensibilitatea dureroasă difuză ori localizată asociată cu perete suplu sau cu apărare musculară; sensibilitatea profundă ; perceperea de mişcări peristaltice, perceperea unor formaţiuni pelvi-abdominale (dimensiuni, formă, consistenţă, mobilitate, sensibilitate, temperatură locală); eventuale balotări, prezenta valului etc.

Percuţia abdomenului

Este necesară în cazurile de abdomen evazat (de batracian)

ori deformat în obuzier, ori la care palparea a perceput balotare ori val lichidian. O matitate hipogastrică şi pe flancuri cu limita superioară concavă periombilical şi deplasabilă pe flancuri traduce prezenţa unui revărsat peritoneal liber (hemoperitoneu acut, ascită). O matitate periombilicală cu limita superioară convexă însoţită de sonoritate pe flancuri traduce prezenţa unei formaţiuni pelviabdominale uterine ori anexiale gigante.

Examenul vaginal cu valvele (E.V.)

Prin examenul cu valvele vaginale explorăm vizual conductul vaginal şi porţiunea intravaginală a colului uterin. Urmărim următoarele obiective ; configuraţia mucoasei cervico-vaginale; culoarea; tipul leucoreii vaginale; a glerei cervicale; comportarea mucoaselor endo şi exo-cervicale la nivelul orificiului extern al colului; eventuale soluţii de continuitate ori neoformaţii vaginale ori cervicale ; eventuale septuri vaginale longitudinale ori transversale. Exprimarea conţinutului endocervical prin presiune cu vîrful valvelor dinspre fundurile de sac vaginale spre orificiul extern cervical ne informează despre prezenţa şi caracterele glerei patologice.

Examenul vaginal digital combinat cu palparea abdominală (E.V.D.)

E.V.D. constituie metoda clinică obiectivă fundamentală în consultaţia ginecologică prin care; se complectează cu noi date informaţiile căpătate prin metodele precedente ; se conturează cu evidenţă caracterele anatomoclinice a ginecopatiei. Femeea în poziţie ginecologică, vezica şi rectul recent evacuate, este sfătuită să respire liniştit. Se procedează sistematic la explorarea ; vaginului ; colului uterin; istmului şi corpului uterin ; anexelor uterine (trompe, ovare); atmosferii periuteroanexiale ; endopelvisului.

La examenul vaginului ne informăm despre; dimensiuni; elasticitate; deformări a lumenului prin formaţii parietale, vaginale ori extraparietale; soluţii de continuitate; septuri; profunzimea şi supleţea fundurilor de sac vaginale (anterior,posterior, laterale).

La examenul colului uterin ne informăm despre; formă; dimensiuni; consistenţă; situaţie; orientare faţă de axul vaginului; mobilitate; în sens vertical şi orizontal; sensibilitate ; prezenţa eventualelor soluţii de continuitate ori a neoformaţiilor (vegetante, ulceroase, ulcero-vegetante); starea orificiului extern cervical.

Scanned with OKEN Scanner

Prin intermediul fundului de sac vaginal anterior, cu mîna abdominală suprasimfizar, examinăm bi-digital vezica urinară (porţiunea ei fixă şi mobilă).

La examenul corpului şi istmului uterin urmărim informaţii privind: forma; dimensiunile ; situaţia în raport cu axul pelvisului (pe orizontală şi pe verticală); consistenţa; mobilitatea ; sensibilitatea spontană şi la mobilizarea uterului pe orizontală ori pe verţicală.

E.V.D. al anexelor uterine se face prin intermediul fundurilor de sac vaginale laterale, cu mîna abdominală în fosa iliacă omonimă. Anexele normale, nu se percep bidigital, ele-s perceptibile parauterin numai cînd sînt patologice. Se urmăresc sistematic obţinerea de informaţii privind ; forma ; dimensiunile; sensibilitatea; mobilitatea; consistenţa; situaţia lor faţă de uter (anterolaterală, posterolaterală).

E.V.D. periuteroanexial ne informează despre starea ţesutului celular pelvisubperitoneal (parametrele laterale, anterior, posterior) şi a peritoneului pelvin.

In condiţii normale percepem depresibilitatea fundurilor de sac vaginale, lipsa eventualelor teritorii de împăstare ori îngroşare ligamentară (lig. utero-sacrate). In procese celulitice localizate, percepem retracţia şi infiltrarea parametrelor laterale, ori posterioare ; în procese pelviperitonitice dispare profunditatea fundurilor de sac vaginale care din concave devin convexe, dispare mobilitatea uterului.

C. EXAMENUL GENERAL

Se vor obţine informaţii complimentare despre toate sistemele organismului cu precădere a celor implicate ginecologic; sistemul digestiv inferior urinar ; inferior dată fiind rapoartele lor de vecinătate. Implicaţiile urogenitale reciproce pun probleme de patogenie şi strategie terapeutică.

Metodele paraclinice constituie un adjuvant preţios, uneori indispensabil (examenul histopatologic în procesele proliferative), al diagnosticului pozitiv, dar şi de urmărire prognostică a ginecopatiilor. Metodele paraclinice sînt numeroase. Din cele

uzuale sînt următoarele; examenul radiologic, examenul scopic, explorările hormonale, examenul histopatologic, examenul citopatologic, echotomografia.

Examenele radiologice curente din ginecologie sînt;

- histerosalpingographia ne redă imaginea conturului interior al căilor genitale superioare ;

- ginecografia radiologică, ne redă conturul exterior ale genitalelor interne - prin lubrefierea lor cu soluţia de contrast instilată endopelvin ;

- colpocistografia radiologică - instilaţia intravezicală a substanţei de contrast şi lubrefierea vaginului cu o pastă, pentru obţinerea datelor privind statica pelvină a uterului şi vezicii;

- cistografia - instilaţia intravezicală a substanţei de contrast - în diagnosticul sarcinii cu placenta praevia ;

- molegrafia - instilaţia intrauterină a substanţei de contrast, în diagnosticul sarcinii molare ;

- amniografia radiologică ! instilarea intraamniotică a substanţei de contrast, pentru diagnosticul sarcinii cu placenta praevia ;

- mamografia simplă - pentru diagnosticul proliferărilor mamare;

- galactografia radiologică-instilaţia substanţei de contrast pe galactofore ;

- arteriografia mamară, xerografia, termografia, sînt mai speciale.

Examenele scopice utilizate în ginecologie;

- Colposcopia - explorarea vizuală prin intermediul puterii măritoare (3o-4o ori) al colposcopului, examinînd porţiunea intravaginală a colului şi pereţii vaginali ;

- histeroscopia simplă, sau de „contact", explorează suprafaţa endouterină ;

- amnioscopia - explorează coloristica lichidului amniotic ;

- coelioscopia, (laparascopia, peritoneoscopia) apreciază genitalele interne, prin introducerea coelioscopului transabdominal (fig.150), sau trans-vaginal (fundul de sac posterior) - este culdoscopia.

Examene paraclinice ginecologice prin puncţie

- douglasocenteza - puncţia fundului de sac vaginal posterior prin care ajungem în fundul de sac peritoneal Douglas ; pentru recoltarea produselor patologice acumulate acolo ;

- aminocenteza - puncţia cavităţii amniotice, transabdominal, mai rar endocervical, pentru aprecierea riscului foetal.

Explorări hormonale uzuale în ginecologia practică ;

Explorări directe - dozări a metaboliţilor principali ai hormonilor polipeptidici, sau steroizi ovarieni; prin dozarea lor în serul sanguin, urină, lichidul amniotic.

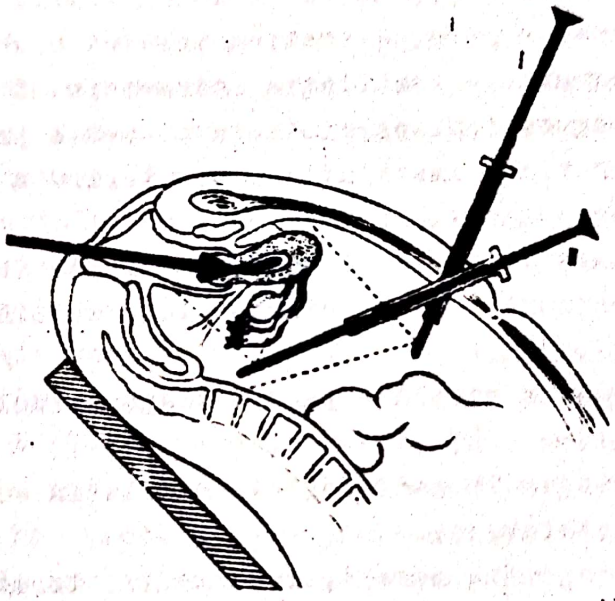

Fig.150

Coelioscopia transabdominală

Explorări indirecte - acea a receptorilor hormonali ; examenul histohormonal endometrial (curetajul uterin biopsic); examenul citohormonal vaginal ori vezical.

Examene biopsice oncologice.

- biopsia ovariană percoelioscopică (în diagnosticul precoce al tumorilor ovariene inaparente clinic) ;

- biopsia colului uterin patologic, suspect de proliferare malignă;

- curetajul biopsic endometrial; examenul citologic cervicouterin în depistarea precoce a cancerului de col uterin.

Simptomele cardinale ale ginecopatiilor

Femeile solicită asistenţă ginecologică, pentru următoarele simptome ; hemoragii uterine, leucoree, dureri pelviabdominale, lipsa procreerii (sterilitate conjugală); anomalii ale sexualităţii.

HEMORAGIA IN GINECOLOGIE

Hemoragia uterină, ca manifestare biologică a ciclului genital este o stare normală - este hemoragia menstruală fiziologică.

Ea devine patologică şi se numeşte ; menoragie, cînd menstruaţia depăşeşte parametrii ei normali (durată, cantitate) păstrînd intervalul şi metroragie - hemoragie uterină, ce se petrece între menstruaţii fără nici o relaţie cu ciclul genital. Metroragia şi menoragia sînt denumite generic menopatii.

Metroragia poate fi întîlnită în toate perioadele vieţii; naştere-pubertate; pubertate-menopauză; menopauză pînă la vîrste înaintate.

Metroragia are un substrat clinic dublu; metroragia simptom şi metroragia sindrom.

Metroragia simptom este un epifenomen al unei stări patologice, frecvent uteroanexială, foarte rar o stare patologică generală (a altor sisteme a organismului). Ea poate fi manifestarea clinicobiologică a unor tumori ovariene endocrine de tip feminizant, a unor kiste ovariene funcţionale, a unei modificări a stromei ovariene (stroma ovariană funcţională), a unei stări patologice uterine (fibromatoza uterină, fibroscleroza uterină, metrita cronică cu vascularită, cancerul de corp uterin, cancerul de col uterin), precum şi a patologiei hemoragice a sarcinii, naşterii, lehuziei.

Metroragia sindrom , nu are un substrat morfopatologic clinic evident, ci unul fiziopatologic, constînd din dereglarea funcţiei axului endocrin hipotalamo-hipofizo-ovarian, dacă a hormonostatului gonadic - sînt metroragiile disfuncţionale.

Metroragia poate apare în orice vîrstă, dar cu frecvenţă şi substrat diferit.

Astfel, la N.N. metroragia din criza genitală a N.N. o

pubertate în miniatură (tumefierea sînilor, congestie vulvară, metroragia) este datorită scăderii postpartum a oestrogenilor primiţi de la mama.

Metroragiile infantile, ar putea fi, excepţional, metroragii simptom (tumoră feminizantă de ovar), dar ele sînt frecvent metroragii sindrom anume cele peripubertare - perioada în care ovarul îşi începe funcţia exo şi endocrină şi în care desechilibrul oestroprogestinic cu fluctuaţiile oestrogeniei, determină metroragii, care uneori sînt urgenţe ginecologice (consultaţi capitolul urgenţe).

Metroragiile cele mai frecvente sînt în perioada adultă, fie că sînt metroragii simptom, fie că sînt metroragii sindrom. Ca simptom, aceste metroragii sînt fie obstetricale (hemoragiile din cursul stării gravidopuerperale), fie ginecologice, metroragia simptom sau metroragia sindrom.

Metroragiile perimenopauzice, sînt predominent metroragii sindrom în premenopauză (similar celor din peripubertate) exprimînd acelaşi desechilibru oestroprogestinic, dar sînt şi metroragii simptom, mai ales în postmenopauză, cînd ele semnalează o proliferare malignă uterină ori ovariană.

L E U C O R E E A

Leuoreea este ansamblul secreţiilor care-s produse de diferite segmente ale căilor genitale şi eliminate la exterior. In practica ginecologică întîlnim două tipuri de leucoree; fiziologică şi patologică (fig.151).

Leucoreea fiziologică, umezeşte şi lubrefiază căile genitale, în permanenţă şi este furnizată în cantităţi în care să nu se exteriorizeze pe tegumentele perineovulare. Ea provine din segmentele; tubar, uterin, cervical, vaginal, vulvar, al căilor genitale (fig.151).

Leucoreea fiziologică tubară este apoasă, transparentă, seroasă, se elimină continuu în abdomen, fie pe căile genitale inferioare,

Leucoreea uterină este seroasă, ea reprezintă un transsudat al criptelor endometriale, este eliminată continuu sau intermi-

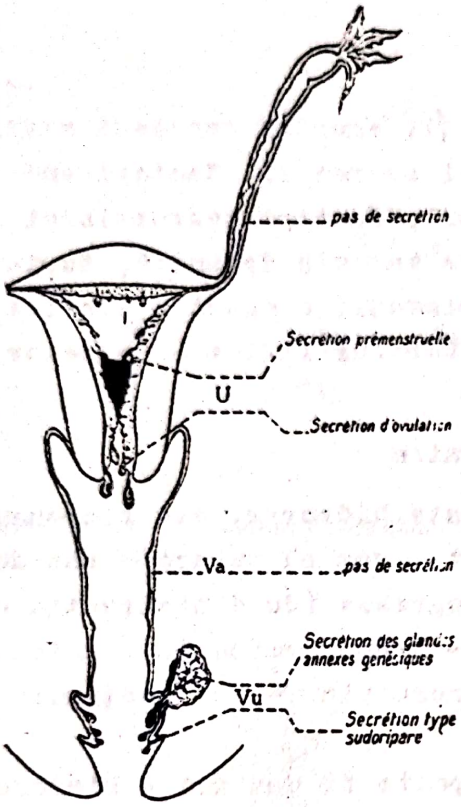

Fig.151
Leucoreea fiziologică

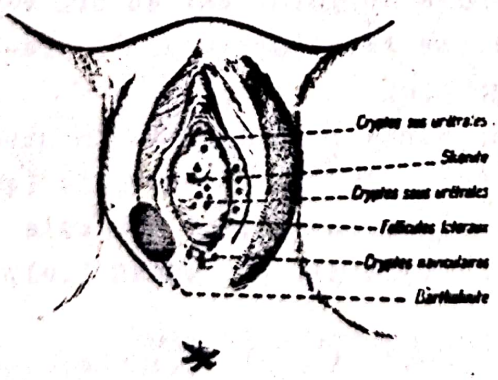

Fig.152
Glandele regiunii vulvare - repere microbiene

tent (în retroversii flexii).

Leucoreea cervicală, de fapt endocervicală, este produsul de secreţie al glandelor mucoase cervicale; filantă, transparentă, vîscoasă, aderentă, alcalină. Ea înscrie variaţii ciclice, cu un maximum ovulator, cînd filanţa este maximă, transparenţa de asemeni; în cursul sarcinii este secretată abundent, aderă de endocervix acumulîndu-se pentru a forma dopul gelatinos al colului gravidic.

Leucoreea vaginală, este albläptoasă acidă (Ph 4,5-5), este un transsudat din pereţii vaginali (nu sînt glande vaginale), este întreţinută de echilibrul oestroprogestinic ovarian, de către glicogenul intraepitelial vaginal, de flora vaginală saprofită (fig.152).

Leucoreea vulvară, este cazeoasă, gălbuie, este rezultatul secreţiei glandelor periuretrale (Skene), al Gl.Bartholin, a glandelor sudoripare şi sebacee de pe tegumentele perineale (fig.152).

Leucoreea patologică

Leucoreea patologică este orice scurgere genitală exteriorizată prin vagin prelingîndu-se pe formaţiile vulvare, perineale, şi regiunile limitrofe.

Leucoreea patologică poate prezenţa caracterele celei fiziologice (leucoreea apoasă-hidroreea, sau leucoreea mucoasă), dar poate avea şi alte caraçtere; purulentă (pyoreea), serohematică, seropurulentă, cremoasă.

Etiologie

O serie de factori determinanţi; agenţii patogeni exogeni ori autogeni - (ei furnizează de obicei pyoreile), factori endocrini (excesul ori insuficienţa oestrogenilor), factori neuropsihici (emoţii, tonusul efectiv crescut, ideea sexuală definită, dorinţă sexuală nedefinită), şi factorii favorizanţi; congestia ciclică a genitalelor, congestia sexuală, a eforturilor fizice, a meselor copioase).

Forme anatomoclinice

Leucoreea patologică tubară este hidroree, sau hidrohematoree care se poate elimina intermitent - vomică tubară - sau acumula în lumenul tubar destinzîndu-l progresiv (după obstrucţia ostiumului uterin şi a celui abdominal) - transformînd tuba într-un chist inflamator cu conţinut seros hidrosalpinx -, cu conţinut purulent - pyosalpinx.

Leucoreea patologică uterină, poate fi seroasă - hidroreea pre- sau postmenstruală - sau pyoree (endometrită, abcese uterine); ea se elimină continuu sau intermitent, după solicitarea colului stenozant, uterul fiind transformat într-o pungă purulentă (pyometria).

Leucoreea patologică, endocervicală, este mucopurulentă (mucus tulbure, sau clar conţinînd granule de puroi galben ori verde ori gris), este aderentă de endocervix, se exteriorizează la presiunea colului, cu vîrful valvelor vaginale.

Leucoreea patologică vaginală, poate fi hidroree, în hiperoestrogenii, ori vaginite alergice; pyoree, de culoare verzuie (gonococia), galben-gris (restul piogenilor), cremoasă, cu vezicule (colpita emphisematoasă-trichomonazică (fig.153), brînzoasă (colpita moniliazică).

Etiologia leucoreii patologice; infecţioasă; disendocrină; neuropsihică, variază în raport cu vîrsta; este pyoreică în perioada infantilă, pyoreică în cea adultă, pyoreică şi serohematoreică în perimenopauză.

DUREREA IN GINECOLOGIE

Este simptomul cel mai comun, cel mai banal, cel mai puţin

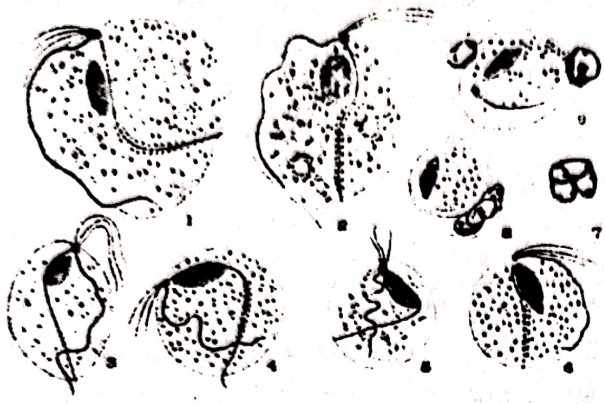

Fig.153
Trichomonas vaginalis forme de prezentare

luat în atenţie. Lerriche spunea: "nu uitaţi că există o singură durere uşor suportabilă, este durerea altora".

Similar restului patologiei dolorigene, durerea în ginecologie exprimă conştiincizarea sensibilităţii sistemului reproductiv feminin, ea rezultă din excitaţia prin procesul patologic al receptorilor genitali (fig. 154).

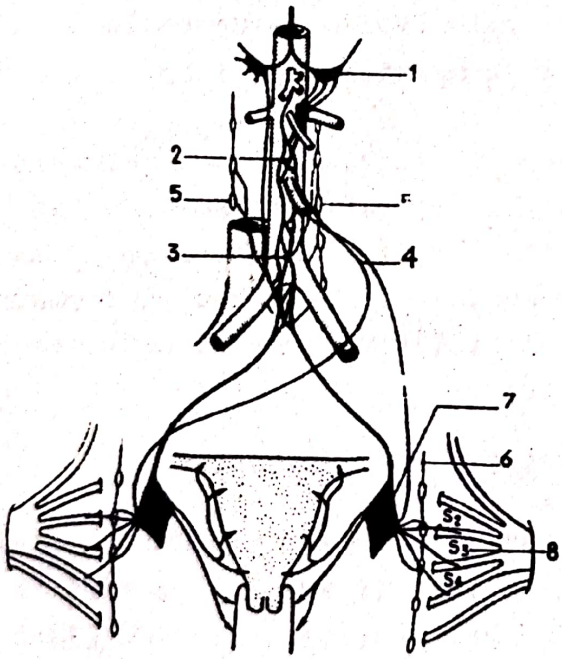

Fig.154
Inervaţia sistemului reproductiv feminin.

1- ganglion semilunar
2- plex mezenteric
3- nerv presacrat
4- filet din plex lombar
5- ganglioni simpatici lombari
6- ganglioni simpatici sacraţi
7- plexul hipogastric inferior
8- rădăcini sacrate

Inervaţia sistemului reproductiv este intrinsecă şi extrinsecă. Cea intrinsecă, alcătuită din ganglioni intramurali, corpusculi senzitivi subperitoneali, interoceptori (pentru colul şi corpul uterin) conferă uterului o autonomie funcţională. Cea extrinsecă are căi senzitive şi căi motorii. Căile senzitive au zona reflexogenă în regiunea cervicoistmică a uterului, de unde pleacă 2 căi ; una superioară racordată la D_{11}-L_2 şi una inferioa-

ră racordată la S_2-S_4, deci un racord uterolombar şi unul utero-sacrat utilizînd lanţurile ganglionare vegetative laterovertebral sacrat, cel prevertebral (nervul presacrat şi nervul hipogastric), lanţul simpatic periarterial. Cea motorie, de tip simpatic este racordată la D_5-D_{10} şi parasimpatic la S_2-S_4.

Durerile ginecologice se impun prin următoarele caracteristici: sediu, intensitate, ritm; sediul durerii ginecologice este în dermatomerul corespunzător; cel median este anterior în hipogastru şi posterior în dreptul articulaţiilor sacroiliace; sediul lateral este în fosele iliace, cu iradieri spre coapse ori lombe. Intensitatea variază : subacută, acută, supraacută, cronică. Ritmul variază: dureri ritmice - cele perimenstruale (algomenoree); cele din avort; din naşterea prematură ori cea la termen; intermenstruale; premenstruale; menstruale; postmenstruale. Durerile permanente sînt continui, calmate prin repaus, exacerbate prin : efort, creşterea presei abdominale, congestia activă ori pasivă a genitalelor.

Durerile paroxistice, apar în crizele mari abdominopelviene - în urgenţele gineco-obstetricale; ruptura unei sarcini ectopice; ruptura uterină; perforaţia uterină; ruptura unei tumori ovariene chistice; torsiunea supraacută ori acută a unei formaţii anexiale (anexă sănătoasă ori patologică); sindrom ocluziv acut; peritonită acută difuză ginecologică.

STERILITATEA SI INFERTILITATEA CONJUGALA

Aceste ginecopatii sînt mărturia anomaliei funcţiei gestative incipiente (ginecopatii digestative) şi anume : sterilitatea este imposibilitatea concepţiei (a fecundaţiei) celor doi gameţi; infertilitatea este imposibilitatea nidării zigotului.

Anomaliile funcţiei sexuale

Aceste anomalii se referă la perturbări privind fie impulsia sexuală (libidoul), fie realizarea sexuală (copulaţia), cu cele trei stadii : intumescenţa, orgasmul, detumescenţa). Majoritatea anomaliilor sexuale sînt prin insuficienţă, a impulsiei sexuale ori a realizării sexuale. Cele mai numeroase aparţin realizării

sexuale..

Insuficienţa impulsiei sexuale are, fie un substrat organic (hipoplazie genitală accentuată) fie mai frecvent un substrat psihic, indiferentismul sexual.

Insuficienţa realizării sexuale are două aspecte; impotenţa sexuală, prin leziuni cronice vulvovaginale, vaginismul.

Femeia se plînge în general de absenţa tumescenţei, este dispareunia (rapoartele sexuale dureroase), primitivă (ginecopatii malformative, ori stări psihice - repulsia faţă de partenerul nedorit) ori secundară (ginecopatii inflamatorii, distatice). Se mai plînge de frigiditate, absenţa orgasmului (rapoarte posibile, indolore, dar fără plăcerea sexuală.

GINECOPATII CURENT INTILNITE IN PERIOADA INFANTILA

Ginecopatiile perioadei copilăriei sînt foarte rare şi aparţin fie inflamaţiilor, fie disfuncţiei sistemului reproductiv.

N.N. poate prezenta o pubertate în miniatură - manifestată prin tumefierea moderată a sînilor, prin congestia regiunii perineovulare şi un simulacru de menstruaţie - este criza genitală a N.N. Ea se petrece la cazuri în care trec prin bariera placentară oestrogeni materni în cantitate mai mare, spre făt, determinînd modificări în receptorii hormonali ai acestuia. La 24-48 ore postpartum, perioada în care aprovizionarea cu oestrogeni materni a încetat, se produce exfolierea endometrului noii născute cu minimenstruaţia ce exprimă o minipubertate.

N.N. se poate infecta în timpul expulsiei cu microbi patogeni ai căilor genitale inferioare materne - cu gonococul - microbul mucoaselor, şi în 24-48 ore prezintă fie o conjunctivită gonococică ce se poate ulterior complica cu oftalmie gonococică, fie o vulvă-vaginită gonococică ori cu alţi germeni patogeni.

In perioada copilăriri, ginecopatia cel mai frecvent întîlnită este vulvovaginita infantilă - se caracterizează prin:

- trei circumstanţe etiologice - gonococică, vulvovaginită secundară celei gonococice (strepto ori stafilococică), vaginită cu saprofiţi banali oxiuroză, monilia ;
- cauze favorizante - hipotrofismul mucoasei vaginale

epiteliul atrofic, fără glicogenul pe care să-l transforme bacilii Doderlein în acidul lactic care să asigure pH-ul, nedesar autoapărării vaginului; corpii străini intravaginali reţenţionaţi îndelungă vreme; lipsa igienii elementare a genitalelor externe ;

- clinic se prezintă pentru prurit, leucoree ; obiectiv se constată congestia genitalelor, oedem, escoriaţii ;

- evoluţia lungă fără a interesa starea generală ;

- contaminarea extrasexuală, lenjeria de pat maternă, infecţie accidentală.

Ginecopatiile peripubertare

Gynecopatiile peripubertare se manifestă clinic prin anomalii privind : apariţia primei menstruaţii (menarhei), anomalii în desfăşurarea acesteia (menopatii peripubertare).

Apariţia menarhei poate fi precoce, adică instalată cam între 9 şi 11 ani - pubertate precoce timpurie, la care substratul etiologic poate fi o hiperoestrogenie ovariană, sau pînă la 9 ani- pubertate precoce infantilă, a cărui substrat este morfopatologic anume, tumori ovariene endocrinosecretorii (cazul descris de Desmaret cu pubertatea instalată la 2 ani jumătate, menopauza la 53, cazul descris de Blumenthal cu pubertatea la 1 an, cu o sarcină la 8 ani şi menopauza la 25).

Pubertatea poate fi şi tardivă - după 15 ani, cînd etiologia pare a fi supraovariană (hipotalamohipofizară) sau peste 18 ani cînd etiologia pare a fi genetică (sindromul Turner).

Menopatiile peripubertare sînt similare celor din perioada adultă, amenorei, algomenorei, hipo-oligomenorei, metroragii disfuncţionale. Dintre acestea, amenoreile trebuiesc diagnosticate diferenţial faţă de criptomenorei (colpohematometria se evidenţiază prin distensia regiunii himeneale cu himen imperforat - congestia violacee, iar tactul rectal remarcă o masă pelvină păstoasă ascensionată, uterul care este moale, moderat sensibil, semimobil)(fig. 155).

Cea mai frecventă menopatie perpubertară este metroragia disfuncţională, care are ca substrat desechilibrul oestroprogestinic - în 95 % din aceste menopatii. Ele pot constitui uneori urgenţe hemoragice (consultaţi capitolul urgenţe).

Substratul morfologic al metroragiilor disfuncţionale peripubertare, este alcătuit din prezenţa kistelor ovariene funcţionale - fie foliculinic (fig.156), fie progestinic (luteinic) (fig.156). In ambele împrejurări, receptorul endometrial evoluează exuberant (hipertrofie şi hiperplazie), sau cu pseudodecidualizare, însoţite de descuamări haotice cu hemoragia complimentară.

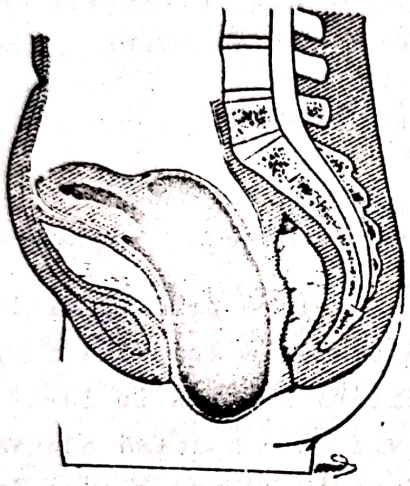

Fig.155
Criptomenoree hematocolpos-hematometrie

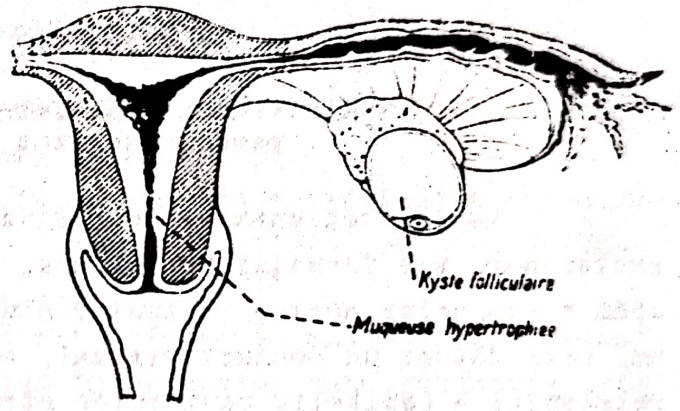

Fig.156
Kist funcţional foliculinic endometru, hiperplazic

GYNECOPATII CURENT ÎNTILNITE IN PERIOADA ADULTĂ

Ginecopatii inflamatorii

Ginecopatiile inflamatorii în această perioadă pun problemele cele mai importante deoarece, alături de frecvenţa lor în cadrul ginecopatiilor (5o-6o %) acestea condiţionează restul ginecopatiilor - cele disgestative (sterilitatea şi infertilitatea conjugală) cele dismenoreice (perturbări ale funcţiei menstruale), cele dissexuale (dispareunia , frigiditatea).

Patogenitatea inflamaţiilor ginecologice, diferă de cea aparţinînd altor organe prin o serie de particularităţi morfofiziologice a sistemului genital care-l fac în acelaşi timp expozabil stressului infecţios dar şi protejabil.

Scanned with OKEN Scanner

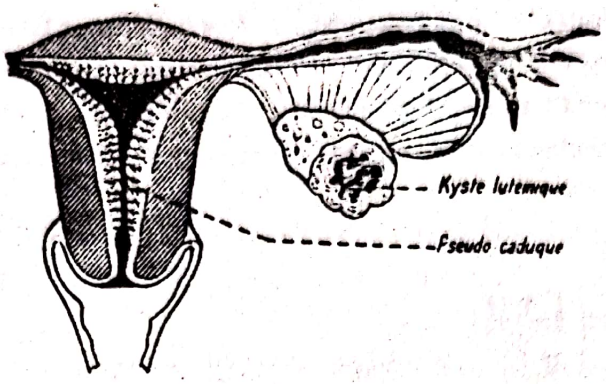

Fig.157

Kist funcţional luteinic endometru psedecidualizat

Astfel regiunea vulvo-perineală, se apără prin pliurile protectoare ale formaţiilor labiale, prin secreţia apocrină fungicidă a glandelor anexe; vaginul conduct dilatabil pînă la 10-12 cm, este totuşi un conduct virtual, căptuşit cu o mucoasă adecvată reistenţii - (epiteliu pavimentos stratificat), nu are glande în care să se retragă agenţii patogeni, are un pHi de 4,5-5 care asigură aciditatea bactericidă, întreţinută de acidul lactic provenind din glicogenul vaginal sub acţiune a bacilului Doderleim din vaginul normal ; colul uterin barează cu mucusul, său invazia ascendentă a microbilor în cursul evoluţiei sarcinii (dopul gelatinos face o separare între segmentul bacterifer (vaginul) şi cel steril al căilor genitale (uter, trompe); corpul uterin se debarasează lunar de eventualii microbi cuibăriţi în endometru prin exfolierea menstruală a acestuia.

Dar sistemul genital femel are şi particularităţi care-l expun infecţiei : acestea sînt în primul rînd stările fiziologice, în al doilea rînd, stări patologice. Cele fiziologice se referă la : comunicarea cu exteriorul,prin extremitatea perineală,a căilor genitale şi cu marea cavitate peritoneală prin extremitatea lor tubară pavilionară ; se oferă astfel posibilitatea infectării ascendente, ductogene, a sistemului reproductiv feminin ; rapoartele de vecinătate cu intestinul gros cu flora coliformă ; ovarul

Scanned with OKEN Scanner

învelit la exterior doar de un epiteliu simplu ; endosalpinxul cu mucoasa subţire, cu multiple pliuri care se pot uşor aglutina delimitînd loje pentru cuibărirea microbilor ; bogăţia reţelei limfatice pericervicouterine; poarta de intrare a infecţiei creată de suprafaţa endouterină care-şi exfoliază endometrul funcţional cu ocazia fiecărui ciclu; menotoxinemia cu rolul ei hipoergizant; plaga uteroplacentară după expulsia placentei ; lochiile care sînt un veritabil mediu de cultură. Cele patologice - ar fi ginecopatiile malformative (septuri, diafragme vaginale), prolapsul, favorizant al stazei şi congestiei.

Scurte date epidemiologice

Sursa agenţilor patogeni ai ginecopatiilor inflamatorii este triplă; endogenă, autogenă, exogenă.

Sursa endogenă, este dată de flora microbiană a segmentului bacterifer (vulvo-vaginal) al căilor genitale, este sursa infecţiei ascendente, ductogene.

Sursa autogenă constă din infectarea sistemului reproductiv dintr-un focar septic aflat în organism (tubul digestiv urinar inferior, visceropatii inflamatorii).

Sursa exogenă este mai puţin atmosferică (ploaie bacteriferă) şi mai frecvent prin ustensile infectate, fie ele sanitare, fie nesanitare, cît şi de cavităţile microbiene externe (cavitatea conjunctivală, bucofaringiană, anală).

Căile de infecţie

Sînt 4 căi importante, în ordinea frecvenţii lor descrescînde :

- calea canaliculară - ductogenă - ascendentă, utilizată de gonococ (microbul mucoaselor),(fig.158) ;
- calea limfatică - utilizată de streptococ, în infecţiile postabortum şi postpartum ;
- calea prin contiguitate - frecvent digestivă (colonul drept pentru anexa dreaptă, cel sigmoidian pentru cea stîngă ;
- calea sanguină, pentru infecţiile autogene, este calea metastazelor după embolii septice (fig.159).

Scanned with OKEN Scanner

Agenţii patogeni ai ginecopatiilor inflamatorii sînt : microbi, virusuri, paraziţi, ciuperci

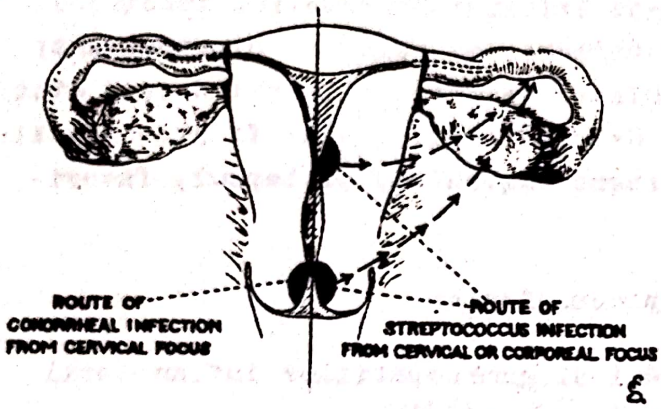

Fig.158

Calea ductogenă şi limfatică a infecţiei

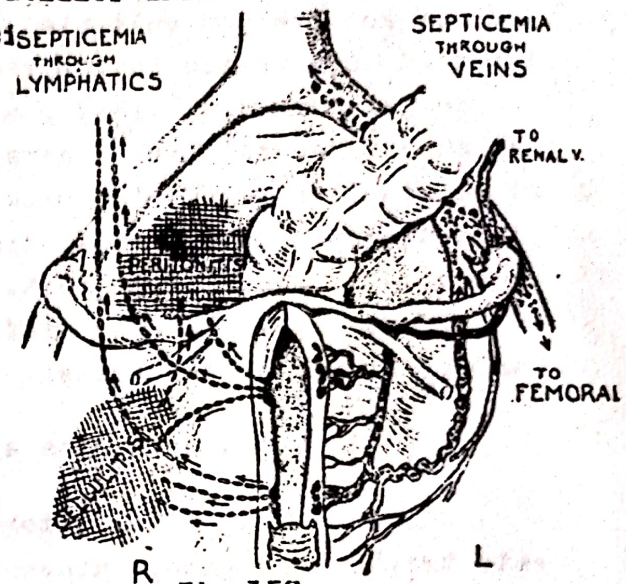

Fig.159

Calea limfatică şi sanguină a infecţiei

Microbii sînt următorii: gonococul (4o %), stafilococul auriu, streptococul hemolitic şi nehemolitic, aerob şi anaerob, enterococul, pneumococul, E.coli, Clostridium Welchii (bacilul perfringens).

Virusuri : cel gripal, cel herpetic, cel din M.M.Favre;

Paraziţi - trichomonas vaginalis.

Ciuperci : moniliaze (Candida albicans).

Contaminarea este de două tipuri - sexuală şi nesexuală.

Contaminarea sexuală condiţionează inflamaţiile nelegate de funcţia gestativă, inflamaţii nepuerperale, infecţia se poate face fie prin contaminarea partenerei de către un partener vindecat doar aparent (95 %), sau partenera este contaminată, tot aparent vindecată, dar care eliberează cu ocazia congestionării sexuale, agenţii patogeni cantonaţi în glandele periuretrale (Skene) ori în glandele Bartholin (repere microbiene ale femeii).

Contaminarea nesexuală, este de obicei sursa infecţiei legate de funcţia gestativă a femeii - infecţia puerperală.

Ginecopatiile inflamatorii din perioada adultă sînt de două grupe în privinţa circumstanţelor etiologice; unele sînt corelate cu patologia funcţiei gestative - sînt infecţiile puerperale,

Scanned with OKEN Scanner

altele sînt corelate cu funcţia menstruală sau cea sexuală sînt infecţiile comune, nepuerperale.

GINECOPATIILE INFLAMATORII PUERPERALE

Se numesc puerperale, infecţiile "din uter şi prin uter, apărute după expulsia produsului de concepţie" Jeffcoate, deci infecţiile postabortum şi cele postpartum.

Formele anatomoclinice ale infecţiilor puerperale. In raport cu evoluţia lor, sînt trei forme; locale sau localizate, regionale sau propagate, generale sau difuzate.

Infecţiile puerperale localizate sînt, în ordinea frecvenţii lor descrescînde; uterine, vulvovaginale, cervicale, mamare.

INFECTIILE PUERPERALE LOCALE. Din cele uterine sînt două mai importante ;

- endometrita puerperală acută, întîlnită în 6o % din avorturile septice, ea este fie superficială (numai endometrială) fie profundă (endomiometrială) este determinată de germeni cu virulenţă mare; constă din febră a 3-4-a zi,. lochii foetide, subinvoluţie uterină ;

--metrita acută puerperală are mai multe forme anatomo-clinice; metrita supurată - cu abcese miometriale; metrita gangrenoasă (emfizemul uterin); metrita hemoragică (dată de streptococul hemolitic); infarctul uterin septic - cu şoc toxico-septic, I.R.A.

Infecţiile puerperale vulvo-vagino-cervicale, sînt consecutive infecţiei ascendente, ductogene, eventual endogene, a soluţiilor de continuitate, spontane ori provocate (plăgi, fisuri, rupturi), situate la cele trei nivele ale canalului moale. Clinic se remarcă o alterare moderată a stării generale, iar local, plaga devine congestivă, infiltrată, acoperită cu o secreţie seropurulentă, exşudat inflamator foetid în vagin.

M A S T I T E L E

Mastitele, inflamaţii acute ori cronice ale mamelei, se întîlnesc mai frecvent corelate cu starea gravidopuerperală (mastitele de alăptare) dar sînt şi în afara alăptării.

Scanned with OKEN Scanner

Epidemiologie

"Mastitele din maternităţi" au demonstrat uneori veritabile endemii de spital în care un rol deosebit îl îndeplinesc; purtătorii de germeni; aeromicroflora (de exemplu la schimbarea lenjeriei aeromicroflora creşte de 4 ori); infecţiile încrucişate (Balş); rolul de focar infecţios al NN (la numai 18 ore de la internarea unui NN cu enterită- (Escherichia Coli)- toate obiectele din jur, sînt contaminate. Pyodermita N.N., sindroamele toxico-septice a NN, sînt o sursă patogenă şi pentru mastitele de alăptare.

Etiopatogenie

Factorii determinanţi sînt stafilococul auriu hemolitic în 9o-97 %. El se găseşte pe mamelon în 2 % înaintea naşterii şi în 87 % după 7 zile de lehuzie, în gura NN creşte de la 42 % în ziua 4-a la 99 % din ziua 7-a de alăptare. Alţi germeni cauzali sînt streptococul, bacilul coli , pyiocianicul, iar pentru mastitele cronice mai sînt bacterii specifice, paraziţi.

Factorii favorizanţi sînt în primul rînd puerperalitatea - în 95 %, cu predominenţa primiparelor, 3/1 faţă de multipare, explicabilă prin frecvenţa fisurilor mamelonare mai frecvente la primipare şi prin imunitatea cîştigată la multipare. Staza lactată, hipogalactia,sînt de asemeni factori favorizanţi,.

Sursa de infecţie este directă reprezentată de; cavitatea bucofaringiană, a NN, a lehuziei, a personalului de îngrijire; cavitatea vaginală; ustensilele sanitare şi nesanitare din preajma lehuzei. Sursa indirectă ar fi cea aeriferă. Există un circuit infectant; infecţie-reinfecţie permanentă, între NN-lehuză, personal sanitar, care explică incidenţa mai mare a mstitelor lehuzelor spitalizate decît a celor născute la domiciliu.

Căile de infecţie sînt; ductogenă (galactoforică), utilizată de germenii de pe tegumentele areolare, mamelonare, cele din gura NN ori de pe mînile mamei ori a personalului; calea limfatică este cea mai frecventă (7o %), are punct de plecare fisurile mamelonare; calea hematogenă, este foarte rară, este pentru mastitele specifice; calea prin contiguitate, ar fi de asemeni pentru infec-

ţii în afara alăptării, infecţii tbc.

Formele anatomoclinică ale mastitelor

Infecţia mamelei poate interesa:formaţiile paramamare - toate structurile neglandulare ale mamelei (ţesutul celulo-adipos, pielea) - este paramastita; glanda mamară - mastita propriu-zisă.

Paramastitele sînt manifestări infecţioase, pyogene lăcalizate fie în formaţiile anatomice premamare - sînt premastitele, sau,în structurile retromamare - sînt retromastitele.

Premastitele, denumite încă şi supramastite, pot prezenta următoarele forme anatomoclinice; limphangita mamară, superficială - congestia unei zone triunghiulare cu vîrful spre mamelon şi baza spre axilă, cu temperatură şi sensibilitate locală, erizipelul areolei - o streptodermită cu caracterele obişnuite, abcesul tuberos al areolei (localizarea infecţiei într-o glandă areolară), abcesul premamar.

Retromastitele, denumite încă şi inframastite, sînt abcesul retromamar , simplu sau în buton de cămaşă (abcesul care a perforat capsula conjunctivă a glandei mamare, colectînd şi acolo un abces.

Mastitele propriu-zise, sînt de două categorii; acute şi cronice. Mastitele propriu-zise acute, de alăptare, pot fi localizate ; la nivelul unuia sau cîtorva galactofore (-galactoforita acută-) . La expresia mamelonului apare un granul de puroi, care se deosebeşte de picătura de lapte care ar veni pe galactoforul vecin, sănătos, prin neabsorbţia de către vată (cum se întîmplă cu picătura de lapte - semnul Budin); abcesul glandei mamare, poate fi un abces central al mamelei sau un flegmon mamar, similar oricărei leziuni flegmonoase. Mastitele propriu-zise cronice,, majoritatea sînt rezultatul cronicizării unora acute netratate la timp, sînt cu germeni obişnuiţi. Dar sînt mastite cronice cu germeni specifici (microbi ori paraziţi). Mastitele cronice cu germeni banali sînt; galactocelul mamar - o tumoretă chistică inflamatorie, cu lapte reţenţionat de luni sau ani de zile, cu peretele fibrozat, bănuită uneori drept neoplasm mamar; mastita cronică supurată, cu noduli inflamatori cronici abcedaţi, cu intercomunicaţii, cu atrofia tegumentelor mamare din jur; mastita cronică indurată - a cărei consistenţă o situiază în grupul falselor cancere de sîn. Între masti-

tele cronice specifice, cea tbc. este mai frecventă - abces rece plecat de la o osteocondrită tbc. costală; iar dintre cele parazitare, cea actinomicetică, cea sporotricotică, sau cea taeniazică, sînt extrem de rare.

Formele clinice ale mastitelor

Sînt două categorii importante; mastitele de alăptare - deţin proporţia de 7o %, şi mastitele din afara alăptării. Cele din afara alăptării se pot grupa în mastite de evoluţie şi mastite din boli infecţioase.

Mastitele de evoluţie , apar cu ocazia unor circumstanţe neuroendocrine cu răsunet şi în receptorul hormonal mamar. Astfel, mastita NN, este o manifestare mamară a crizei genitale a NN, mastita de pubertate, mastita din timpul sarcinii, mastita din premenopauză, sînt expresia unor modificări neurovasculare în teritoriul glandei mamare dependente de desechilibre a steroizilor sexuali. In context, se înscrie şi mastita bărbaţilor cu ginecomastie, Mastitele din bolile infecţioase, sînt o localizare, metastatic infecţioasă, a unor boli infectocontagioase, mastita tifică, ourliană, variceloasă, scarlatinoasă.

Diagnosticul clinic pozitiv

In mastitele acute, simptomele generale sînt ale oricărei infecţii acute; febră, indispoziţie, dureri locale. Examenul obiectiv semnalează modificări locale oarecum caracteristice; zona congestivă triunghiulară cu baza axilară şi vîrful mamelonar, în limphangită; placardul roşu viu cu marginea hipertrofiată în erizipelul mamar; nodulul inflamator fluctuient, dureros perimamelonar, în abcesul tuberos; tumefierea inflamatorie localizată în unul din quadrante, cu calor-tumor-dolor-rubor, în abcesul premamar; proiectarea mamelei înainte, cu ştergerea şanţului retromamar, dureri la presiunea pe planul pectoral al sînului, în abcesul retromamar; picătura de puroi la expresia mamelonului în galactoforita acută ; tumefierea dureroasă a sînului - în abcesul glandei mamare; tumefierea şi durcificarea sînului, în flegmonul lemnos.
In mastitele cronice, starea generală deloc sau discret alterată, iar la examenul sînului se constată ; o formaţiune mamară chistică

în tensiune, imobilă în corpul mamelei, dar mobile pe planurile supra şi subjacente, în galactocelul mamar; modificări ale consistenţii sînului-durcificare cu durere moderată, cu traiecte fistuloase roşii palide, ocupate de puroi, în mastita cronică supurată; numai duritatea, în mastita cronică indurată.

Diagnosticul clinic diferenţial

In mastitele acute, se face cu engorgementul mamar. In mastitele cronice se discută cu o serie de modificări posttraumatice ale sînului-citosteatonecroza sînului; cu mastozele (acestea apar de obicei perimenopauzic şi sînt însoţite de alte manifestări ale hiperoestrogeniei). Se mai discută cu tumorile benigne şi maligne ale sînului.

Tratamentul este profilactic şi curativ

Cel profilactic, însumează un mănunchi de măsuri locale şi generale,. Măsurile locale constau din; gimnastica mamelonului-masaj încă din timpul sarcinii (pentru cele ombilicale mai ales),, spălarea regiunii areomamelonare zilnic cu apă şi săpun, antisepticizarea mamelonului cu ; acid boric 3% înainte şi după supt, cîmpuri sterile pe mamelon între supturi, tratamentul fisurilor cu antiseptice, astringente, emoliente, vitamine,. raze ultraviolete, tratamentul engorgementului mamar, evitarea stoarcerii sînilor.

Măsurile generale cuprind ; desinfecţia generală a microclimatului, desinfecţia circuitului; cavitatea bucofaringee a personalului sanitar, cavitatea bucofaringee a NN, a mînilor, a instrumentarului, a obiectelor uzuale; ciclizarea în spital - aerosoli cu U.V.,depistarea purtătorilor de germeni.

Tratamentul curativ este general ; vitaminoterapie, vaccinoterapie cu anatoxină, cu autovaccin, antibioticoterapie în formele acute (după antibioticogramă) şi local. In formele de debut oprirea evoluţiei spre abcedare; comprese cu antiseptice, antibiotice, în formale avansate, grăbirea abcedării - debridare - drenaj. Privitor la lactaţie, întreruperea suptului, prescrierea mulsului, prescrierea aspiraţiei.

INFECTII PUERPERALE REGIONALE (propagate) sînt anexita puerperală, celulita pelvină puerperală, tromboflebita acută puer-

perală, pelviperitonita acută puerperală.

ANEXITA ACUTA PUERPERALA, se întîlneşte frecvent postabortum, mai rar postpartum; infecţia se face pe cale limfatică, invadeasă trompa de la exterior spre interior;este cauzată de streptococ, ori colibacili. Clinic, este o anexită simplă - catharală ori o anexită chistică (hidrosalpinx, ori pyosalpinx).

CELULITA PELVINA ACUTA PUERPERALA, este propagarea pe cale limfatică, a infecţiei de la colul uterin ori istmul uterin, în atmosfera conjunctivă laxă subperitoneală pelvină. Poate fi localizată sub marginea superioară a ligamentului larg (flegmonul ligamentului larg) fie la baza ligamentului, (flegmonul tecii, hipogastrice) fie sub peritoneul latero-pelvin (flegmonul pelviparietal) . Evoluţia flegmonului poate fi spre resorbţie (în decurs de cîteva săptămîni sau luni de zile) sau spre supuraţie, sau spre indurаţie (flegmonul lemnos de ligament larg)(fig.170).

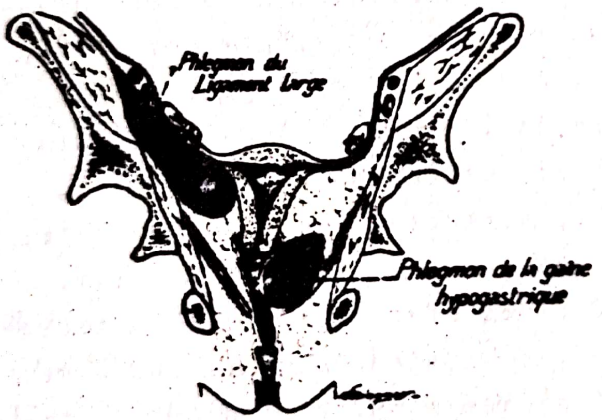

Fig.170

Celulita pelvină acută localizată

BOALA TROMBOEMBOLICA PUERPERALA

Este localizată frecvent la venele membrelor inferioare mai rar la cele pelvine; frecvent tromboflebita cu evoluţii spre flegmaţia albă ori caerulaea, rar flebotromboza rar emboligenă.

Aproape constant postabortum, rar postpartum, produse într-un complex etiologic în care factorii traumatici, chimici, infecţioşi ori toxiinfecţioşi, izolaţi ori asociaţi, lezează peretele venos, modificînd concomitent venomotricitatea,tromboflebitele şi flebotrombozele puerperale constituie o complicaţie predominent septică,puerperală-regională.

Morfopatologic întîlnim 2 grupe de modificări; a conţinătorului (peretele venos); a conţinutului (sîngele stagnant). Peretele venos este lezat atît la interior (endovenă) prin toxinele microbiene ori prin hipoxia de stază, cît şi la exterior (adventicea venoasă). Leziunile interesează şi terminaţiile nervoase vaso-

motorii care explică stasa venoasă pe deoparte şi spasmul arterial congener pe de alta. Alterările conţinutului, consecinţa stazei venoase realizează formarea unui chiag trecînd prin următoarele etape; 1- fenomenul de sludging şi pooling;

2- adeziunea plachetară şi leucocitară în reţeaua de fibrină (chiagul alb) ;

3- angrenarea hematiilor în această reţea (chiagul roşu). Chiagul alb este porţiunea fixă, aderentă, cel roşu este mobil, vîrful acestuia (capul) înoată în curentul sanguin venos. Capul chiagului se poate detaşa fiind antrenat în circulaţia sistemică: embelia aseptică din flebotromboză şi cea septică din tromboflebite, formînd metastaze septice (pulmon, rinichi, valve cardiace). Evoluţia clinică comportă 2 faze; preoedematosă şi oedematoasă..

In faza proedematoasă bolnava acuză; febră, tachicardie, modificări ale lochiilor, precum şi discrete dureri, furnicături, senzaţia de greutate, în regiunile ; crurală, subcrurală, poplitee, gleznă, plantară cu sensibilitate dureroasă la palparea acestor zone; oedeme discrete în regiunea trg.Scarpa, perimaleolar, hidrartroza genunchiului, iar la examenul vaginal digital, cordoane venoase dure, fixe, dureroase, parauterine.

In faza oedematoasă toate semnele de mai sus, se evidenţiază, este faza de flegmaţia albă dolens sau de flegmaţia caerulaea.

Formele anatomoclinice ale bolii tromboembolice pelvine puerperale sînt următoarele;

- <u>tromboflebita</u>, cu flegmaţia alba dolens, ori caerulaea, fie pe safena internă, fie pe venele pelviene; în aceste cazuri, lipsa oedemului îngreuiază diagnosticul, dar stări febrile postpartum în lipsa altor modificări obiective uterine, pledează în favoarea diagnosticului tromboflebitei pelvine. Examenul vaginal digital, în lipsa unei celulite pelvine, va identifica un cordon dur în şanţul sciatic, tangent cu peretele pelvin, simfiza pubiană, fix dureros ;

- <u>flebotromboza,</u> incomparabil mai rară decît tromboflebita, semnele locale estompate, embolii frecvente şi grave, flebotromboza se poate asocia cu tromboflebitele ;

- <u>flebita uteropelvină</u> supurată - extrem de rară, are

tabloul clinic al unei septicopioemii instalate brusc, embolizări septice multiple, urmate de abcese viscerale, pulmonare, cerebrale;
- tromboza intracraniană - excepţional de rară.

PELVIPERITONITA ACUTA PUERPERALA

Se prezintă ca şi cea din afara puerperalităţii sub două forme anatomoclinice; fibroadezivă şi supurată. Cea fibroadezivă se caracterizează printr-un proces infiltrativ difuz, depolisînd peritoneul visceral şi parietal pelvin, cu aglutinarea organelor din pelvis, într-un bloc dur, cartonos, moderat dureros, incluzînd şi uterul, care la examenul vaginal, pare zidit într-o masă compactă care umple pelvisul. Cea exsudativă, supurată, se impune ca diagnostic prin constatarea colecţiei pelvine fluctuiente, care se poate deschide spontan în sigmoid, rect şi mai rar în vezica urinară, cu bombarea douglasului (puroi la douglasocenteză).

INFECTIILE PUERPERALE GENERALIZATE

Sînt reprezentate de două eventualităţi; peritonita acută difusă puerperală (P.A.D.) şi septicemia puerperală.

PAD puerperală, are caracterele PAD din ginecologie, exceptînd doar circumstanţele etiologice. De reţinut, că în puerperalitate, predomină de obicei două forme anatomoclinice; PAD stenică (cu toate semnele clasice a PAD, forma tipică) şi PAD astenică în special postpartum, caracterizată prin; instalarea lentă, evoluţie înşelătoare, în care, semnele evocatoare sînt cele generale, vomitări rare şi tardive, diareea de asemeni rară ori lipsă, fără apărare musculară, fără subocluzia perperitonitică.

Septicemia puerperală

Excepţională postpartum, mai freeventă, postabortum delictual, septicemia puerperală se poate instala deodată, sau poate fi consecutivă unei localizări genitale (anexială, flebitică, pelviperitonicită). Sînt două forme clinice mai importante ;

- septicemia cu germeni banali ; cu streptococul hemolitic cu un tablou de infecţie gravă, cu anemie accentuată, cele cauzate de stafilococ ori de B.coli sînt mai atenuate ;

- septicemia cu perfringens, apare în special post-abortum clandestin, se impune prin trei fenomene; septicemia, hemoliza, anuria. Clinic la 2-3 ore după avort se instalează; alterarea profundă a stării generale (agitaţie sau prostraţie), colaps, şoc, icter arămiu, insuficienţa renală acută (IRA), coagulopatie (MID).

GYNECOPATII INFLAMATORII CORELATE CU FUNCTIA MENSTRUALA (Gynecopatii nepuerperale)

Gynecopatiile inflamatorii nepuerperale pot apare în orice împrejurare.

Favorizate de funcţia menstruală, cu puseurile congestive genitale periovulatorii ori perimenstruale, cu poarta de intrare a plăgii endometriale postmenstruale, sau diferite soluţii de continuitate, mici, imperceptibile, corelate de viaţa sexuală (infecţii exogene ori endogene), ginecopatiile inflamatorii nepuerperale deţin proporţia de 6o % a ginecopatiilor vieţii adulte.

Spre deosebire de cele puerperale aceste ginecopatii sînt predominent cronice anume; cronice de la început sau consecutiv celor acute - cronicizarea acestora, este deseori din lipsa unui tratament corect, complect şi tempestiv, a celor acute.

VULVOVAGINITELE PERIOADEI ADULTE

Cele acute, corelate de viaţa romanţată, sînt cele mai frecvente - gonococice, manifestate prin arsuri locale, disurie, iar la examenul obiectiv constatăm o vaginită simplă congestivă (catarală), cu tumefierea moderată a peretelui vaginal, cu ştergerea pliurilor transversale, cu depolisarea epiteliului, culoarea roşie vie cu o secreţie seropurulentă sau purulentă vierzuie; la expresia orificiului extern al uretrei ori a canalului glandei Bartholin, ori a colului uterin, pot apare picături de puroi.

Vaginitele cronice sînt mai frecvente, ele sînt microbiene, parazitare ori moniliazice. Ele pot avea următoarele caractere anatomoclinice; vaginita congestivă (similară celei gonococice); vaginita granuloasă, pe fondul congestiv moderat al mucoasei vaginale uşor tumefiate apar puncte insulare de culoare roşie-vie, răs-

pîndite uniform, egal distanţate - sînt vîrfurile papilelor chorionului vaginal dezvelite de epiteliu şi a căror vase congestive, dau prin b transparenţă culoarea roşie vie punctiformă; vaginita emfizematoasă, congestivă moderat, cu suprafaţa vaginului acoperită cu o secreţie seropurulentă galben verzuie, cu vezicule, este colpita trichomonazică; vaginita pseudomembranoasă, congestivă, peretele acoperit cu false membrane alb-gris aderente, izolate ori confluente în teritorii membranoase întinse formînd mulajul intern al vaginului, la desprinderea lor, multiple pete hemoragice, restul vaginului acoperit cu o leucoree brînzoasă - colpita moniliazică.

Clinic, bolnava acuză arsuri locale, prurit, disurie, leucoree, dispareunie.

CERVICITELE NEPUERPERALE

Gynecopatii inflamatorii, frecvent întîlnite în practica ginecologică, cervicitele ridică probleme importante prin următoarele implicaţii patogenice evenimente; ele lipsesc căile genitale superioare de bariera bacteriologică în contra infecţiilor ascendente; sînt o sursă a infecţiilor ascendente; sînt frecvent o cauză a sterilităţii conjugale; dispareuniei; a tulburărilor neuroendocrine; ele constituie precanceroze cervicale.

Rar, acute, ele sînt obişnuit cronice

Cervicitele acute

Cervicitele acute nepuerperale sînt, fie cele gonococice, fie cervicitele noilor căsătorite. Anatomoclinic, pot avea următoarele forme ; C.eritematoasă (colul moderat hipertrofiat, intens congestionat), C.ulceroasă (col congestiv cu ulceraţie roşu-viu, orificială), C.emfizematoasă (colul congestiv, cu vezicule transparente, presărate pe exocervix).

Clinic, bolnava acuză dureri hipogastrice, iradiate, leucoree purulentă similară celeia din vaginite, alterarea moderată a stării generale, febră, curbatură, tulburări urinare.

Cervicitele cronice

Cervicitele cronice prezintă un polimorfism anatomoclinic,

în cadrul căruia putem separa (didactic) cervicitele aparţinînd suprafeţii exterioare a colului - exocervicite - şi cele aparţinînd canalului cervical - endocervicitele.

Exocervicitele, au o etiologie multiplă, le putem subdiviza în exocervicite nespecifice şi cu agenţi specifici.

Dintre cele nespecifice, cauzate de germeni microbieni obişnuiţi întîlnim următoarele forme anatomo-clinice:

- exocervicita cronică eritematoasă (col mărit, uşor congestiv, chorionul infiltrat inflamator (plasmolimfocitar), oedem, epiteliu intact;

- exocervicita cronică erozivă ; (fig.171) o zonă roşie, strălucitoare periorificială, cu margini regulate, foarte puţin

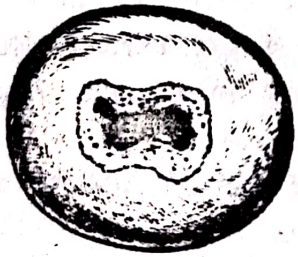

Fig.171
Exocervicită erozivă

Fig.172
Exocervicită ulceroasă

săpate, fundul uşor reliefat, acoperit cu o secreţie mucopurulentă, epiteliul şi-a pierdut straturile superficiale (prin transparenţa straturilor, profunde vasele congestive ale chorionului determină culoarea roşie a eroziunii);

- exocervicita cronică ulceroasă (fig.172), se prezintă tot ca o leziune monociclică periorificială, roşie, fundul acesteia presărat cu muguri cărnoşi aparţinînd chorionului, infiltrat inflamator, sîngeră uşor la atingere, el fiind complet lipsit de epiteliu exocervical;

- exocervicita cronică granuloasă, se aseamănă cu vaginita granuloasă, petele roşii vii reprezintă vîrful papilelor dermice cu vasele angiomatoase, epiteliul este normal ori erodat ;

- exocervicita cronică ulcero-vegetantă (fig.173) în teritoriul ulcerat apar muguri cărnoşi, conopidiformi, moi, sîngerînzi, baza ulceraţiei este elastică ;



Fig.163
Exocervicită ulcero-vegetantă



Fig.164

Fig.165
Endocerviciță chistică nabothiană

- exocervicita polipoasă - colul hipertrofiat, congestiv prezintă o tumoră regulată moale, elastică, netedă, violacee, cu pedicului inserat pe circumferința orificiului extern al colului, dimensiuni nedepășind un bob de mazăre ;

- exocervicita scleroasă, este o infiltrație dură a colului, datorită unui proces, interstițial sclerogen, hipertrofiant sau atrofiant, al colului.

Endocervicitele cronice, cu agenți obișnuiți au următoarele forme anatomoclinice;

- endocervicita mucopurulentă - din endocervixul moderat dilatat apare (la expresia colului prin mișcarea vîrfului valvelor) un mucus ușor tulbure în care se găsesc granule de puroi (galben-verzui, gris), colul uneori deformat în butoiaș ;

- endocervicita chistică - denumită încă nabothiană - prezintă la suprafața colului, în vecinătatea orificiului extern, microchiste de dimensiuni variabile pînă la 1 cm în diametru, cu conținut mucos tulbure - reprezintă dilatația inflamatorie chistică a glandelor endocervicale care crescînd volumetric reliefează sub epiteliul exocervical - ouă Naboth (fig.164,165);

- endocervicita cronică adenomatoasă - este adenomul inflamator al colului, procesul inflamator cronic a determinat proliferarea adenomatoidă a endocervixului - poate fi un adenom inflamator difuz sau unul localizat (polipul mucos al colului).

Cervicitele cu agenți specifici

Sînt excepțional de rare; cervicita tbc poate fi miliară,

ulcerată, hipertrofică (pseudotumorală - realizează un col în ciorchine de struguri), similar sarcomului cervical (consistenţa acestuia este dură). Cervicitele luetice sînt excepţional de rare.

M E T R I T E L E

Ca ginecopatii izolate nepuerperale sînt mai rare, deoarece uterul are o apărare mai bună comparativ cu alte segmente ale căilor genitale. Orice cuibărire microbiană endometrială este eliminată cu ocazia descuamării endometriale menstruale; stratul endometrial bazal este un izolant al invaziei spre miometru; în plus aici este o barieră limfatică.

Endometrita ca atare şi metrita ca atare, sînt doar cele postpartum sau mai frecvent cele postabortum (deci puerperale) şi sînt de obicei acute.

Metrita, endometrita, nepuerperală, ca atare este excepţională de rară - ea se însoţeşte însă cu anexita nepuerperală - care la rîndu-i nu este izolată ci combinată cu metrita, de aceea în limbajul curent este bine a nu vorbi de anexită ori de metrită ci de metroanexită, subliniind dualitatea patogenică.

Metroanexitele nepuerperale

Sînt ginecopatii cauzate de aceeaşi agenţi patogeni cu ai celor puerperale, diferind doar ca specii - aici predominînd gonococul ce deţine proporţia maximă, urmînd apoi streptococul, stafilococul, colibacilul.

Epidemiologic, predomină contaminarea sexuală, calea de infecţie este cea ascendentă canaliculară pentru gonococ, cea limfatică, pentru streptococ, mai rar infecţia prin contiguitate (de la intestin, vezică urinară).

Forme anatomoclinice ale metroanexitelor

Modificările inflamatorii anexitice pot păstra oarecum configuraţia tuboovariană - conturul general - sînt metroanexitele simple, sau o modifică în sensul transformării trompei, la care participă şi ovarul, într-o formaţiune chistică ovoidală ori chiar sferică - metroanexita chistică. In ambele eventualităţi, leziunile microscopi-

ce inflamatorii sînt aceleaşi, numai că, secreţiile patologice sînt drenate de obicei prin uter-col-vagin, (în anexitele simple) şi sînt reţinute în trompa transformată chistic, din cauza ocluziei orificiilor tubare (uterin şi pavilionar), în anexitele chistice.

Anexitele simple acute

Anexitele simple acute pot prezenta sub două forme anatomoclinice;

- catarală (endosalpingita catarală şi ovarita catarală) şi supurată (endosalpingita supurată şi ovarita supurată), cu îngroşarea franjurilor, congestia, tumefierea proporţionată, a tuturor segmentelor trompei şi a ovarului, cu infiltrat inflamator endosalpingian şi periferic ovarian ;
- supurată, în care pe lîngă modificările de mai sus, se asociază necroza pyogenă.

Anexitele chistice acute

Sînt veritabile chiste inflamatorii, parauterine, rezultate din distensia progresivă a peretelui tubar, a cărui orificii (abdominal şi uterin) s-au obstruat din cauza procesului aglutinant al pliurilor mucoasei tubare. Lichidele patologice acumulate progresiv, destind pereţii tubari; tuba îşi pierde conturul devenind o formaţiune parauterină ovoidală sau sferică. Lichidul acumulat poate fi seros - cînd provine după o salpingită catarală sau una supurată dar cu puroiul steril - este un lichid clar macroscopic dar microbian microscopic - este hidrosalpinxul, sau este purulent, cînd provine după o salpingită supurată, sau după un hidrosalpinx, este pyosalpinxul. Hidrosalpinxul are de obicei dimensiuni mai mari decît pyosalpinxul, are peretele subţire, elastic, neted, nu aderă decît lax,cu formaţiunile din jur, de aceea, deseori este imperceptibil clinic. Pyosalpinxul are dimensiuni inferioare hidrosalpinxului, are peretele gros, dur, cu aderenţe în jur, este dureros. Pyosalpinxul are o evoluţie variabilă: 1/ vindecare aparentă - cu reîncălziri ocazionate de congestii pelvine ; 2/ pusee acute succesive; 3/ spre agravare - creşte volumetric, contractă aderenţe, alterează starea generală,prin

toxemia microbiană, ruperea sau vomica pyosalpinxului în cavitatea peritoneală cu peritonita pelvină sau difuză generalizată; evacuare în sigmoid, rectum ori chiar în vezică.

Anexitele cronice

Cele simple sînt de trei tipuri; nodulară (pe traiectul trompei moderat hipertrofiate, apar nodozităţi inflamatorii reliefînd sub seroază, dure, sesile); scleroasă, infiltrativă (în care conturul tubar este păstrat), dar consistenţă este foarte dură, dimensiunile pot fi mari - salpingita fibroscleroasă hipertrofică, sau reduse - salpingita fibroscleroasă atrofică.

Cele chistice sînt hidrosalpinxul cronic sau pyosalpinxul cronic.

Diagnosticul clinic pozitiv.

Anexitele acute, se impun ca diagnostic prin durerea vie, hipogastrică, intermitentă ori continuă, spontană dar mai ales, provocată, cu iradieri în sacru, pe coapse, epigastru, tenesme rectale, cistalgie, greţuri, vărsături, leucoree, menometroragii.

Examenul obiectiv remarcă febră, 38-40°, uneori de tip supurativ, palparea abdominală dureroasă, cu schiţă de apărare în etajul supraombilical. Examenul vaginal digital remarcă o durere vie la tentativa de identificare a uterului ori anexelor, cu apărare musculară, de aceea se recomandă a se face sub narcoză. Se percepe fie un cordon dur parauterin, imobil, posterolateral faţă de uter (în anexitele simple), fie o tumoră chistică, separată de uter printr-un şanţ de delimitare, cu pereţii subţiri elastici (hidrosalpinx), ori groşi, şi fermi (pyosalpinx). Anexitele cronice, se diagnostichează mai uşor, prin următoarele ; din antecedente aflăm de un episod anexitic acut, de eventuale acutizări ale acestuia; simptomatologia subiectivă este mult atenuată faţă de a celor acute;(subfebrilităţi; dureri suportabile; discrete modificări digestive inferioare; urinare inferioare; genitale; funcţionale (dispareunie, frigiditate, sterilitate conjugală, vaginism profund). Examenul obiectiv evidenţiază aceleaşi caractere clinice cu ale celor acute - el se practică curent, cu condiţia evacuării

prealabile a emonctoriilor.

Diagnosticul clinic diferenţial

Anexitele acute simple se discută cu următoarele episoade dureroase acute abdominale; apendicita acută (durerea localizată, semnele genitale negative); colecistita acută (punctul dureros, vărsături biliare, trecutul colecistopatic); pyelocistita acută (dureri iradiate pe coapsă, cistalgie evidentă la examenul vaginal); colica nefretică (loja renală sensibilă, durerea spre stinghie); torsiunea acută a trompei sănătoase (formaţie parauterină).

Anexitele acute chistice, pun în discuţie de diagnostic diferenţial următoarele eventualităţi; torsiunea anexei sănătoase, episodul acut, formaţia parauterină elastică, semne moderate de abdomen chirurugical acut subocluzie, peritonism ; SEU complicată cu hematocel pelvin (modificări gravidice uterine, amenoree secundară, metroragia moderată, colecţia para şi retrouterină fără contur, moale, friabilă, fixă); pelviperitonita acută (trecutul ginecologic inflamator, împăstarea retro-uterină cu fluctuenţă (în forma exsudativă), cu duritate de lemn (în forma fibroadezivă); cu flegmonul înalt de ligament larg (ovoidal, cu axul mare paralel cu arcada crurală, fix, dur, rareori fluctuient, extremitatea lui internă, este perceptibilă cu degetul vaginal, şi este spre cornul uterin).

Anexitele cronice simple se pot discuta cu următoarele eventualităţi anatomoclinice uteroanexiale ; cu o sarcină ectopică în perioada camuflată (aici amenoreea secundară , lipsa durerii spontane ori provocate); cu celulita pelvină cronică localizată (parametrita cronică); cu un varicocel pelvin (durere provocată la mobilizarea uterului care are o mobilitate exagerată).

Anexitele cronice chistice pun în discuţie următoarele eventualităţi; kiste ovariene funcţionale - foliculinic, progestinic, hematic, endometriozic (se însoţesc de menopatii-metroragii disfuncţionale, amenoree hipo ori hipermenorei, au elasticitate remarcabilă, semimobile, indolore, lipsa antecedentelor inflamatorii); kiste ovariene tumori (kistoame ovariene) în evoluţia lor pelvină (consistenţa chistică, mobile ori semimobile, discret dureroase, conturul net, lipsa stigmatelor inflamatorii genitale); tumorile

ovariene solide în etapa pelvină a evoluţiei lor (consistenţa dură, modificări în receptorii hormonali la cele endocrine - , nu se mobilizează odată cu uterul, îşi schimbă poziţia); cu nodulul fibromatos subseros pediculat (are şanţ de delimitare, dar se mobilizează odată cu uterul, are consistenţa dură, indolor); cu un flegmon de ligament larg (duritatea este în afara cornului uterin şi nu a corpului şi istmul uterin, are o extremitate perceptibilă abdominal); cu SEU complicată cu hematocel vechi; cu un rinichi ectopic; cu o lateroflexie uterină (unghi diedru între col şi corp perceptibil prin fundul de sac vaginal lateral omonim, lipsa perceperii corpului uterin pe linia mediană).

Celulita pelvină nepuerperală

Reprezintă o ginecopatie inflamatorie difuzată dintr-un focar uteroanexial acut, mai rar cronic, în ţesutul celular subperitoneal pelvin, interesînd, în special, ligamwntul larg cu cele trei aripioare, precum şi ligamentul lomboovarian, dar şi ţesutul celular subperitoneal din dreptul fundului de sac vezicouterin. Circumstanţele etiologice nepuerperale sînt similare cu ale restului localizărilor înfecţiilor genitale. S-ar mai putea înscrie între circumstanţele etiologice,complicaţiile manevrelor intrauterine exploratorii; histerometrie; dilataţie cervico-istmică lentă (cu laminarie) sau rapidă (cu bujii metalice); histerosalpingografia; histeroscopie etc..

Anatomoclinic, sînt forme de celulită pelvină acută şi cronică. Cea acută poate fi generalizată - interesînd tot ţesutul celular pelvisubperitoneal - este perimetrosalpingo - ovarometrita difuză, în care genitalele interne sînt înglobate într-un hamac inflamator, infiltrativ, concav posterior (concavitatea corespunde fundului de sac peritoneal Douglas care-i lipsit de ţesut lax subperitoneal). Celulita pelvină localizată - este flegmonul de ligament larg al tecii hipogatrice şi cel pelviparietal.

Cea cronică, este reprezentată de parametrita cronică,cu localizări anterioară (vezicouterină), posterolaterală (a ligamentelor sacrate).

Diagnosticul clinic diferenţial

In cele acute simptomatologia subiectivă este cea a ori-

Scanned with OKEN Scanner

cărei ginecopatii inflamatorii acute ori subacute, iar obiectiv, constatăm o împăstare difuză, dureroasă , a jumătăţii anterioare a regiunii uteroistmice cu formarea unui bloc de care aderă uterul. Impăstarea este concavă posterior, cu fundul de sac vaginal posterior suplu, în forma difuză. In forma localizată identificăm două zone de împăstare parauterine ; parametrială în flegmonul tecii hypogastrice şi alta plecînd de la cornul uterin spre fosa iliacă în flegmonul ligamentului larg, cu caracterele celor descrise la celulita puerperală.

In cele cronice, mobilitatea utero-anexială este păstrată, zonele împăstate sînt sensibile la mobilizare, regiunea cervico-istmică este deplasată înspre partea în care se găseşte inflamaţia (spre vezica urinară, sau posterolateral - din cauza fibrosclerozei retractile inflamatorii, a ţesutului celular subperitoneal.

Diagnosticul clinic diferenţial

In cele acute se discută cu pelviperitonita acută fibroadezivă în special. Dar în pelviperitonita fibroadezivă este un bloc dur infiltrativ incorporînd şi uterul, blocul este însă concav anterior deoarece fundul de sac peritoneal vezicouterin este incomparabil mai puţin profund decît cel posterior), de asemeni peritoneul laterovezical acoperă doar porţiunea liberă a vezicii. Se mai discută cu anexitele acute, simple sau mai ales chistice (hidro sau pyosalpinx), cu torsiunea unei anexe sănătoase, a unui kistom ovarian.

In cele cronice, diagnosticul diferenţial, se discută cu anexitele chistice cronice, hematocelul SEU, vicii de poziţie a uterului (lateroversii lateroflexii)..

PELVIPERITONITA NEPUERPERALA

Rareori primitivă,, obişnuit secundară, pelviperitonita nepuerperală poate fi acută sau cronică. Cea acută, poate fi consecinţa infecţiei ascendente a unei gonococii, care s-a manifestat mai silenţios la alte segmente ale căilor genitale, explodînd la nivelul peritoneului pelvin - aceste localizări sînt obişnuite la tinerele căsătorite, au un prognostic funcţional deosebit de rezervat (sterilitate conjugală). Pelviperitonita poate fi consecutivă

unui focar pyogen intrauterin prin efracţia uterului,a unui pyosalpinx (prin efracţia peretelui ori prin vomică tubo abdominală), unei intervenţii minore endouterine; HSG; insuflaţie uterotubară; curettaje uterin.

Anatomoclinic sînt două forme - pelviperitonita plastică, fibroadezivă, în care predomină fenomenele inflamatorii infiltrative, la care contribuie aglutinarea organelor vecine din pelvis (sigmoidul, rectul, marele epiploon, caecul, ansele subţiri ileale) şi o formă exsudativă, în care predomină fenomenele exsudative ale inflamaţiei - realizînd colecţii lichidiene pelvine, fie seroase, fie purulente, retrouterine destinzînd douglasul, colecţii faţă de care organele din abdomen au creat un baraj izolant.

Diagnosticul clinic pozitiv

In cele fibroadezive, durerea, febra, disconfortul digestiv şi urinar, alterarea stării generale, se însoţesc de constatarea unui bloc infiltrativ dur, dureros, ocupînd hemipelvisul posterior, înglobînd şi uterul cu anexele care nu pot fi identificanile ele fiind cimentate în această masă inflamatorie.

In cele exsudative, există oarecare mobilitate uteroanexială, dar uterul este deplasat în sus şi înainte, retrouterin fiind o colecţie fluctuentă, dureroasă, a cărui pol inferior destinde fundul de sac posterior peritoneal determinînd bombarea fundului de sac vaginal posterior - care devine convex cu colul uterin, retro şi suprasimfizar.

Diagnosticul clinic diferenţial

In pelviperitonita acută; cu apendicita acută (simptomatologia este mai înaltă, examenul genital negativ, starea generală mai puţin afectată); cu metroanexita acută (fundurile de sac libere, uterul mobil); cu flegmonul acut de ligament larg (fundurile de sac vaginale suple,, uterul şi anexa opusă identificabile).

In pelviperitnnita cronică - cea exsudativă - cu revărsatele lichidiene intraperitoneale ; ascite; hemoperitoneul ectopic; în cele plastice; cu viciile de poziţie a uterului - flexiuni patologice; cu celulitele pelvine cronice; cu hematocelul ectopic infectat.

Tratamentul ginecopatiilor inflamatorii

Tratamentul profilactic, este la fel de important dacă

Scanned with OKEN Scanner

nu mai important chiar decît cel curativ, deoarece unele localizări a inflamaţiilor pelvine (cea anexială), compromit atît funcţia exocrină cît şi cea endocrină a ovarului. De altfel toată patologia funcţiei gestative cît şi a celei menstruale, a celei sexuale a femeii, sînt etiologie conexate de patologia inflamatorie genitală.

Profilaxia infecţiilor genitale, trebuie să înceapă de la etapa de nou născută, profilaxia vaginitei, la fel de importantă ca a oftalmiei - instilaţii vulvare cu aceleaşi soluţii antiseptice ca pentru oftalmie.

In perioada infantilă, profilaxia infecţiilor, igiena corporală incluzînd şi cea perineovulvară, lenjeria de pat necomună cu a adulţelor, controlul igienii şcolilor, internatelor, căminelor de fete.

In perioada adultă, se vor respecta următoarele obiective; igiena menstrelor, toaleta externă, pansament steril, cabinete de toaletă în întreprinderi, suspendarea actului sexual, evitarea oboselii excesive.

Evitarea infecţiilor venerice prin ; examen ginecologic prenupţial, tratamentul concomitent al partenerului bolnav, depistarea formelor de infecţie inaparente clinic.

Profilaxia infecţiilor postabortum şi postpartum, igienă, asepsie, antisepsie.

Intervenţiile ginecologice de la cele mai anodine la cele complexe, cu maximum de antisepsie şi asepsie.

După menopauză, tratamentul profilactic va avea în vedere lipsa autoapărării locale, precum şi hipoimunitatea legată de senescenţă. Aşa numitele vaginite şi metrite senile, sînt foarte frecvent metroze şi colpoze, corelate nu de infecţie microbiană, ci de hipotroficitatea locală în care saprofiţii obişnuiţi ai căilor genitale îşi exaltează virulenţa. Profilaxia acestor manifestări, se face prin substituirea ovarului nefuncţional, cu administrarea de oestrogeni în doze moderate, local, în pomezi ori ovule, care să readucă biologia vaginului în contextul perioadei adulte (glicopexie - Ph normal). In context cu vaginitele senile, cistitele senile sînt tot o manifestare a anoestrogeniei geriartrice dovadă, ineficienţă tratamentelor urologice inclusiv antibiotico-

terapia, şi eficienţa tratamentului pe cale vaginală cu oestrogeni, acid lactic, glucoză.

In cadrul tratamentului profilactic al ginecopatiilor inflamatorii, se au în vedere şi factorii de mediu al femeii;mediu extern şi mediu intern.Factorii de mediu extern, fie ei familiali (emoţiile negative, stările conflictuale, igiena locuinţii) fie cei din locul de muncă (curenţii de aer, umiditatea, condiţionarea aerului,trepidaţiile, eforturile fizice exagerate, respectarea programului de repaus şi gimnastică), nu sînt deloc neglijabili. Factorii de mediu intern, trebuiesc avuţi în vedere; depistarea şi tratarea focarelor infecţioase ale altor sisteme ale organismului; în special cele care ar putea invada sistemul genital prin contiguitate ori pe cale limfatică; profilaxia cronicizării recidivelor inflamaţiilor genitale şi extragenitale; educaţia sanitară a femeilor privind:igiena, funcţii gestative, menstruale, educaţia sexuală.

Tratamentul curativ

Comportă un complex de obiective, medicale şi chirurgicale, atît pentru ginecopatiile inflamatorii acute cît şi pentru cele cronice.

Tratamentul ginecopatiilor inflamatorii acute.

Este un tratament în special medical şi constă din următoarele obiective;

- redresarea sistemului nervos prin psihoterapie ;
- sedarea durerii prin analgetice puternice, eventual somnoterapie ;
- repaus obligator la pat - imobilizarea ca cea dintr-o fractură de femur imobilizată în aparat gipsat pelvipedios ;
- gheaţă pe hipogastru ;
- evacuarea la timp a vezicii şi rectului ;
- regim alimentar cu lichide, lactate, carne proaspătă fiartă ;
- c h i m i o t e r a p i a - este un veritabil arsenal terapeutic cu condiţia aplicării cu indicaţii şi condiţii adecvate. Efectul chimioterapiei depinde de localizarea germenilor, de patogenitatea lor, de sensibilizarea bolnavei la chimioterapice, de rezistenţa germenilor la antibiotice.

Scanned with OKEN Scanner

Chimioterapicele au acţiune bactericidă sau bacteriostatică. Penicilina este bactericidă în concentraţii mici, bacteriostatică în concentraţii mari şi ineficace în asociere cu alte bacteriostatice (cloramfenicol, tetracicline).

Se vor avea în vedere complicaţiile chimioterapiei ;

- toxice, renale - sulfamidele, antibioticele ;
- digestive - tetraciclinele;
- nevritice, - acustice streptomicinele vestibulare, dehidrostreptomicinele ;
- hepatice - tetraciclinele ;
- alergice, imunologice (hipoimunitatea).

Indicaţiile chimioterapiei, să fie strict adecvate, după antibioticogramă; se contraindică antibioticoterapia profilactică; să nu fie simptomatică (febră, durere); asocierea sinergică (penicilină cu streptococină, nu cu cloramfenicol sau tetracicline).

S-a constatat că tratamentul medical efectuat cît mai precoce şi cu maximum de intensitate, duce la vindecare aproape 100 %.

Tratamentul chirurgical are indicaţii limitate şi speciale; - pyosalpinx; anexite supurate; metritele gangrenoase; cea cu abcese; infarctul uterin; pelviperitonita exsudativă; PAD.

Tratamentul ginecopatiilor inflamatorii cronice.

Este un tratament complex (medical, fizio-hidroterapie, chirurgical).

Tratamentul medical constă din următoarele ;

- repaus relativ (mai ales în timpul menstrelor, munca prestată să nu congestioneze pelvisul) ;
- regim alimentar necondimentat, alimente neconservate;
- evacuarea la timp a tubului digestiv;
- analgetice uşoare ;
- stimularea imunităţii active - v a c c i n o t e r a p i a care acţionează, stimulînd SRI a organismului, indicată în formele subacute şi cronice. Ca modalităţi; autovaccinuri, stockvaccinuri, vaccinul polimicrobian Delbet (cultură fenicată triplă aa; streptococ, stafilococ şi pyocianic), vaccin polivalent gonostrepto-stafilo-enterococi şi colibacil);
- insulinoterapie şi plasmoterapie ;

Scanned with OKEN Scanner

- enzimoterapie - hialuronidasa, în cocktail cu antibiotice, cortizon ;

- cortizonul indicat în formele fibroaderenţiale, în procese blastice exuberante, acţionează prin permeabilizarea ţesuturilor infiltrate, protejează contra toxinelor eliberate de microbi, a celor din chimioterapie, a antigenilor glicoproteici. Scade însă reactivitatea organismului.

Fizioterapia comportă o multitudine de metode;

- razele ultrascurte - şi diatermia cu efecte - analgezice, fibrolizante, endocrinostimulante ;

- razele ultraviolete - efecte stimulante cu pătrundere superficială, produc eritem cutanat ;

- razele infraroşii - analgezice, sedative, decongestionante ;

- razele X- în doză antiinflamatorie - sedative, fibrolizante, stimulează anticorpii ;

- ultrasunetele - sedative, dar cu efect inferior ultrascurtelor.

Balneoterapia în gynecopatiile inflamatorii îndeplineşte următoarele acţiuni ; generale (inhibiţia de protecţie prin schimbarea mediului de existenţă); speciale (în inflamaţiile recente)-

termale simple - 1 Mai, Victoria, în inflamaţiile cronice cu anemie;- Vatra Dornei, Buziaş, Tuşnad; în inflamaţiile cronice infiltrative - Amara, Băzna, Ocna Sibiu.

Apele clorosodice sînt sedative stimulante, fibrolizante, cele sulfuroase sînt anticatarale, antiseptice, nămolul marin are acţiune tonică, sedativă, fibrolizantă.

Tratamentul chirurgical

Este indicat după eşuarea celui medico-balnear susţinut, cel puţin 2-3 ani, trebuie condus după principiul conservatorismului.

In cervicitele cronice scleroase hipertrofice - amputaţia porţiunii intravaginale a colului, sau a celei supravaginale.

In metritele cronice, fibroscleroase cu vascularită şi metroragii incoercibile - histerectomia fundică eventual cea supraistmică.

Scanned with OKEN Scanner

In anexitele chistice - conservatorism; în raport cu vîrsta, salpingectomii, ovarectomii parţiale, corectarea deviaţiilor.

Gynecopatii inflamatorii menopauzice

Eventualităţi anatomoclinice rare, deoarece funcţiile gestativă şi menstruală s-au stins, cea sexuală de asemeni, metritele, vaginitele senile, sînt de altfel expresia unei lipse de autoapărare locală (mucoasele endometrială, endocervicală, vaginală, vulvară atrofice, hipovascularizate, fără glicopexia necesară menţinerii unui pH normal, permit saprofiţilor banali, să-şi exacerbeze activitatea. Pe plan terapeutic aceste inflamaţii, reacţionează favorabil, nu la antibiotice, ori alţi agenţi antiinflamatori, ci la terapia locală cu oestrogeni care readuc biologia vaginului la situaţia din perioada adultă. In context cu metritele şi vaginitele senile, de fapt metroze şi colpoze, este şi cistita de postmenopauză care în realitate este o cistopatie endocrină anoestrogenică (dovadă reacţia favorabilă la oestrogenizarea locală şi nu la antisepticе urinare).

GINECOPATII DISMENSTRUALE

Funcţia menstruală, este un test biologic al ritmicităţii ciclului genital al femeii. Ea presupune o stare morfofuncţională normală a tuturor etajelor axului neuroendocrin hypotalamo-hypofizo-ovarian şi al receptorilor hormonali sexuali; endometru, glandă mamară, vagin, vezică, urinară.

Alteraţiile morfologice a unuia sau mai multor dintre etaje vor prejudicia desfăşurarea armonioasă a funcţiei menstruale -eumenorea - ducînd la perturbarea acesteia - dismenoreea.

Dismenoreea, alterarea eumenoreii, însumează un mănunchi de perturbări privind caracteristicile hemoragiei menstruale - perturbări denumite încă - menopatii.

La practica gynecologică rutinieră, dismenoreea poate prezenta următoarele eventualităţi:

- amenoreea - lipsa menstruaţiei ;
- hipomenoreea - reducerea cantitativă a hemoragiei menstruale ;

Scanned with OKEN Scanner

- hipermenoreea - creşterea cantitativă a hemoragiei menstruale ;
- oligomenoreea - creşterea intervalului dintre hemoragiile menstruale ;
- polimenoreea - scăderea intervalului dintre hemoragiile menstruale;
- algomenoreea - menstruaţia dureroasă.

Aceste menopatii pot fi izolate sauasociate, ex.oligohipomenoreea, polihipermenoreea, algohipomenoreea.

Menopatiile întîlnite în practica ginecologică, pot fi ciclice (ritmate) şi aciclice.

Menopatiile ciclice sînt fie prin insuficienţă - a cantităţii hemoragiei menstruale - hipomenoreele; fie frecvenţa lor redusă (creşterea intervalului) hemoragiilor menstruale, - oligomenoreele; fie prin exces, a cantităţii hemoragiei menstruale - hipermenoreea; - fie creşterea frecvenţei lor (reducerea intervalului) hemoragiei menstruale) - polimenoreea.

Menopatiile aciclice, sînt mai mult metroragii (hemoragii uterine în afara celeia ciclice) şi pot fi de două tipuri; metroragie simptom (cu substrat organic) şi metroragie sindrom (fără substrat organic) metroragii disfuncţionale.

A M E N O R E E A

Este lipsa hemoragiei menstruale. Ea trebuie deosebită de criptomenoree - menstruaţie ascunsă - (hemoragia menstruală prezentă dar neexteriorizată din cauza unui obstacol - la nivelul colului uterin - (hematometria) sau a vaginului, ori vulvei (hematocolpos). Amenoreea este faţă de criptomenoree ceea ce anuria este faţă de retenţia de urină.

Amenoreea este fiziologică, cea din starea gravidopuerperală şi cea din lactaţie şi este patologică.

Amenoreea patologică, este primară cînd nu apare încă la vîrsta de 18 ani, este secundară, tranzitorie , (între 2-3 luni, spaniomenoree) şi definitivă.

Etiologia amenoreii este complexă şi polimorfă, întîlnim cauze generale şi locale (genitale). Cauzele generale ale amenoreii sînt; infecţiile şi intoxicaţiile acute de toate tipurile; infec-

Scanned with OKEN Scanner

ţiile şi intoxicaţiile cronice (alcoolism, tabagism, saturnism, morfinomanie, malaria tbc., lues) boli de nutriţie ; hemopatii. Afecţiuni neuroendocrine; hipotalamusul (amenorei hipotalamice) hipofiza (amenorei hipofizare) tumorile cu celule bazofile, ori acidofile (sindrom Babinsky Frölich) - fie prin hipopituitarism general, fie prin hipopituitarism gonadic; necroza hipofizară (sindrom Seehan); tyroida (hipotiroidia sau hipertiroidia); CSR (boala Addison, sindromul adrenogenital, tumori virilizante); ovarul (agenezie ovariană, inflamaţii parenchimale - gonococia), castraţia umedă (ovarectomia) tumori ovariene masculinizante. Diferite visceropatii ; respiratorii (tbc. pulmonar evolutiv); cardiopatii decompensate ; nefropatii cronice; ulcer gastric hemoragic; insuficienţă hepatică. Cauzele locale (genitale) pot fi congenitale - agenezie ovariană, agenezie sau numai hipoplazie uterină, sinechii uterine (post curettaje sau inflamatorii - tbc), metroză de receptivitate. Se descriu şi amenorei cu substrat disfuncţional al steroizilor sexuali; amenorei hiperoestrogene - excesul de oestrogeni nu permite exfolierea mucoasei uterine atît timp cît se menţine la concentraţie crescută; amenorei hipooestrogene - insuficienţa oestrogenilor nu poate asigura dezvoltarea suficientă a endometrului, acesta nu ajunge să se exfolieze.

Diagnosticul etiologic al amenoreii se stabileşte pe datele clinice coroborate cu cele paraclinice, care vor dirija etiologia spre etajul endocrin în cauză, spre visceropatia generală ori genitală. In amenoreile neuroendocrine tratamentul trebuie încredinţat ginecologului - care va face o terapie hormonală de stimulare, ori de substituţie (cicluri menstruale artificiale).

H I P O M E N O R E E A

Este menopatia constînd din reducerea cantitativă a hemoragiei menstruale, la 1/2 sau chiar 1/4, iar ca durată, sub 3 zile, cu păstrarea ritmicităţii.

Etiologia cuprinde aceleaşi cauze cu ale amenoreii. Endometrul poate fi insuficient dezvoltat din cauza insuficienţii oestreptogestinice; sau suprafaţa endometrială este redusă şi atunci deşi acesta reacţionează normal la stimulii ovarieni, hemoragia este de asemeni redusă; alteori poate fi o metroză de re-

Scanned with OKEN Scanner

ceptivitate, nu se exfoliază endometrul pe toată grosimea ci numai porţiunea superficială.

OLIGOMENOREEA- denumită încă bradimenoree - se caracterizează prin reducerea frecvenţii ciclurilor menstruale - prin creşterea intervalului dintre ele - 30-35 zile. Oligomenoreea poate fi cu un ciclu endometrial bifazic (faza oestrogenică mai lungă şi cea oestroprogestinică normală - sau cea oestrogenică scurtă şi cea oestroprogestinică mai lungă) sau un ciclu monofazic (faza oestrogenică mai lungă decît cea obişnuită).

H I P E R M E N O R E E A

Este menopatia în exces privind cantitatea şi durata (în zile) a hemoragiei menstruale (600-800 ml) şi durata peste 3 zile).

Are ca substrat etiologic diferite organopatii-cardiovasculare (insuficienţă cardiacă, boala hipertonică); - hepatopatii - desechilibre coagulo litice; ovariopatii, kiste funcţionale, tumori secretante, distrofii sclerochistice; histeropatii fibroscleroză uterină, hipoplazie uterină, congestii uterine pasive; - cardiopatii; hepatonefropatii; congestie activă - eforturi fizice, excese sexuale fibromatoză uterină, endometrioză, deplasări uterine.

POLIMENOREEA este menopatia constînd, din frecvenţa crescută a hemoragiei menstruale (intervalele dintre menstre sînt scurte). Denumită încă tachimenoree, intervalul dintre menstre este de 21 zile, ciclul poate fi bifazic, cu cele două faze egale, cu evoluţie prematură, sau cea oestroprogestinică mai scurtă (involuţie prematură a corpului progestativ)

A L G O M E N O R E E A

Menopatia constînt din dureri menstruale, premenstruale, sau intermenstruale (perovulatorii). Poate fi primitivă şi se manifestă din timpul pubertăţii, sau poate fi secundară. Etiologia dismenoreii este deosebit de proteiformă, încît deseori este imposibilă stabilirea unui diagnostic etiologic. Un grup important de cauze aparţin celor genitale, fie uterine, fie ovariene. Cele uterine (afecţiuni congenitale, uter dublu, unicorn, cordiform,

Scanned with OKEN Scanner

endometrii, ginecopatiile distatice, retroversii fixe, retroflexii, lateroflexii, stenoze cervicoistmice, endocervicita, cervicotrigonite, adenomiomatoza difuză uterină). Cele ovariene - ovarita cronică, distrofiile sclerochistice, varicocelul ovarian, ptoza ovariană. Afecţiuni inflamatorii microlezionale pelvine-celulita pelvină cronică difuză, sindromul aderenţial pelvin.

Formele clinice ale algomenoreii sînt următoarele;

- algomenoree obstructivă - se evidenţiază sub forma colicilor uterine premenstruale, pentru a ceda odată cu apariţia menstrelor;

- algomenoreea congestivă - tensiunea şi durerea hipogastrică continuă;pre, intra şi postmenstrual - se însoţeşte uneori de congestia vulvo-perineală, de leucoree, hemoroizi;

- algomenoreea nevralgică - se manifestă sub forma unei plexalgii hipogastrice cu cistalgie, rectalgie, dispareunie, cauzalgia vaginului;

- algomenoreea membranoasă - constă din eliminarea, în timpul menstrelor, extrem de dureroase, a unor lambouri endometriale întinse - uneori corespunzînd întregii cavităţi uterine - mulajul acesteia.

Tratamentul ideal - cel etiologic, este greu de precizat. Deseori tratamentul constă din tatonări cu diferite droguri, cu manevre uterocervicale (stenozele istmo cervicale), cu rezecţia nervului presacrat în formele nevralgice.

Menopatiile aciclice

Sînt metroragii - hemoragii care se petrec înafară de orice orientare ciclică. Metroragiile sînt de două categorii; metroragii simptom şi metroragii sindrom. Cele simptom, sînt un epifenomen al unei ginecopatii organice; ovariană (kiste funcţionale, tumori endocrinosecretorii);uterină-gestaţională - hemoragiile din starea gravidopuerperală - sau negestaţională - fibroscleroza ori fibromatoza ori adenomiomatoza ori endometrioza uterină (internă); ori unor patologii extragenitale (hemopatii-hepatopatii, nefropatii, angiopatii).Cele sindrom sînt cu un substrat fiziopatologic - sînt metroragiile d i s f u n c ţ i o n a l e adică metroragii la care examenul clinic obişnuit nu decelează o

cauză organică palpabilă. Aceste metroragii par a fi expresia biologică a unor desechilibre a angrenajelor care intervin în desfăşurarea ciclului genital al femeii. Se descriu 4 eventualităţi a acestor metroragii disfuncţionale; neurohormonale - privind balanţa oestroprogestinică; neuromusculare (deficienţa retractilităţii miometriale pentru hemostaza fiziologică); neurovasculare (desechilibre de vasomotricitate microcirculatorie); coagulopatice (alterarea izocoagulării).

GYNECOPATIILE DISTATICE

Similar tuturor organelor, uterul are o contenţie (menţinere) intrapelvină, denumită statica intrapelvină uterină. Contenţia uterului în pelvis este condiţionată de menţinerea unei anumite poziţii şi orientări.

Ca poziţie - uterul organ, nepereche, ocupă linia mediană, adică axul utero-cervico-vaginal, se confundă cu axul longitudinal al cavităţii pelvine - axul ombilico-coccigian.

Ca orientare, conductul uterocervicovaginal este în antecurbură - formează un unghi diedru între axul vaginului şi axul uterului - deschis anteroinferior - este anteversia fiziologică (fig.166) şi un alt unghi,, tot diedru, între axul corpului şi al colului - este anteflexia fiziologică a uterului.

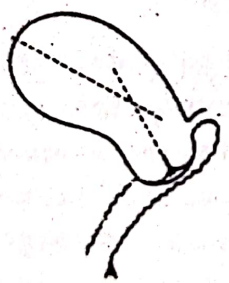

Fig.166

Antecurbura conductului utero-cervico-vaginal (anteversie-flexie).

Deplasările uterine din poziţia normală - axială - gynecopatii distatice - se pot face în sens orizontal şi în sens vertical. Cele în sens orizontal - constituie versiunile, patologice, flexiunile patologice, iar cele în sens vertical - prolapsul pelviperineal.

Elementele staticii pelvine uterine

Pentru menţinerea în pelvis a uterului, clasic se consi-

Scanned with OKEN Scanner

derã 2 elemente; unul principal - suspensia şi unul secundar - susţinerea.

Actualmente, statica pelvinã la femee este rezultatul unui echilibru de forţe opunîndu-se reciproc şi permanent; echilibrul între presiunea abdominalã şi rezistenţa planşeului; echilibrul tonus perete - turgor viscere. Actualmente se consideră că în statica pelvinã, genitalele interne au un rol important şi anume; pe de o parte "mobilitatea relativă" a corpului uterin, pe de altă "fixitatea relativă" a colului uterin. De aceea se consideră că menţinerea staticii pelvine a viscerelor (inclusiv uterul) este rezultatul coroborării a 3 elemente egale ca importanţă; suspensia; susţinerea, orientarea genitalelor interne.

SUSPENSIA intrapelvinã a segmentelor interne a sistemului reproductiv feminin este foarte slabă pentru corpul uterin dar este evidentă pentru regiunea cervico-istmică a uterului. Suspensia este aproape inexistentă la nivelul corpului uterin, deoarece ligamentele îi limitează doar basculareа îndărăt (lig.rotunde) sau lateral (lig.larg de partea opusă); în plus, ligamentele rotunde, care în mod obişnuit favorizează anteflexia, nu o mai pot face cînd sînt scurtate (diferite tehnici de ligamentopexie) ba chiar reduce anteflexia orientînd astfel uterul în axul vaginului favorizînd coborîrea lui. Suspensia este însă evidentă pentru regiunea cervico-istmică uterină şi este asigurată de două sisteme ;(Gauthier) unul principal, altul accesoriu

Sistemul suspensor principal este asigurat de ligamentele utero-sacrate, adică de porţiunea retrouterină a celor două lame paralele şi anteroposterioare,ce alcătuiesc aponevrozele sacro-recto-genito-pubiene. Ligamentele utero-sacrate formează două evantaiuri anteroposterioare a căror bază corespunde găurilor sacrate anterioare,, iar vîrful, feţii posterolaterale a istmului uterin. Bisectoarea acestui triunghi aponevrotic, corespunde îndărăt S_2 şi S_3-a, şi-i orientată antero-inferior, ligamentele fiind permanent tensionate sub greutatea uterului basculat datorită antecurburii sale (anteversia, anteflexia)(fig.167).

Sistemul suspensor accesoriu, este reprezentat de fasciculele ridicătoare ale muşchiului ridicător anal (R.A.). Aceste fascicole oblice postero-inferior, au direcţie perpendiculară pe

cea a lig. utero-sacrate. Ele consolidează în acest scop ligamentele pubo-cervicale în rolul lor de amortizor al presiunii abdominale (fig.168). Porţiunea intrapelvină (ridicătoare) a M.A contribuie la suspendarea regiunii cervico-istmice a uterului atît prin fasciculele sale prerectale (care contractînd vaginul ridică rectul) cît şi prin fasciculele retrorectale (care contractă rectul).

SUSTINEREA, al doilea element al staticii pelvine este reprezentată de planşeul pelvi-perineal.

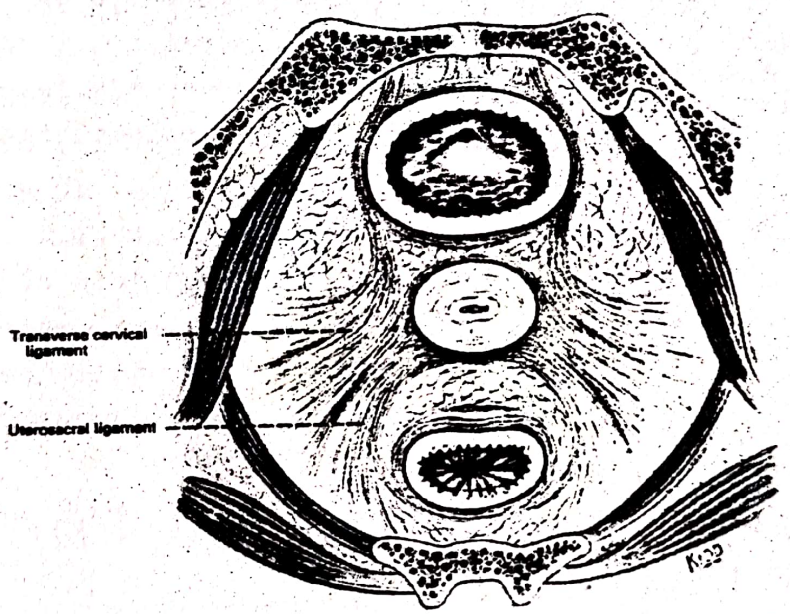

Fig.167
Ligamentul triiradiat - utero-sacrat
- transversal
- pubocervical

Anatomo-topografic, planşeul comportă, ca orice regiune a peretelui abdominal, o suprapunere de planuri musculo-aponevrotice. Schematic vorbind, planşeul pelvi-perineal este un hamac, convac superior în care întîlnim 5 planuri suprapuse; 1-fascia endopelvica, denumită încă aponevroza perineală profundă. Fascia endopelvica are îngroşări fasciculare, denumite ligamentele triiradiate ale colului (unul anterior, unul posterior, unul lateral) care realizează veritabile benzi aponevrotice. Una din benzi este orientată sagital (ligamentul pubo-cervical şi uterosacrat şi alta

Scanned with OKEN Scanner

transversal (lig.laterale ale colului Mackenrodt)(fig.167). Aceste benzi aponevrotice inserate prin extremitatea lor externă pe periostul strîmtorii superioare a canalului dur, şi cea internă pe feţele regiunii cervico-istmice a uterului, sînt orientate în jos şi înăuntru; 2 - un plan muscular neted, dublează faţa exopelvină a primului plan ; 3- un plan muscular striat cel mai consistent şi tonic dintre cele 5 planuri, realizează o veritabilă pîlnie (fig.169) musculară a cărei circumferinţă mare corespunde inserţiei periostice a fasciei endopelvine şi a cămei

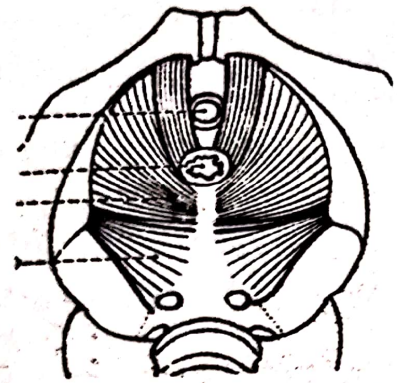

Fig.168 - Porţiunea ridicătoare a R.A. consolidează lig.pubocervicale

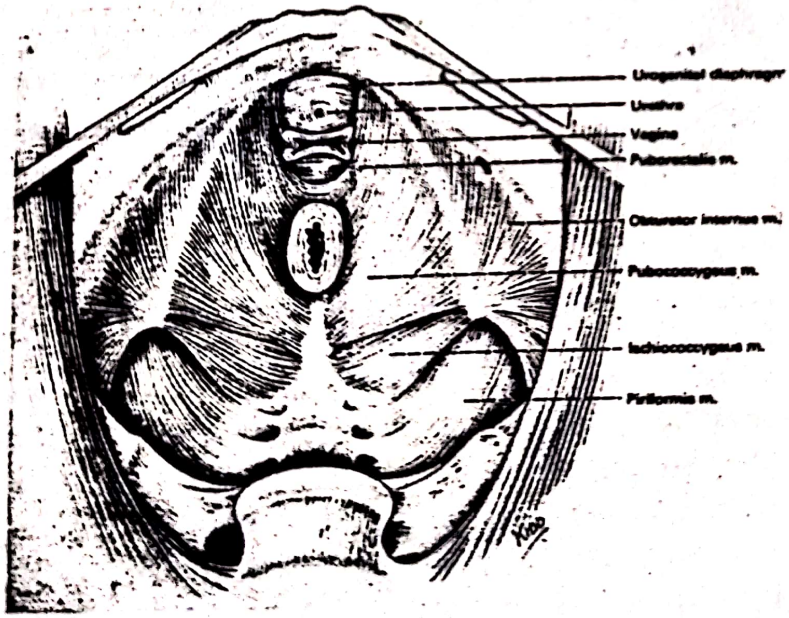

Fig.169

Pîlnia ridicătorilor anali (R.A.) din faţă.

circumferinţă mică se intrică cu restul formaţiilor musculoaponevrotice ale corpului perineal ce ocupă centrul geometric al pelvisului. Această pîlnie musculară constituită în 4/5 anterioare de R.A. şi în 1/5 posterioară de muşchi ischio-coccigieni, este pre-

Scanned with OKEN Scanner

vămută pe semicircumferinţa anterioară cu o fantă mediană - teritoriu de minoră rezistenţă - prin care se exteriorizează cele 3 sisteme - urinar - reproductiv şi digestiv; 4- planul musculoaponevrotic alcătuit din ; aponevroza perineală profundă cu muşchiul transvers profund găzduit între cele două foiţe ale ei, muşchii ischio-cavernoşi, bulbo-cavernoşi şi transversul superficial al perineului, aponevroza perineală superficială; 5- planul sfincterian (anal, vaginal, uretral).

Anatomo-clinic, planşeul pelviperineal, este alcătuit din două planuri; - unul profund reprezentat de pîlnia R.A. şi unul superficial, alcătuit din formaţiile musculo-aponevrotice subjacente. Din intricarea mediană în centrul geometric al pelvisului, a formaţiilor musculo-aponevrotice rezultă, corpul perineal (C.P.) sau nucleul fibros central al perineului. De forma unei piramide, cu baza acoperită de rapheul ano-vulvar şi vîrful în unghiul diedru rectovaginal, C.P. este menţinut la verticală datorită echilibrării tracţiunilor în sens invers la care este supus, efectuate de către tonicitatea muşchilor perineali. Tracţiunea în sus şi înainte se face prin fascicolele ridicătoare a R.A.; este contrabalansată de o tracţiune invers, în jos şi îndărăt, prin porţiunea constrictoare a R.A.

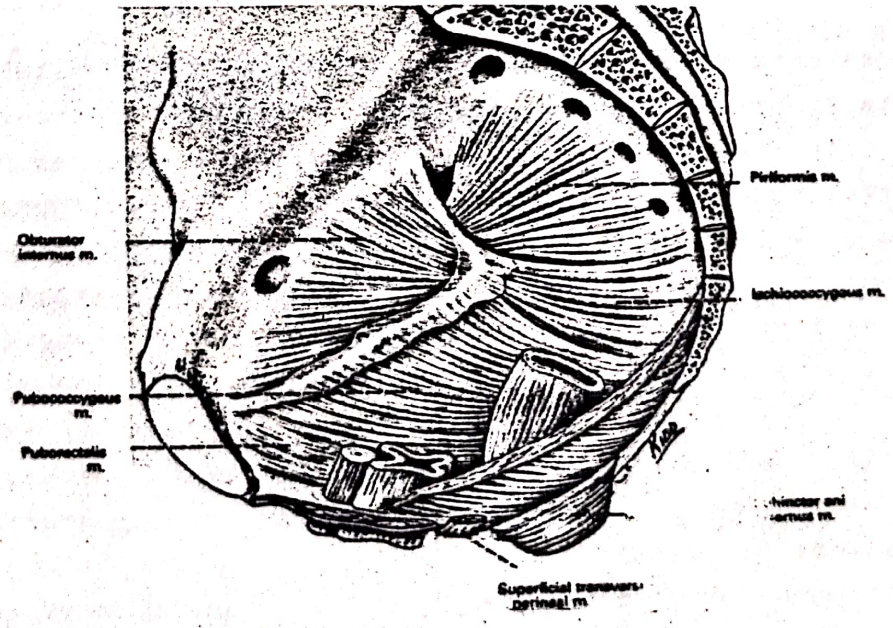

Fig.169 A

ORIENTAREA conductelor ce străbat planşeul pelviperineal, este al treilea element al staticii pelvine. Hiatusul median - zonă de minoră rezistenţă a planşeului, deşi este străbătut de 3 conducte ; uretral, genital, recto-anal, rezistă totuşi în faţa presiunii abdominale. Conductul uretral rezistă prin faptul că presa abdominală cade pe faţa posterioară a simfizei pubiene, care fiind înclinată cu 45 % faţă de vertical, o reflectă de 90° îndreptînd-o, spre peretele abdominal posterior. Pe de altă parte, uretra

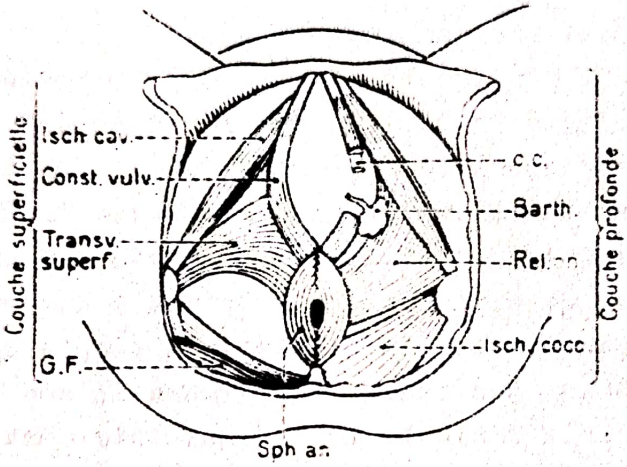

Fig.170

Planul muscular profund şi superficial al planşeului pelviperineal

înfruntă presiunea abdominală şi prin diafragmul uro-genital care o găzduieşte şi prin plicatura realizată de unghiul uretro-vezical posterior. Conductul genital - segmentul utero-cervico-vaginal, înfruntă presiunea abdominală prin 2 factori; a) antecurbura sa (anteversia şi anteflexia) şi b) virtualizarea conductului. Conductul recto-anal înfruntă presiunea abdominală fiind protejat de lordoza coloanei lombare cît şi convexitatea anterioară a angulaţiei recto-anale. Orientarea genitalelor interne este un element al staticii pelvine la fel de important ca şi suspensia şi susţinerea. Datorită orientării sale uterul va înfrunta presiunea abdominală prin încă 2 factori; o suprapunere de planuri mobile şi dispersia centrifugă a presiunii abdominale.

Suprapunerea planurilor mobile, este condiţionată de antecurbura axului utero-cervico-vaginal. Presiunea abdominală acţionînd înspre pelvis întîlneşte succesiv următoarele planuri suprapuse ;

Scanned with OKEN Scanner

1- faţa posterioară a corpului uterin ;
2- faţa anterioară a corpului uterin, acţionînd asupra lor, presiunea abdominală exagerează anteversia, care, determină ridicarea colului şi a inserţiei cervicale a vaginului, pune în tensiune pereţii vaginali (anterior şi posterior) apropiindu-i unul de altul. Se mai adaugă astfel încă două planuri paralele la cele două existente deci :

3- peretele anterior al vaginului ;
4- peretele său posterior (fig.171).

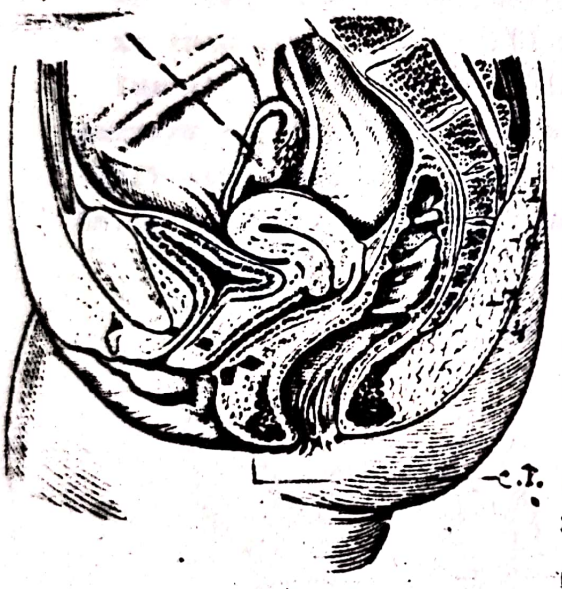

Fig.171 A - Planurile mobile înfruntă presa abdominală

Dispersia centrifugă a presiunii abdominale, a cărui maximum se concentrează în centrul geometric al pelvisului (uterul) este determinată de prezenţa pivotului musculo-aponevrotic al corpului perineal (C.P.). Aceasta ocupă prin vîrful său unghiul recto-vaginal iar baza sa corespunde rapheului ano-vulvar şi dispersează radiar prin versantele sale, spre pereţii laterali ai pelvisului, forţa presiunii abdominale care întîlneşte planuri mai rezistente (oestro-musculare).

Gynecopatiile distatice în sens orizontal

Deplasările uterine în sens orizontal, se pot face antero-posterior sau lateral în jurul unui ax trecînd prin istmul uterin. Aceste deplasări se pot face cu menţinerea regiunii cervicoistmice în axul geometric al pelvisului sau fără această menţinere axială; deci deplasări orizontale axiale şi periaxiale.

Cele axiale pot privi uterul în întregime (corp-istm-col) sînt versiunile patologice-retroversia, anteversia şi lateroversia uterină, pot privi numai corpul uterin - sînt flexiunile patologice retroflexia, lateroflexia şi anteflexia uterină.

Deplasările periaxiale, sînt viţii de poziţie a uterului ante-latero şi retropoziţia uterină (fig.172 A + B).

Versiunile şi flexiunile uterine patologice. In starea

Fig.172 - Retropoziţie uterină cu uterul în poziţie intermediară (A) şi uşor retroversat (B).

normală conductul uterocervico-vaginal este în antecurbură care rezultă din două unghiuri diedre anterioare,unul între axul uterin şi cel vaginal - este anteversia uterină, al doilea între axul corpului uterin şi axul colului uterin,este anteflexia uterină (fig.173 A). Versiunea patologică cea mai frecventă este retroversia uterină, adică retrobascularea uterului (fig.173 B), în jurul unui ax transversal ce ar trece prin istmul acestuia. Altă retroderivaţie uterină este retroflexia şi retroversie-flexia. Anatomic retrobascularea uterină

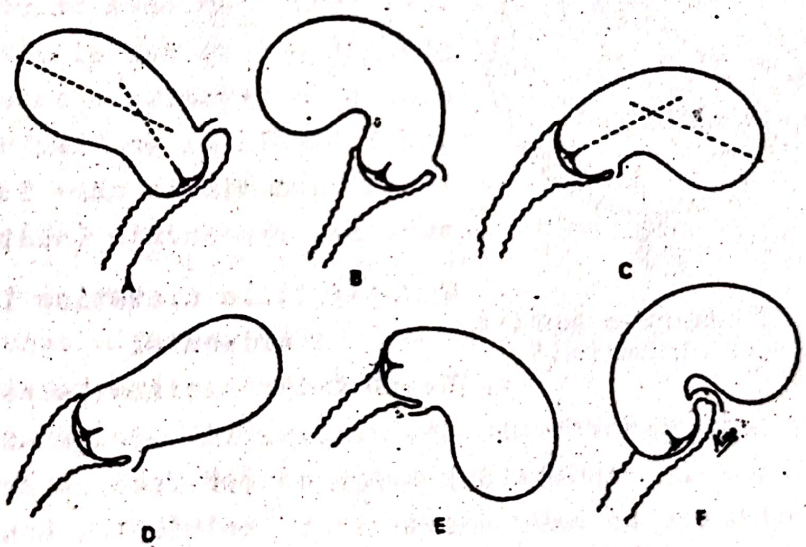

Fig.173

Versiuni şi flexiuni interne patologice

modifică rapoartele în sensul că faţa posterosuperioară a uterului devine acum anteroinferioară, iar cea anteroinferioară devine posterosuperioară ; colul păstrînd anteflexia faţă de corp, va fi orientat dacă nu spre fundul de sac vaginal anterior, cel puţin va privi în axul vaginului. Trecerea de la anteversie la retroversie se poate face deodată, în retroversiile mobile (redresabile prin

antebasculare) dar nu se poate în retroversiile fixe - în care aderenţe periuteroanexiale imobilizează uterul în fundul în Douglas. Trecerea se poate face treptat, trecînd prin stadiul intermediar (fig.174) cînd axul uterului se confundă cu al vaginului.

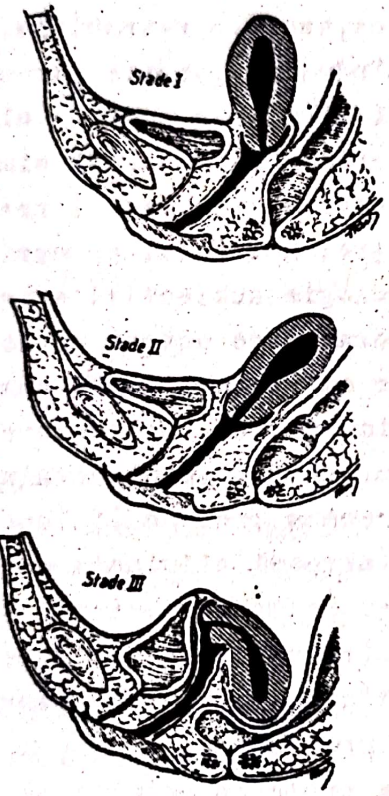

Fig.174 - Stadiile retroversiei uterine

Flexiunile patologice sînt fie retroflexia (fig.173 C) axul corpului uterin formează cu axul colului un unghi diedru deschis posterior, ascuţit încît corpul uterin şi colul par aproape paralele fie retroversia flexie (fig.173E)(fig.173 F). Fundul uterului vine acum în raport cu faţa anterioară a rectului, peretele său posterior se lipeşte de peretele vaginal posterior (fig.175).

Etiologia retrodeviaţiilor, cuprinde circumstanţe fiziologice şi patologice. Cele fiziologice deţin cam 66 % şi se referă la funcţia gestativă-multigestaţia şi multiparitatea, involuţiile uterine din postpartum ori din postabortum nu duc la o restitutio ad integrum ; neglijarea gimnasticii în lehuzie; lipsa mobilizării precoce ; favorizează retrobascularea uterului. Cele patologice, sînt reprezentate de toate stările patologice a anexelor care fiind mai grele cad spre Douglas antrenînd şi uterul - inflamaţii anexiale, kiste funcţionale, tumori ovariene mici. Hiperlaxitatea ligamentară (a lig.rotunde în special - ele opunîndu-se prin tensionare; la retrobascularea uterului), a celor largi, a celor lombo şi utero-ovariene, explică retroversiile la persoanele fără trecut obstetrical ori ginecologic - retroversia fiind o manifestare a visceroptozei la aceste femei - care au ptoze gastrice, renale, megadolicocolon, hernii.

Etiologia flexiunilor patologice - pare mai mult congenitală (infantilism uterin, hipoplazie uterină).

Deplasările periaxiale ale uterului sînt; retropoziţii,

lateropoziţii sau antepoziţii şi sînt cauzate de următoarele circumstanţe :

- prezenţa în pelvis a unor tumori ovariene libere dar mai ales cele intraligamentare sau pseudointraligamentare, care vor deplasa paramedian în spaţiul pelvin rămas liber, uterul;

- procesele celulitice cronice, sechele retractile, ce atrag înspre partea lor uterul, impunîndu-i o poziţie paraaxială.

Fig.175 - Retroversie (A) şi retroversie flexie (B).

Diagnosticul clinic pozitiv al retrodeviaţiilor uterine (retroversii simple, retroflexii, retroversii-flexii) precum şi a retropoziţiei acestuia, se sprijină pe o simptomatologie subiectivă evocatoare; dureri hipogastrice uneori predominent sacrococcigiene cu iradieri spre coapse, exacerbate perimenstrual (aglomenoree congestivă), dureri în timpul actului sexual -(dispareunie profundă); leucoree de tip uterin (seroasă eliminată continuu) sau intermitent (vomici uterine); tulburări digestive (constipaţie); urinare inferioare; sterilitate; în rest se poate asocia un sindrom neurastenic.

Examenul obiectiv va constata prezenţa colului şi istmului în axul escavaţiei în deplasările axiale şi prezenţa acestora paraaxial - spre concavitatea sacrată (retropoziţii) - spre linia nenumită (lateropoziţii) spre arcada pubiană (antepoziţii), în deplasările periaxiale.

In prima eventualitate (retroversii, retroversii-flexii) degetele abdominale nu vor identifica corpul uterin, fundul de sac vaginal anterior fiind liber (în anteversie flexie, prin el se percepe corpul uterin). In schimb corpul uterin va fi perceput prin degetul vaginal, fundul de sac posterior vaginal nu mai este depresibil şi liber (ca în anteversie flexie) ci ocupat pe corpul uterin retrobasculat (fig.176). In retroversii flexii se percepe în plus, unghiul diedru ascuţit dintre faţa posterioară a volului şi cea posterioară a corpului uterin-ambele tinzînd a deveni aproape paralele (fig.177). Colul uterin va privi cu orificiul

Scanned with OKEN Scanner

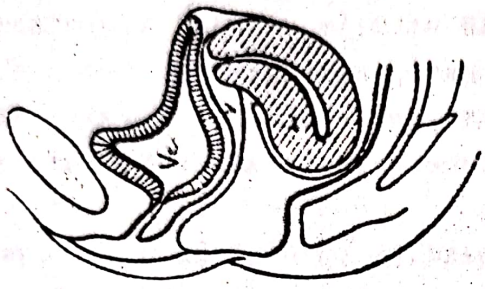

Fig.176
Retroversie uterină

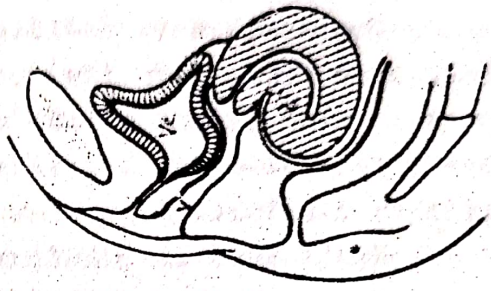

Fig.177
Retroversie flexie uterină

său externa spre fundul de sac vaginal anterior în retroversia simplă şi spre axul vaginului în retroversia flexie a uterului.

In a doua eventualitate (retropoziţie, (fig.172) latero-poziţie) degetul vaginal constată colul, istmul şi corpul uterin spre concavitatea sacrului ori spre linia nenumită; restul cavităţii pelvine - inclusiv centrul geometric al acesteia, este ocupat de formaţia tumorală ce a disloca uterul.

Diagnosticul clinic diferenţial se discută cu următoarele eventualităţi :

- un nodul fibromatos subseros sesil situat pe peretele posterior poate fi luat drept corpul unui uter retrobasculat;

- un kistom, ori tumoră solidă ovariană; căzută în Douglas şi aderentă, în tensiune,(dar este un şanţ de delimitare faţă de uter);

- o sarcină uterină în primele 6-8 săptămîni, pe un uter cu hiperlaxitate ligamentară, ramolirea istmului îi facilitează retrobascularea.

Tratamentul, este în special medical, antiinflamator, analgetic, fizioterapie, gimnastică, masaj pelvin ginecologic.

Ginecopatii distatice în sens vertical.

PROLAPSUL PELVIPERINEAL

Constituie eventualitatea clinică cea mai frecventă a

patologiei planşeului pelvin. Este manifestarea clinică a "deplasărilor în verticală" a genitalelor interne.

Circumstanţele fiziopatologice de producere a prolapsului pelvi-perineal sînt create de modificarea separată ori grupată a celor 3 elemente ale staticii uterine - suspensia, susţinerea, orientarea.

Suspensia este modificată atît la nivelul lig.utero-sacrate care devin alungite, relaxate, subţiate, destrămate, în urma sarcinilor şi naşterilor multiple; cît şi la nivelul lig. pubocervicale şi a fasciculelor pubo-rectale ale R.A. care suferă modificări similare.

Susţinerea este influenţată în special în urma expulziilor prelungite. Sub efectul presiunii părţii prezentate în timpul degajării în canalul dur şi a terminării coborîrii din cel moale (1/3 inferioară a vaginului), se produce "destinderea longitudinală şi etalarea transversală" a fasciculelor musculaturii perineale. Sfincterele din cilindrice ori inelare devin discoidale, este fenomenul de laminaţie.

Orientarea celor două segmente - utero-cervical şi vaginal al sistemului reproductiv femenin se va modifica, din cauza ruperii, destrămării, celor două porţiuni ale R.A. Consecinţele sînt următoarele; 1- dispare efectul de ridicare a rectului şi implicit cel de constricţie a vaginului ;

2- corpul perineal nu mai este menţinut în centrul geometric al pelvisului fiind tras îndărăt prin tonusul porţiunii sfincteriene a R.A.;

3- peretele posterior al vaginului intim sudat de versantul anterior al C.P. este şi el tras oblic în jos şi îndărăt, devine vertical, dispare cavitatea virtuală a vaginului (fig.178).

In acest context presa abdominală nu mai întîlneşte nici rezistenţa planurilor paralele nici dispersia centrifugă, deoarece C.P. este deplasat din zonă de maximă presiune.

- <u>Modalităţi anatomoclinice ale prolapsului pelvi-perineal</u>

Schema clasică de clasificare a prolapsului genital în 3 grade se bazează pe analogia cu prolapsul recto-anal.Cele

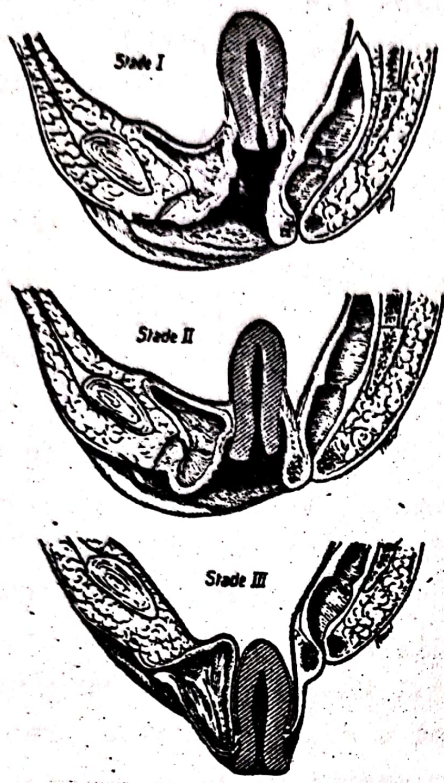

Fig.178 - Fiziopatologia prolapsului pelviperineal

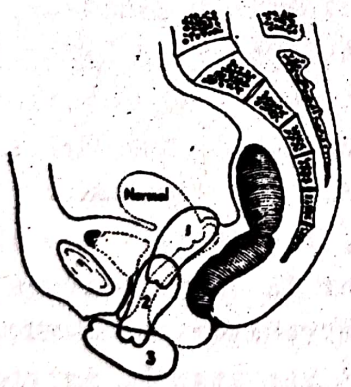

Fig.179 - Cele 3 grade ale prolapsului genital (concepţia clasică)

3 grade reprezintă diferite etape ale procesului de descensus uterin; gradul 1 - colpocelul anterior şi posterior, simplu sau eventual însoţit - cel anterior de cistocel şi cel posterior de rectocel; gradul 2 - în care procesul de coborîre e mai accentuat, porţiunea intravaginală a colului ajungînd la nivelul orificiului vulvar; gradul 3 - în care uterul este exteriorizat complect fiind acoperit la exterior de peretele vaginal eversat (fig.179).

Actualmente, însăşi denumirea de prolaps genital pare incompletă, deoarece exteriorizarea nu interesează exclusiv segmentul utero-cervico-vaginal ci şi extremitatea inferioară a tubului digestiv, ori a căilor urinare. De aceea pare mai corect a vorbi de prolaps pelvi-peperineal (nu de prolaps genital). Prolapsul genital singur aproape că nu există; este prolapsul, organelor din pelvis-uter-vezică-rect.

Modalităţile de producere, ale prolapsului pelvi-perineal depind de versantul căilor genitale, care este interesat - cel anterior sau urinar ; cel posterior sau digestiv; ambele versante. Ele au mecanisme fiziopatologice oarecum particulare. Prolapsul versantului urinar al căilor genitale numit încă prolaps prin desfăşurare, prin derulare, prolaps obişnuit, prolaps de slăbire, prolaps progresiv, este cel mai frecvent întîlnit. Ca substrat morfologic, aceste prolapsuri presupun alterarea, destrămarea, atît a ligamentelor pubocervicale cît şi a versantului ute-

rin a porţiunii ridicătoare a R.A.. Această slăbire a suspensiei anterioare a regiunii cervico-istmice determină o serie de fenomene în lanţ : a) deplasarea îndărăt şi în jos a C.P. sub acţiunea porţiunii sfincteriene a R.A.; b) transformarea cavităţii vaginale, din virtuală,în cavitate reală,prin deplasarea îndărăt şi în jos a peretelui vaginal posterior solidar cu versantul anterior al C.P. ; c) orizontalizarea butonierii uro-genitale.

În condiţiile fiziopatologice astfel create, vîrful C.P. nu mai ocupă centrul geometric al pelvisului şi astfel presiunea abdominală nu mai este dispersată centrifug. În atari împrejurări presa abdominală acţionînd asupra versantului urinar al căilor genitale, va determina derularea, desfăşurarea lui progresivă, începînd cu extremitatea lui inferioară. Se va derula progresiv 1/3 inferioară a vaginului apărînd în fanta vulvară uretrocelul; apoi urmează cele 2/3 inferioare ale vaginului, apărînd, uretro-cistocelul; urmează derularea peretelui vaginal anterior în întregime cu peretele vezical şi cu baza anterioară a colului - este prolapsul parţial, anterior simplu ; în final urmează antrenarea în procesul derulării şi a colului uterin în întregime, ultima etapă a prolapsului prin derulare - prolapsul parţial total simplu.

Prolapsul versantului digestiv al căilor genitale, mai rar întîlnit decît precedentul, se numeşte <u>prolaps pelviperineal prin pulsiune</u>,sau prolaps de forţă. Ca circumstanţe fiziopatologice presupune; orientarea uterului în axul vaginului, aşa fel încît domul vaginal primind forţa maximă a presiunii abdominale va avea interpus între el şi presiune fie uterul, fie rectul. Sub efectul presiunii, acestea (uterul sau rectul) vor fi exteriorizate prin conductul vaginal rămas beant în urma compromiterii versantului anterior al C.P. Astfel se va exterioriza fie uterul, iniţial regiunea cervico-istmică - prolapsul uterin istmic, ulterior şi corpul uterin - prolapsul istmocorporeal. Sau se va exterioriza,rectul prin intermediul peretelui vaginal, realizînd rectocelul prin pulsiune.

<u>Prolapsurile pelviperineale mixte</u> presupun asocierea amboler mecanisme - derularea şi pulsiunea.

Etiologia prolapsului pelviperineal

Cauzele generale ar fi următoarele; constituţia astenică

persoane longilinе cu visceroptoză, atonia musculofascială, creşterea presiunii abdominale ; - pneumopatii cronice,, obezitate, tumori andominale voluminoase ; hipotrofismul general - cel climacterian.

Cauzele genitale ar fi următoarele ; starea de hipotrofism al suporturilor fasciomusculare endopelvine, consecutive solicitărilor repetate postpartum precum şi hipotrofismul postmenopauzic ; rupturile planşeului pelviperineal, cele vizibile clinic şi cele centrale (interstiţiale) neinteresînd tegumentele ori pereţii vaginali; traumatisme sau solicitări stressante din timpul naşterii, tensionarea, ruperea suporturilor viscerelor pelviene, distensia fasciilor perivaginale, perirectale, dimensiunile mai scurte ale vaginului; revenirea neadecvată din starea de puerperalitate; profunzimea fundurilor de sac peritoneale (vezico-uterin dar în special rectouterin); trecutul obstetrical bogat, cu sarcini succesive la intervale mici.

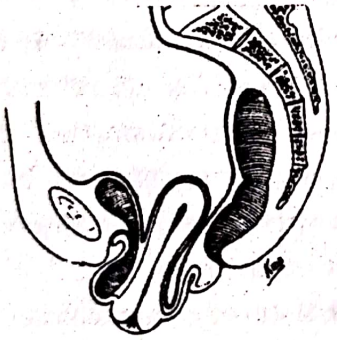

Fig.180 - Prolaps prin pulsiune

Complicaţiile prolapsului pelviperineal privesc ; keratinizarea excesivă a vaginului; ulceraţia colului uterin, datorită declivităţii şi circulaţiei deficitare; hipertrofia colului uterin, datorită declivităţii şi circulaţiei deficitare; hipertrofia colului uterin cu alungirea porţiunii intravaginale a acestuia; adenomatoza colului; leziuni inferioare urinare, cistocel voluminos, cu alungirea şi comprimarea ureterelor terminale cu perspective de dilataţie ureterală (hidroureter, hidronefroză); infecţii urinare favorizate de staza urinară din cistocel - urina reziduală favorizează cistita, aceasta pyelita etc. ; încarcerarea prolapsului, malignizarea colului ulcerat cronic; asocierea cu sarcina (a se consulta capitolul respectiv).

Diagnosticul clinic pozitiv

Subiectiv, femeia se plînge de senzaţia de umiditate a vaginului, de tracţiuni ale abdomenului inferior, de doborîre, dureri lombare calmabile imediat după poziţia de decubitus, ele

nu apar cît femeia stă în pat şi nici dimineaţa, intensitatea lor creşte treptat în cursul zilei; leucoreea explicabilă fie de congestia vaginală de stază, fie de secreţia iritantă a colului.

Obiectiv - examenul practicat în poziţie ginecologică, va fi obligator complectat cu cel în ortostatism şi cu examen bidigital (un deget în vagin, altul în rect) pentru a aprecia starea corpului perineal (CP).

Inspecţia remarcă ; - o dilatare a orificiului vulvar în aria căruia herniază, o formaţiune aparţinînd peretelui vaginal (se remarcă pliurile transversale ale vaginului) şi care este expansivă în efort de expulsie, tuse, strănut; de dimensiuni variabile, în prolapsurile prin derulare; - uretrocel, uretrocistocel ;

- o dilatare a orificiului vulvar în aria căruia se găseşte colul uterin hipertrofiat, congestiv, integru sau cu ulceraţie cronică, atonă, cu margini netede şi fundul plat - prolapsul uterin-istmic prin pulsiune ;

- o formaţiune perineală ovoidală cu ax mare vertical pediculată - pedicului în aria orificiului vulvar dilatat, acoperită de peretele vaginal hipertrofiat sau atrofiat, cu polul inferior prevăzut cu un orificiu sau chiar o ulceraţie cu caracterele celeia descrise mai sus + prolapsul uterin istmo-corporeal prin pulsiune.

Palparea acestor formaţiuni arată ; - consistenţa lor moale şi elastică în prolapsul prin derulare şi elastic dură în cel prin pulsiune.

- reductibilitatea lor în decubit şi revenirea lor în ortostatism sau efortul expulziv recomandat de noi.

Examenul vaginal digital va constata; alungirea hipertrofică a buzei anterioare a colului în prolapsul prin desfăşurare, varietate anterior simplu;

- prezenţa colului uterin la nivelul mijlocului vaginului sau orificiului vulvar în prolapsurile prin pulsiune;

- subţierea şi atonia corpului perineal la ex.bidigital (policele în vagin şi indexul în anus).

Diagnosticul diferenţial se discută cu alte formaţiuni apărute în regiunea perineo-vulvară ;

Scanned with OKEN Scanner

- Kistomul peretelui vaginal; este fix, nereductibil,nedepresibil, cu senzaţia de lichid în tensiune, nu-şi modifică volumul în eforturile expulsive ;

- hernia perineală mediană, se impune ca diagnostic prin; constatarea rapheului anovulvar şi a integrităţii corpului perineal; expansiunea formaţiei la tuse ori strănut, reductibilitatea ei,traiectul fiind deasupra C.P. între peretele vaginal posterior şi versantul anterior al C.P.; identificarea coletului deasupra vîrfului C.P.;

- tumorile solide ale vaginului în special cele benigne (fibromul septului vezico-vaginal), excepţional cele maligne (epitelioma vaginal) sînt rar întîlnite, nu se exteriorizează în eforturi expulsive,, nu-s reductibile,nu coexistenţa caracteristică.

HERNIILE PERINEALE MEDIANE (H.P.M.)

Constituie o eventualitate anatomoclinică mai rară.Ele sînt deseori confundate cu prolapsul pelviperineal şi diagnosticate drept o recidivă tardivă a unui prolaps sau un prolaps pelviperineal creat. In etiologia lor reţinem; multiparitatea;stofa precară;eforturile fizice exagerate solicitînd presiunea abdominală.

Anatomic,traiectul acestor hernii este retro-istmic,fiind situat înaintea şi deasupra C.P.,în spaţiul dintre versantul anterior al C.P. şi peretele vaginal posterior pe care-l deformează exteriorizîndu-l prin orificiul vulvar. Sacul herniar poate fi alcătuit de versantul anterior al fundului de sac peritoneal Douglas sau de peretele vaginal posterior. Versantul anterior al fundului de sac Douglas poate deveni sac herniar pentru:anse subţiri,epiplon (fig.181,182). Aceste versant poate deveni sac herniar în eventualitatea unei ectazii a Douglasului, a unui megadouglas. Acest megadouglas poate fi congenital sau dobîndit.Megadouglasul congenital este consecinţa lipsei coalescenţii celor două versante (genital şi digestiv) a fundului de sac peritoneal primitiv care ajunge pînă la nivelul perineului. In condiţii normale această coalescenţă începe din săptămîna 22-a a vieţii intrauterine mergînd înspre pelvis pînă la nivelul fundului de sac vaginal posterior. Megadouglasul dobîndit apare progresiv după intervenţii pe uter (pexii prea anterioare (fig.183,184),histerectomii subtotale şi totale pentru fibroame voluminoase ce au destins peritoneul pelvin) care expun

Fig.181 -Elytrocel pediculat
1-coletul elitrocelului
2-vîrful corpului perineal
3-fundul de sac Douglas
4-lig.uterin sacrat

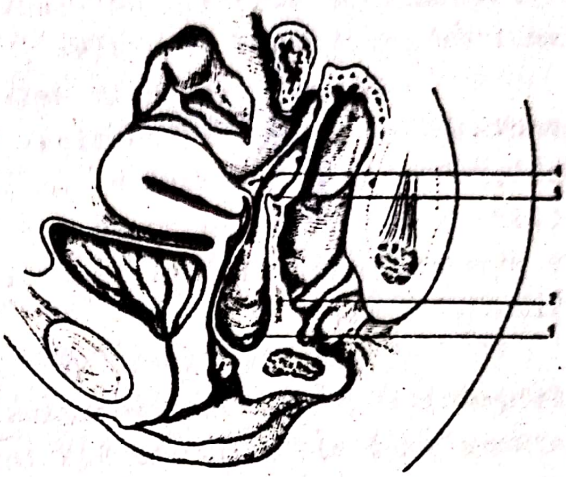

Fig.182 - Elytrocel sesil

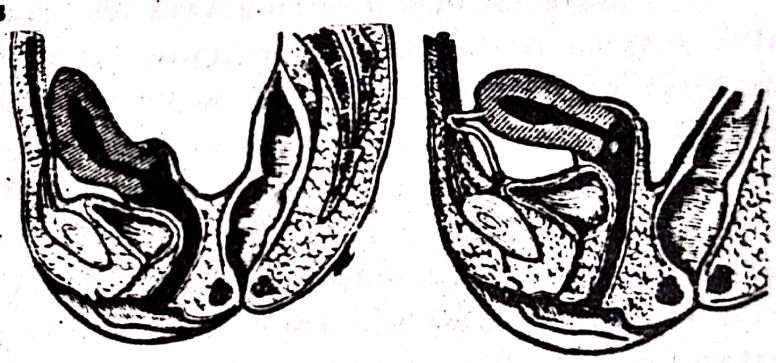

Fig.183 - Pexii uterine anterioare.

planşeul pelvin acţiunii directe a presiunii abdominale.

La aceste hernii sacul herniar este dublat la exterior de peretele vaginal posterior. Există o varietate a herniilor perineale mediane - <u>rectocelul izolat</u> - la care sacul este alcătuit din însăşi peretele vaginal posterior şi care găzduieşte un rectum mult dilatat (megarectum) care a destrămat textura fibro-musculoelastică a peretelui său anterior.

In traiectul lor retroistmic, HPM pot evolua fie anterior, deformînd şi ectaziind peretele vaginal posterior, (în elitrocel sau rectocel izolat),fie posterior înspre cavitatea rectală (hedrocelul)(fig.185) fie ambele traiecte, hernia perineală mediană în bisac.

Scanned with OKEN Scanner

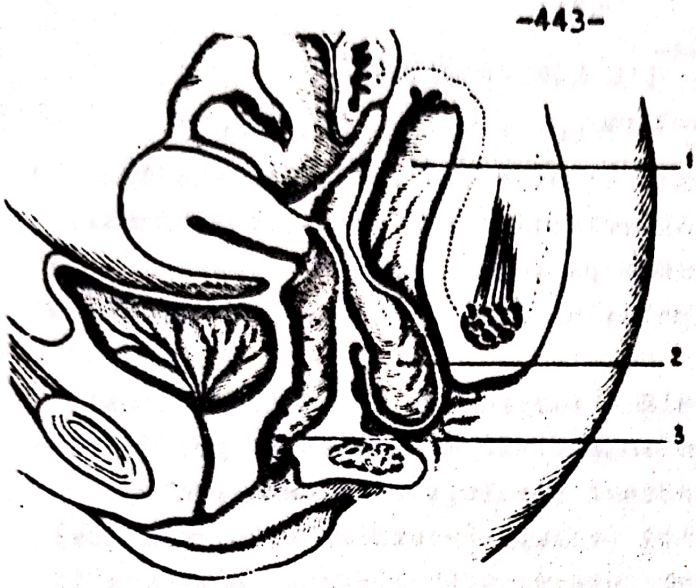

Fig.184 - 1-rectal; 2-hidrocelul
Hédrocel. 3-vaginul

Indiferent de traiect sau conţinutul lor, H.P.M.se produc în anumite circumstanţe fiziopatologice.Una din ele este profunditatea anormală a fundului de sac peritoneal Douglas (congenitală ori dobîndită).Alta este o laxitate particulară a septului rectovaginal,care să permită decolarea vaginului de pe versantul anterior al C.P. Altă circumstanţă este o laxitate deosebită a fasciei perirectale care să permită ectazia rectului. De reţinut că în toate aceste circumstanţe de producere a H.P.M., C.P. este normal sau aproape normal, constatarea lui prin examenul bidigital rectum-vagin precizează diagnosticul diferenţial cu un prolaps pelviperineal.

Clinic,H.P.M. sînt diagnosticate deseori drept prolapsuri pelviperineale; supuse unui tratament ca pentru prolaps, ele reapar fiind considerate prolapsuri create sau recidivate tardiv.Inspecţia atentă, remarcă lipsa unei rupturi perineale, rapheul anovular fiind normal, prin fanta vulvară dilatată, herniază peretele vaginal posterior. Examenul vaginal digital remarcă; reductibilitatea lor, expansibilitatea lor la eforturi abdominale, traiectul lor înaintea şi deasupra C.P.,prezenţa colului uterin în situaţie şi altitudine normală. Examenul bidigital (recto-vaginal) efectuat şi pe bolnava în ortostatism confirmă prezenţa unui C.P. integru sau aproape integru. Diagnosticul lor diferenţial se face cu prolapsul pelviperineal prin desfăşurare sau pulsiune, (rectocel prin pulsiune după o histerectomie totală ori subtotală) cu care sînt deseori confundate. Diagnosticul H.P.M. este retrospectiv, identificîndu-se în cadrul prolapsurilor create sau recidivate tardiv. Conduita terapeutică este aceeaşi cu a oricărei hernii - disecţia şi rezecţia sacului, reconsolidarea peretelui. Se poate interveni pe ambele căi (abdominală şi pelvină).

Scanned with OKEN Scanner

Terapeutica

Cele două eventualităţi clinice mai frecvente ale tulburărilor de statică pelvină - prolapsul pelviperineal şi herniile perineale mediane, beneficiază pe de o parte, de o serie de principii terapeutice comune, pe de alta, de o terapie chirurgicală proprie, diferenţiată.

Corectarea chirurgicală a suspensiei, este insuficientă deoarece se crează noi circumstanţe fiziopatologice de producere fie a unei hernii perineale mediane (prolaps creat sau prolaps recidivat tardiv) fie a unui nou prolaps (rectocel prim pulsiune).

Profilactic, în cursul intervenţiilor pentru ginecopatii care au creat un megadouglas se recomandă intervenţii corectoare care să ducă la excluderea Douglasului.

Subliniem de asemeni, că sînt la fel de importante atît corectarea suspensiei cît şi a susţinerii.

Subliniem în mod deosebit asupra minuţiozităţii refacerii C.P., a reconstituirii versantului său anterior pe toată lungimea lui. Pentru aceasta, se cere, alături de mieraphia R.A., o refacere a perinerului superficial.

Terapia diferenţiată se referă la diferite caracteristici de tehnică.

Prolapsul prin desfăşurare va fi tratat pe cale perineală urmărindu-se 2 obiective; perineoraphia anterioară şi colpoperineoraphia posterioară cu mioraphia R.A.

Prolapsul prin pulsiune necesită dubla cale; abdominală pentru refacerea orientării genitalelor şi eventual excluderea Douglasului; perineală, pentru refacerea susţinerii, a celor două planuri perineale - profund şi superficial.

Tratamentul curativ al H.P.M. respectă principiile curei herniare; identificarea, disecţia, rezecţia sacului, refacerea peretelui. Sacul herniar - megadouglasul - poate fi rezolvat prin douglasectomie pe cale perineală, preferabil abdominală sau mixtă. În cazul rectocelului izolat, rezecţia sacului (excesul de perete vaginal posterior) apoi reducerea megarectului prin plicaturarea longitudinală a feţii anterioare, peretelui rectal, recţopexie îndărătului fundului de sac vaginal posterior, refacerea C.P. perineoraphie posterioară.

Scanned with OKEN Scanner

GYNECOPATIILE DISGESTATIVE

Funcţia genitală a femeii, cea gestativă (funcţie de reproducere),este condiţionată de integritatea morfofuncţională a sistemului său reproductiv (ovare,căi genitale);- ovarul cu funcţia sa exocrină şi endocrină; conductul uterocervicovaginal cu pregătirea structurală microscopică adecvată progestaţiei şi gestaţiei propriu-zise.

Gynecopatiile disgestative,se referă la anomalii ale -progestaţiei - constînd din două eventualităţi;

- lipsa concepţiei (a fecundaţiei)este sterilitatea ;
- lipsa nidării zigotului este infertilitatea .

STERILITATEA este şi o stare fiziologică a organismului anume este sterilitatea din timpul sarcinii, a lactaţiei,precum şi cea pre sau postmenstruală.

Sterilitatea patologică,este numită primară sau primitivă cînd femeia este sterilă de la început,şi secundară - cînd femeia a avut o perioadă cu funcţia gestativă normală (avorturi ori naşteri).

Sterilitatea patologică este consecutivă unor ginecopatii care pot determina o sterilitate secundară, fie tranzitorie,fie definitivă.

Etiologia sterilităţii conjugale cuprinde două grupe importante de factori; factorul masculin,invocat în proporţie de 30-40 % din cuplurile sterile;factorul feminin.

In sterilitatea masculină, motivul principal îl constituie lipsa spermatozoizilor (azoospermia),spermatozoizii morţi(necrospermia). Azoospermia poate fi secretorie - alterarea pînă la disfuncţionalizare a perenchimului testicular - sau poate fi excretorie (nu este azoospermie, este o normospermie dar ne exteriorizabilă din cauza unui obstacol pe căile vectorii ale lichidului spermatic).

Examenul lichidului spermatic - semen test - în vederea stabilirii factorului masculin în sterilitatea conjugală, comportă o multitudine de probe biologice. O spermogramă normală trebuie să arate o cantitate de 4 milioane spermatozoizi/ml, cu o mobilitate normală, să nu aibă spermatozoizi anormal configuraţi, nici în stadii embrionare,nici morţi. Alte modificări biologice constatabile în spermogramă,sînt: oligospermia (reducerea numerică a spermatozoizilor) şi astenospermia (reducerea mobilităţii spermatozoizilor).

Scanned with OKEN Scanner

Oligoastenospermia poate,şi nu poate,fi sistematic,o cauză a sterilităţii. Examenul clinic al partenerului cuplului steril,va urmări următoarele; cercetarea unei eventuale infecţii ourliene (oreillon) în copilărie,sau peripubertară ori chiar în perioada adultă - lezarea parenchimului testicular se soldează cu azoospermie secretorie - definitivă. De asemeni orhita tbc., iar mai frecvent gonococia - care poate determina o azoospermie excretorie prin leziunile epididimodeferenţiale stenozante. Examenul clinic mai poate descoperi o criptoohidie- ectopie testiculară netratată încă din copilărie riscă a determina azoospermie.

In sterilitatea feminină, există o complexitate etiologică; Prof.Dobrovici propune gruparea acestor circumstanţe etiologice în următoarele;

- absenţa ovulaţiei;este un diagnostic clinic de probabilitate, de aceea metodele paraclinice aduc informaţii utile; coelioscopia poate surprinde un folicul matur care a suferit ponta - (stigma şi un chiag minuscul); sau un corp progestativ în formare dar aceasta nu spune totdeauna că a fost ovulaţie - transformarea foliculului în corp progestativ se poate face înaintea ovulaţiei; curba menotermică - temperatura rectală ori vaginală luată zilnic la aceeaşi oră cu acelaşi termometru 2-3 cicluri, arată un decalaj în care temperatura devine subfebrilă în jumătatea 2-a a ciclului dacă în ovar a funcţionat corpul progestativ, deci dacă a fost un ciclu bifazic,deci un ciclu ovulator (fig.185);examenul mucusului cervical, arată cristalizarea în frunză de ferigă perovulatorie; examenul histohormonal endometrial - biopsia funcţională a endometrului practicabilă eşalonat la intervale cît mai scurte,1-2 zile, în cursul unui ciclu,va arăta perovulator modificări caracteristice; glicogenul bazal al celulelor criptelor endometriale iar în jumătatea 2-a a ciclului,modificări progestative,criptele au epite-

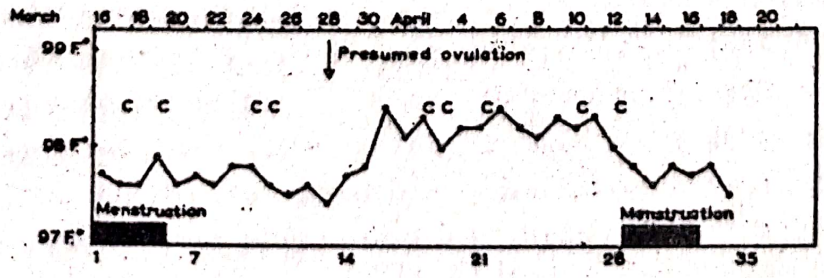

Fig.185
Curba menotermică - decalajul ovulator

liul zimţat,chorionul trimite spine conjunctive spre aceste zimţături, apare zona spongioasă şi cea compactă cu celule deciduale, decidua menstrualis. Examenul citohormonal vaginal arată modificări progestinice; aglutinarea celulelor;plicatura marginii lor; dozările hormonale,fenolsteroizii - pentru oestrogeni, pregnandiolul pentru progestogeni sau dozarea imunologică a LH (fig.186,18o) ne aduc de asemeni informaţii utile;

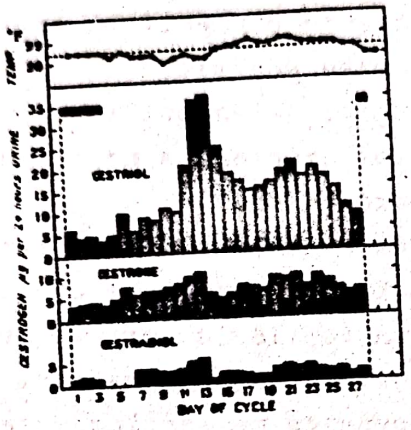

Fig. 186
Curba menotermică şi oestriuria într-un ciclu ovulator

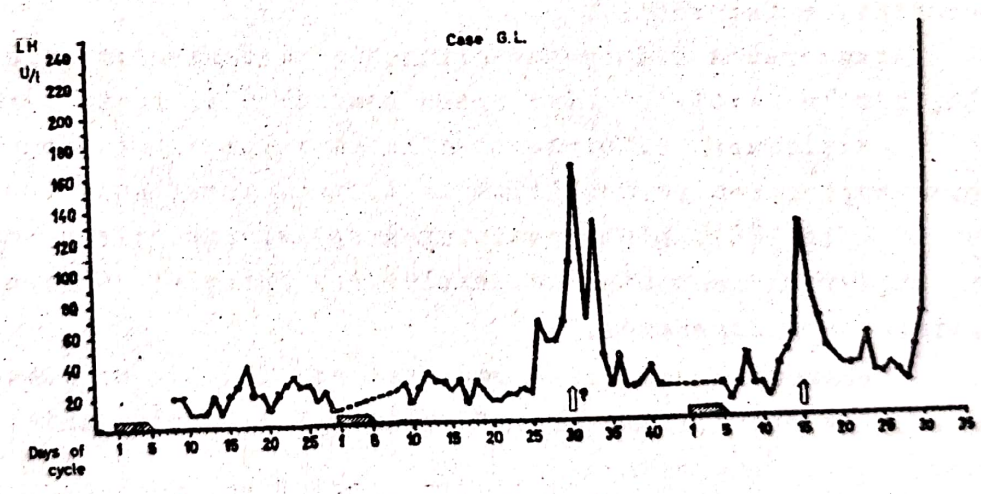

Fig. 187
Dozarea imunologică a LH în 3 cicle succesive, primul anovulator, secundele ovulatorii

- <u>un obstacol în migraţia gonocitelor</u> - gameţii femel şi mascul pe căile genitale.

Obstacolul poate fi la toate nivelele; <u>ovarian</u> (leziuni de periovarită (gonococul), distrofii sclerochistice, - aderenţe periovariene în cadrul unui sindrom aderenţial; - tumori ovariene mici); <u>obstacolul tubar</u> este cel mai frecvent - 5o-6o % din steri-

lităţi (leziuni inflamatorii endo-peri-salpingite, salpingite nodulare, leziuni distroffice - endometrioză, diverticuloză tubară, endosalpingioză - aderenţe perianexiale; stenoze intrinseci ori extrinseci);obstacolul uterin malformaţii, hipoplazii,endometrite cronice, sinechii parţiale; posttraumatice sau tbc, deviaţii (versiuni şi flexiuni) - tumorete intracavitare, metroză de receptivitate; cervicale (inflamaţii cronice, adenoze-stenoze congenitale ori căpătate); vaginovulare (absenţa congenitală,septuri vaginale, diafragme, vagin prea lung ori prea scurt);

- imposibilitatea nidaţiei - anomalii endometriale - endometru hipoplazic, endometrită cronică, sinechii uterine,polipoză endometrială, adenomiomatoză difuză.

Timpii principali ai diagnosticului sterilităţii conjugale. Interogatorul va cerceta în antecedentele ambilor parteneri, eventualitatea unor infecţii din copilărie ori peripubertare, oreillon,tbc., gonococcie, eventualitatea unor sarcini patologice cu episoade inflamatorii, ori hemoragice necesitînd curettaje repetate hemostatice (sinechii).

Explorarea clinic-paraclinică a partenerului, spermograma simplă, iar la nevoie cu alte probe postcoitale, teste Seguy;

-explorarea clinico-paraclinică a femeii, examenul ginecologic, explorarea permeabilităţii tubare, insuflaţia tubară kimografică (fig.188), histerosalpingographia, explorarea endocervixului, explorarea endouterină, explorarea funcţiei ovariene (teste ovulaţie, steroidogeneza).

Tratamentul va fi încredinţat serviciilor de specialitate - cabinete de sterilitate şi infertilitate din policlinici - şi secţiile din maternităţi.

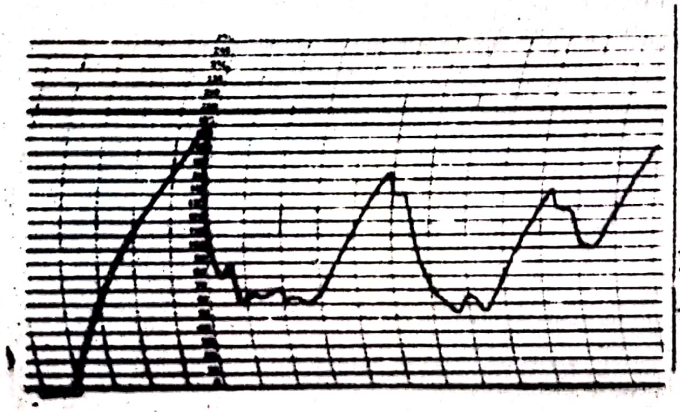

Fig.188
Insuflaţie tubară kimografică - trompe permeabile

Scanned with OKEN Scanner

GYNECOPATIILE TUMORALE

Gynecopatiile tumorale aparţin în special perioadei adulte şi perimenopauzice din viaţă; cele mai frecvente sînt cele uterine, în cadrul acestora cele benigne aparţin predominent corpului uterin cele maligne colului uterin; urmează cele ovariene, unele hormonosecretorii, altele neendocrine, cele kistice prevalînd celor solide, urmează cele ale sînului, apoi ale trompei uterine, ale vaginului.

TUMORILE OVARIENE

Patologia proliferativă ovariană ridică probleme interesante atît teoretic cît şi practic. Caracteristica tumorilor ovariene este subliniată prin următoarele constatări;

- tumorile ovariene au deschis era chirurgiei abdominale cînd Spencer Wells le-a transformat din piese de necropsie în piese operatorii;

- tumorile ovariene intrigă şi pasionează în acelaşi timp pe embriolog, morfopatolog, endocrinolog, ginecolog, derutîndu-i cu date deosebit de complexe, în care se confruntă ipoteze, deducţii;

- o caracteristică morfologică a tumorilor ovariene este polimorfismul acestora - polimorfism macroscopic întîlnit de la periferie spre centrul tumorii, polimorfism şi microscopic, uneori pe aceeaşi secţiune întîlnim o multitudine de aspecte. O statistică recentă privind diagnosticul histopatologic a 72o tumori ovariene - arăta că în 79 cazuri erau "specimene morfopatologice enigmatice";

- diagnosticul tumorilor ovariene este uneori foarte simplu, uneori foarte dificil, necesitînd coroborarea metodelor paraclinice de diagnostic ;

- orice încercare de sistematizare a tipurilor de tumori ovariene este iluzorie; s-au prezentat o multitudine de clasificări, nici una nu este total nevulnerabilă - nu se poate stabili o clasificare a lor în care adoptarea unui criteriu, să nu le prejudicieze pe celelalte.

Similar altor localizări din organism, tumorile ovarului se pot grupa în ; tumori benigne şi maligne. Tumorile benigne sînt de două tipuri; chistice şi solide. Ambele tipuri pot fi de două categorii - active endocrin şi inactive endocrin.

Scanned with OKEN Scanner

TUMORILE OVARIENE CHISTICE

Cele <u>active endocrin</u> - se mai numesc şi <u>kiste ovariene funcţionale</u>, kiste prin retenţie, deoarece ele sînt rezultatul transformării kistice a unor structuri funcţionale ale ovarului, şi similar acestora, kistele funcţionale eliberează în organism, hormoni de tipul celora furnizaţi de formaţiunea ovariană funcţională.

Morfologic kistele ovariene funcţionale sînt de 4 tipuri;

- <u>kistul funcţional foliculinic</u> sau folicular - provine din transformarea "kistică" a unui folicul ovarian matur care nu a mai suferit dehiscenţa şi ovulaţia, ovocitul s-a rezorbit, iar lichidul folicular secretat în continuare - (granuloasa rămînînd funcţională) - a destins progresiv foliculul matur crescîndu-i dimensiunile pînă la o nucă verde, chiar o mandarină. Sub efectul tensiv al lichidului acumulat peretele se subţiază devenind lamelar, kistul părăseşte corticala ovarului evoluînd spre suprafaţă, iar ovarul rămîne la un pol al kistului. Peretele kistului este alcătuit din aceleaşi straturi cu ale foliculului matur ; o granuloasă care secretă lichidul folicular, o membrană Slavjansky - mult subţiată din cauza tensionării, teaca internă cu atributele aceleia a foliculuţi matur - oestrogenosecreţie, o teacă externă subţire transparentă. De obicei unilaterale, ele se manifestă în vîrsta adultă precoce şi se impun ca diagnostic prin mobilitatea lor, prin conturul monociclic, prin elasticitatea peretelui foarte subţire şi transparent (fig.189).

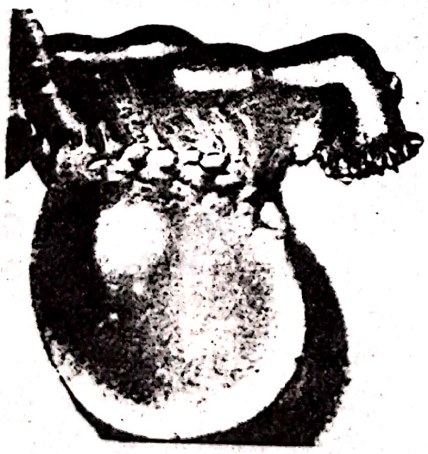

Fig.189. - Kist ovarian funcţional

- <u>kistul funcţional luteinic</u>, mai corect ar fi, progestinic, rezultă din transformarea kistică a unui corpus luteum, corp progestativ. Intre modalităţele involutive ale corpului progestativ (corpul galben) adică; liza totală; transformarea în corp alb; este şi transformare kistică a acestuia. Această din urmă modalitate poate edifica ulterior kistul de corp galben, a cărui perete secretă un lichid ce conţine progesteron şi a cărui teacă internă, secretă oestrogeni. De obicei unilateral, de dimensiuni nedepăşind pe cele ale kistului folicular, cu un perete subţire,

transparent, unilocular, chistul luteinic se poate complica(mai frecvent decît cel folicular) prin ruptură însoţită eventual de hemoragie internă - hemoperitoneu acut chirurgical,. Intre cauzele negravidice de producere a hemoperitoneului acut,ruptura chistului funcţional de corp galben deţine procentajul cel mai mare ;

- kistul funcţional hematic - este unul folicular sau de corp galben la care s-a produs o hemoragie intrachistică;

- kistul funcţional endometriozic, este o endometrioză ovariană transformată chistic.

Aceste kiste ovariene funcţionale au următoarele caractere clinicobiologice; sînt episodice, apar, evoluează o perioadă de cîteva luni ori ani, apoi, fie că se resorb, fie că se rup spontan sau la un traumatism minim, dînd o durere abdominală, sau eventual o hemoragie internă (ruptura a interesat un vas important); se însoţesc de modificări de receptivitate hormonală,(în receptorul endometrial apare fie transformări hiperplazice de diferite tipuri cele foliculinice), sau secretorii hiperplazice (kistele luteinice); se însoţesc şi de desechilibre steroidiene hormonale exteriorizîndu-se prin diferite menopatii, hipomenorei, metroragii disfuncţionale; sînt ginecopatii ale vîrstei tinere, diagnosticul lor trebuie să fie etiologic, tratamentul medical - supraveghere, tratament hormonal reechilibrat.

Tumorile ovariene kistice inactive endocrin

Denumite încă, kiste tumori, sau kistoame ovariene, sînt mai frecvente decît tumorile solide ale ovarului, mai frecvente în perioada doua a vieţii adulte, trecînd şi în perimenopauză chiar postmenopauză. Ele deţin proporţia maximă a tumorilor genitale infantile.

Anatomoclinic, kistoamele ovariene sînt de 4 tipuri; seros, mucoid, mixt, dermoid.

Kistomul ovarian seros.

Unilateral sau bilateral, de dimensiuni variabile - de la cele a unei formaţiuni pelvine, poate ajunge la dimensiuni impresionante, ocupînd cavitatea abdominală (cît un uter gravid la termen, sau mai mare). Unilocular, sau multilocular (cu conţinutul împărţit în loje de diferite dimensiuni prin septuri plecate de pe faţa internă a capsulei chistului),are un perete conjunctiv,fibros

slb sidefiu (fig.190) care îi conferă o individualitate şi izolare de restul viscerelor abdominale. Conţinutul chistului seros, un lichid incolor sau citrin, apos ; peretele este căptuşit cu un epiteliu unistratificat cubic sau cilindric. Epiteliul şi chorionul subjacent poate trimite vegetaţii papilifere arboriforme - kistomul denumindu-se atunci kistadenoma papilifer ovarian. Vegetaţiile sînt iniţial endochistice, pediculate spre capsulă, ele înoată în lichidul intrachistic. Alteori, în tendinţa la degenerare a kistomului, aceste vegetaţii devin exochistice, ocupînd suprafaţa exterioară a peretelui kistomului, de unde ele pot însămînţa peritoneul pelvin, epiploonul mare, seoara altor viscere abdominale (fig.191).

Fig.190 - Kistom ovarian

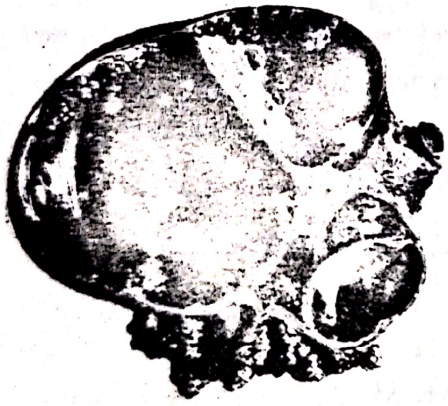

Fig.191 - Kistadenom vegetant (papilifer)cu vegetaţii exokistice şi endokistice.

Kistomul mucoid sau pseudomucos denumit astfel deoarece lichidul conţinut - vîscos,filant,citrin sau albicios, nu este un mucus veritabil ci un mucoid (fosfat şi carbonat de sodiu, lipide şi o paraalbumină, precum şi reziduuri uscate). De obicei, unilocular, kistomul mucoid poate fi şi paucilocular (compartimente reduse), sau multilocular, sau areolar (compartimente mici şi foarte multe). Cantitatea de mucoid poate ajunge la cifre impresionabile, 15-2o litri, (Mead a urmărit o bolnavă la care în decurs de 67 luni a extras 1100 litri), Poate prezenta vegetaţii endo şi exochistice. Peretele are o tunică groasă,fibroasă,presărată şi cu fibre musculare, este căptuşită la interior cu un epiteliu simplu cilindric a cărui celule secretă mucoidul după mecanismul merocrin (nu-şi elimină polul apical ca în secreţia apocrină mucoasa pură).

Kistomul mixt-seromucoid, are aceleaşi caractere, inclu-

siv unele loje secretînd mucoid, altele ocupate de lichid seros.

Kistomul dermoid, frecvent unilateral, de dimensiuni ce nu-l obligă a părăsi pelvisul, sferic ori ovalar,are un perete gros, alb, sidefiu sau gălbui, consistenţa mai fermă ca a celui seros ori mucoid, are un conţinut bogat în sebum, în care se întîlnesc derivate ectodermice; peri, unghii, smalţ dentar, iar peretele are structura pielii (este un teratom chistic)(fig.192).



Fig.192 - Kistom ovarian dermoid

In limbaj histopatologic aceste tumori se numesc; cistadenoma seros; cistadenoma pseudomucus (mucoid); cistadenoma mixt; cistadenoma dermoid; în eventualitatea că au şi vegetaţii se numesc cistadenoma papilifer (cu vegetaţii exochistice sau endochistice).

TUMORI OVARIENE BENIGNE SOLIDE

Se numesc solide nu pentru consistenţa lor care este tot elastică, ci pentru motivul că nu sînt cavitare - sînt tumori pline,cu un parenchim tisular. Incapsulate la exterior, parenchimul acestor tumori,

Cele active endocrin se mai numesc endocrinosecretorii şi au posibilitatea secreţiei de steroizi ovarieni sexuali. Unele secretă steroizi de tip feminin - sînt tumori feminizante - altele steroizi de tip masculin - sînt tumorile masculinizante de ovar.

Tumorile feminizante de ovar sînt de două tipuri; tumori de granuloasă - foliculomul ovarian - care are structura celulară a granuloasei foliculului ovarian, dar care microscopic are un polimorfism interesant - mergînd de la forma foliculoidă, la cea sarcomatoidă; tumora de teacă internă - tecomul ovarian, a cărei structură este similară celeia a tecii interne a foliculilor ovarieni privilegiaţi. Datele recente de patologie tumorală ginecologică, situează tumora de teacă internă, în grupul tumorilor cu "malignitate discutabilă", deci o situaţie graniţă între benign şi malign. Confundabile macroscopic cu fibromul ovarian (culoare şi consistenţă) - tumorile de teacă internă sînt mai rare, decît foliculoa-

mele.

Ambele tumori descrise, eliberează în organism, oestrogeni care acţionează asupra receptorilor hormonali, şi vor determina; o pubertate timpurie, sau o menopauză foarte tardivă, dacă apar în perioadele copilăriri sau menopauzei, şi vor determina stigmate clinice de hiperoestrogenie dacă apar în perioada adultă.

Tumorile ovariene hormonosecretorii masculinizante, sînt arhenoblastomul şi corticosuprarenalomul. Arhenoblastomul poate avea o structură polimorfă; în formele tipice apare sistemul tubular - aspecte testiculare în ovar - este adenomul testicular al ovarului (Pick), formele atipice, sînt ; cea sarcomatoidă, intermediară etc.Clinic, aceste tumori se însoţesc de modificările somatice caracteristice androgenizării ; masculinizarea vocii; căderea părului de pe frunte; apare barbă; mustăţi; reducerea volumetrică a sînilor; pilozitatea pubiană devine de tip masculin (cu vîrful spre ombilic); pilozitatea perineală; nipertrofie clitoridiană.Tumorile masculinizante, pot apare în copilărie, dar sînt mai frecvente în postmenopauză; în perioada adultă determină sterilitate, hiposexualism, infantilism uterocervico-vaginal.

În cadrul tumorilor ovariene endocrinosecretorii se enumeră încă; corioepitelioma ovarian primitiv - manifestare a bolii trofoblastice maligne - negestative, similară chorioepiteliomei testiculare şi guşa ovariană,care determină un sindrom clinic de hipertiroidism fără guşă. Este un teratom.

Tumori ovariene solide inactive endocrin, sînt; fibromul, T.Brenner, embrionul solid.

Fibromul ovarian, mai frecvent după pubertate, de obicei unilateral, are structură fibromatoasă pură sau angiofibromatoasă (celulele se încarcă cu colesterină), nu se enucleazâ uşor ca fibroamele uterine, de aceea Pozzi îl consideră ca o degenerescenţă fibroasă a ovarului.

Tumora Brenner, rară, denumită încă cepherom ovarian, considerată în grupa tumorilor cu malignitate discutabilă, la fel cu embrionul solid (teratom ovarian).

Diagnosticul clinic pozitiv al tumorilor ovariene.

In tumorile cu evoluţie pelvină, simptomatologia generală variază dacă sîntem în prezenţa unei tumori active endocrin sau inactive endocrin. Stigmatele clinico-biologice de oestrogenizare

se vor manifesta, la cele active endocrin prin; pubertate precoce, o feminizare anticipată dacă ele apar în copilărie. Cele din perioada adultă se vor manifesta prin; sterilitate, fenomene de hiperoestrinism la nivelul receptorului uterin, (fibromatoză uterină, metroragii simptom), iar în receptorul mamar prin fenomene de mastoză. Simptomele subiective sînt variabile, unele tumori sînt asimptomatice,altele oligosimptomatice, altele se fac simţite prin durerea hipogastrică, tulburări urinare inferioare, tulburări digestive inferioare.

Examenul obiectiv, este redus în informaţii privind inspecţia, totuşi în cele active endocrin se constată modificările somatice feminizante ori masculinizante. Palparea abdomenului,ar putea sesiza în condiţiile unui perete subţire şi suplu, prezenţa unei formaţiuni hipogastrice, bine delimitată, mobilă ori cel puţin semimobilă, insensibilă sau moderat sensibilă.

Examenul vaginal digital combinat cu palparea abdominală identifică o formaţiune parauterină situată frecvent posterolateral, ovalară sau sferică, de dimensiuni variabile mergînd pînă la cea a unui cap foetal, separată de uter printr-un şanţ de delimitare. Formaţiunea deplasează uterul în sus şi în partea opusă celeia în care evoluiază, nu este solidară cu uterul la mişcările imprimate acestuia, are o consistenţă lichidiană elastică în tumorile chistice şi o elasticitate mai fermă în cele solide. Colul uterin deplasat retrosimfizar, sau anterolateral, istmul uneori alungit, corpul uterin este coafat deasupra formaţiunii.

In tumorile cu evoluţie abdominală, simptomatologia subiectivă constă din dificultatea acuzată în activitatea cotidiană disconforturi digestive ori urinare.

Inspecţia evidenţiază atitudinea lordotică (gestativă) a femeii în ortostatism ori în deplasare; abdomenul în obuzier; cu tegumentele lucii, eventual cu circulaţie venoasă colaterală, excursiile respiratorii ale abdomenului sînt reduse.

Palparea evidenţiază o formaţiune abdominală cu punctul de plecare pelvin (se mobilizează transversal dar mobilizarea spre diafragm îi este limitată - aşa se diferenţiază de formaţiile abdominale cu punct de plecare mezogastric care se mobilizează spre diafragm)(fig.193). Este bine delimitată, ovoidală ori sfe-

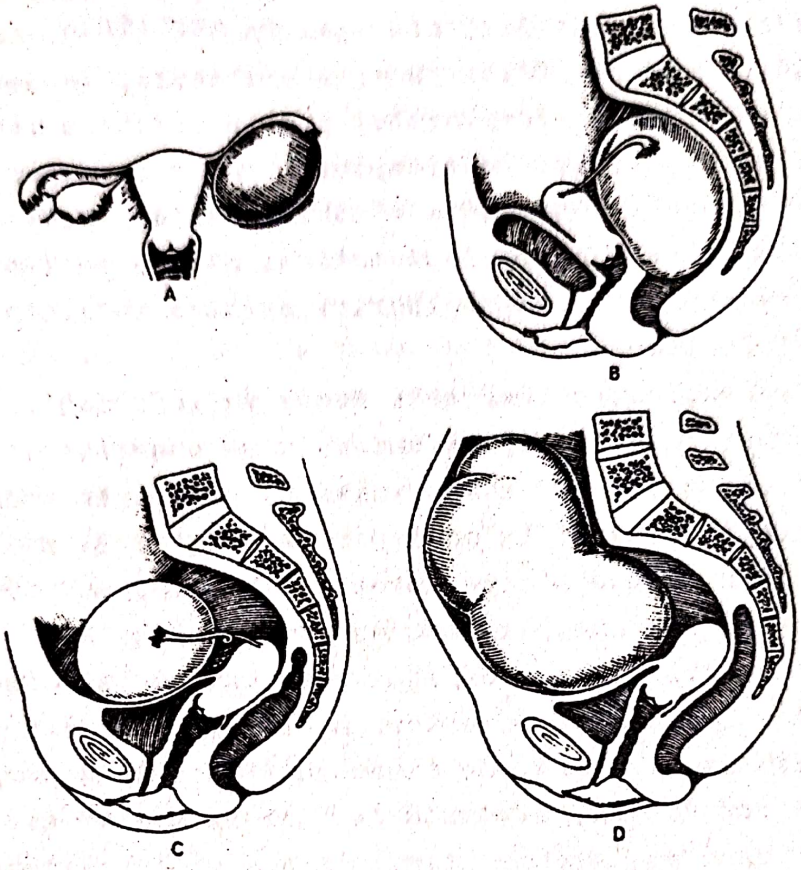

Fig.193

Diferite situaţii ale kistomului ovarian
A.B.C - Situaţie pelvină
D - Situaţie abdominală

rică, cu contur monociclic (kistom) sau policiclic (tumoră solidă), consistenţă elastică (kistom) sau mai fermă (tumoră solidă). Formaţiunea este indoloră sau moderat sensibilă.

Percuţia evidenţiază o matitate abdominală ocupînd regiunea periombilicală, cu sonoritate pe flancuri şi epigastru limita dintre matitate şi sonoritate este convexă superior. Examenul digital vaginal, evidenţiază următoarele: polul inferior al formaţiunii percepute prin palpare; deplasarea în sus a acestuia la tentativele mîinii andominale de a deplasa spre diafragm, formaţiunea abdominală; vaginul alungit este deformat prin deplasarea de pe linia mediană, (fig.194), colul uterin alungit, ascensionat, deplasat spre concavitatea sacrată ori mai frecvent spre semicircumferinţa anterioară a escavaţiei pelvine; corpul uterin greu identificabil din cauza elongării istmului şi a tensionării

ligamentelor uterine în special ligamentul rotund ori cel larg.In tumorile mari cu polul inferior ocupînd tot pelvisul, corpul uterin nu este perceptibil.

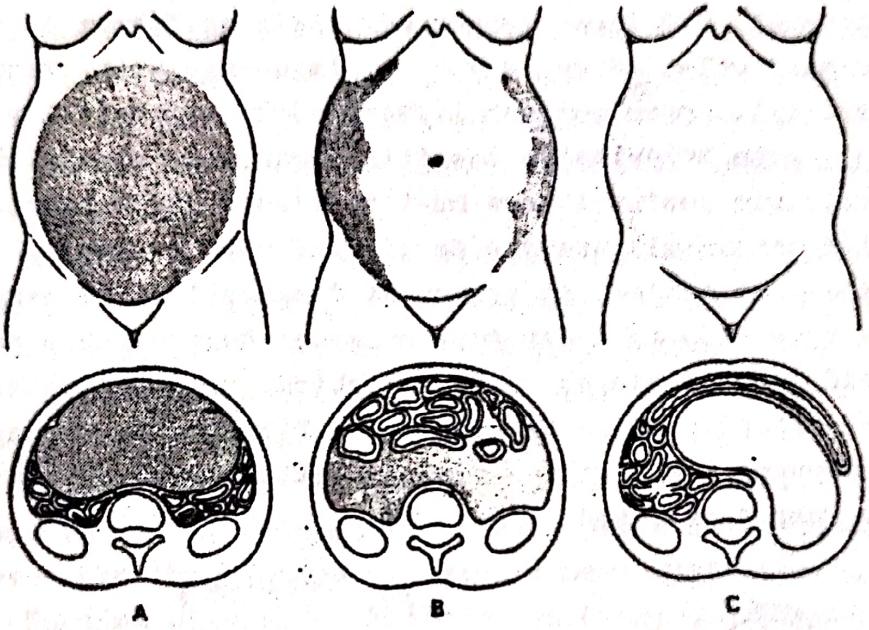

Fig.194

Percuţia abdomenului în tumori ovariene diagnosticul diferenţial

A - Tumoră ovariană
B - Ascită
C - Tumoră retroperitoneală

Diagnosticul clinic diferenţial

In tumorile cu evoluţie pelvină, se face cu alte tumefacţii genitale, care pot fi; uterine, anexiale, periuterine.Cele uterine sînt în primul rînd, fibromatoza uretină cu nodul subseros pediculat, de dimensiuni care să confere caracterul unei formaţiuni pelvine. Si aici sîntem în prezenţa unei formaţii parauterine care are un şanţ de delimitare faţă de uter, este cu conturul monociclic, are consistenţa unei tumori solide de ovar sau chiar a unui kistom ovarian (nodulul fibromatos este cu degenerare oedematoasă). Dar se deosebeşte de tumora ovariană prin, solidaritatea fibromului subseros cu uterul în mişcările de verticalitate imprimate uterului - tumora ovariană nedeplasîndu-se. Altă eventualitate uterină, de diagnostic diferenţial, ar fi o lateroflexie uterină (dar aici percepem unghiul diedru ascuţit dintre corpul şi colul uterin,precum

şi solidaritatea cu colul uterin în mişcările imprimate acestuia).

Tumefacţiile anexiale discutabile ca diagnostic diferenţial cu tumorile chistice ori solide ovariene în stadiul lor evolutiv pelvin, sînt următoarele: anexita chistică - hidrosalpinxul ori pyosalpinxul; SAU forma pseudoanexitică; un fibrom de ligament rotund. Anexita chistică se impune ca diagnostic prin trecutul inflamator anexitic, prin semimobilitatea, dacă nu imobilitatea, formaţiunii, prin doloritatea acesteia, prin consistenţa chistică în tensiune, prin conturul care nu-i totdeauna monociclic, prin modificările corporeale uterine de tip inflamator cronic. SAU în forma sa pseduoanexitică, se impune ca diagnostic prin semnele subiective gravidice au cedat după episodul dureros, prin metrorагia moderată, cu sîngele de culoare închisă, prin modificările istmocorporeale uterine de tip gravidic. Fibromul de ligament rotund este aproape imposibil de diagnosticat, aceasta fiind confundabil cu o tumoră ovariană (fig. 195).



Fig.195

Fibrom de ligament rotund.

Stările patologice periuterine discutabile ca diagnostic diferenţial, ar fi; inflamaţii cronice pelviperitonitice închistate, care sînt moderat dureroase, fixe, şi se însoţesc de stigmate inflamatorii genitale.

In tumorile cu evoluţie abdominală, diagnosticul diferenţial se discută cu multiple circumstanţe ale patologiei abdominale. Dintre cele mai frecvente citäm; ascita, chistul mezenteric, chistul hidatic hepatic, sarcina uterină cu hidramnios cronic.

rinichiul polichistic, hidrocolecistul, peritonita tbc închistată.

Ascita, deformează abdomenul mai mult în sens transversal, abdomenul de batracin, percuţia remarcă o matitate abdominală dar nu periombilicală, ci pe flancuri şi în hipogastru, iar periombilical o sonoritate (ansele sînt acumulate aici); limita dintre sonoritate şi matitate este concavă superior (în tumori este convexă) matitatea este deplasabilă pe flancuri (lichidul este liber şi se deplasează pe flancul stîng în decubitul lateral drept al femeii şi invers).

Chistul mezenteric, se diferenţiază de un kistom ovarian abdominal prin mobilitatea lui mai mare, atît în sens transversal cît şi longitudinal; imprimînd bolnavei o poziţie Trendelenburg, kistomul mezenteric se duce uşor spre diafragm (deoarece nu-l reţine inserţia pelvină, cum o face pentru cel ovarian).

Chistul hidatic hepatic, de dimensiuni mari, are punctul de plecare în etajul epigastric şi nu hipogastric, tentativa de deplasare a acestuia înspre hipogastru este fără succes.

Sarcina uterină cu hidramnios cronic, se impune de la început prin constatarea formaţiei abdominale contractile, a mişcărilor foetale, a BCF.

Rinichiul polichistic, de dimensiuni mari, are un contur policiclic, consistenţa aparte, are un contact lombar, care îl face total imobil.

Hidrocolecistul are contactul subhepatic, dimensiunile nu prea mari, trecutul colecistic în antecedente

Peritonita tbc închistată, se impune prin constatarea altor stigmate bacilare în organism, prin fixitatea zonei de matitate lichidiană, prin terenul bacilar general al bolnavei.

TUMORILE OVARIENE MALIGNE

Tumorile ovariene maligne pun delicate probleme de diagnostic de certitudine, multitudinea clasificăriler propuse, arată imposibilitatea încadrării unora dintre acestea, în grupul celor benigne sau al celor maligne. Similar tumorilor maligne şi celor benigne, pot fi ; endocrinosecretorii (active endocrin) şi neendocrine.

Privite sub aspectul clinic ele ar fi de două categorii;

tumori cu malignitate discutabilă, tumori cu malignitate indiscutabilă. Cele cu malignitate discutabilă, active endocrin, ar fi foliculomul ovarian, pe care datele recente o consideră tumoră cu malignitate întîrziată, atenuată,(în 28 % (Nowak, în 5o %, Te Linde); tecomul ovarian precum şi arhenoblastomul. Din cele neendocrine, ar fi teratomul ovarian, mesonephromul, T.Brenner. Patologia ovariană recentă le consideră cazuri oncologice limită.

Cele indiscutabil maligne, sînt de două tipuri; primitive şi secundare.

Cele primitive, unele sînt frecvent întîlnite, altele rar întîlnite. Dintre cele frecvent întîlnite, este epitelioma ovarium vegetant sau epitelioma papilar, provenit din malignizarea kistomului ovarian (kistadenoma) într-un kistadenocarcinoma seros, kistadenocarcinoma mucoid. Kistademocarcinoma seros deţine proporţia maximă,6o %, cel mucoid 15 %. Anatomoclinic, aceste kistadenocarcinoame sînt bilaterale în 5o % din cazuri, sînt uni sau multiloculare, semisolide, pot prezenta vegetaţii - kistadenocarcinoma papilifer. Vegetaţiile pot fi intrachistice, extrachistice, pediculate ori sesile. Cele extrachistice pot ocupa doar un teritoriu al peretelui, sau se întind pe toată suprafaţa, uneori rămîn mici, alteori devenind conopidiforme. Relaţiile cu peritoneul sînt variabile; nu dau aderenţe; au aderenţe inflamatorii (prin peritonită adesivă ori prin epiploită); dau aderenţe neoplazice care sînt dure nedecolabile, infiltrante în pereţii - intestinal, vezical, epiploon; invazia epiploonului şi a peritoneului prin grefe conjunctivovasculare.

Se însoţesc de ascită care poate fi; seroasă, serohemoragică, chiloasă (cistadenocarcinoamele mucoide). Relaţiile cu uterul, sînt de propagare a tumorii în 1o-15 % şi se face pe cale limfatică sau pe cale endotubară (de aceea se recomandă la ovarectomie şi histerectomia totală cu ovarectomia congeneră).

Tumorile ovariene indiscutabil maligne mai rar întîlnite sînt următoarele; cele epiteliale,(chorioepitelioma ovarian, disgerminoma, disembrioma, teratocarninomul mesonephronul, iar din cele mezenchimale (sarcomul ovarian-fibro-angio-mio-neuro-sarcomul). Dintre tumorile maligne secundare se află; tumora Krukenberg- secundară unui cancer digestiv superior ori inferior; tumorile ovarie-

ne secundare uni cancer cervical uterin sau endometrial.

Diagnosticul paraclinic al tumorilor ovariene.

Este necesar pentru descoperirea precoce în stadiu de tumoretă ovariană, nedecelabilă prin examenul clinic obişnuit. Patologia oncologică ovariană, nu beneficiază de accesibilitatea celei a colului uterin, pentru metode de screening, în vederea depistării stadiale precoce. De aceea actualmente în S.U.A.,locul întîi în cancerologia genitală deţinut cîndva de cancerul de col, este deţinut actualmente de cel ovarian în urma depistării prin screening al celui cervical. Metodele paraclinice utilizate în patologia oncologică ovariană sînt ; coelioscopia; metode radiologice; citodiagnosticul oncologic; histodiagnosticul; relaparatomia exploratorie.

Coelioscopia ar fi deosebit de utilă în depistarea tumoretelor ovariene, precum şi la practicarea unei biopsii percoelioscopice, ori a puncţiei unei tumori chistice seroase ori mucoide pentru citodiagnostic oncologic. Coelioscopia nu poate fi însă la îndemîna oricui şi nici aplicabilă în explorări în masă a tuturor femeilor. Coelioscopia este mai utilă ca metodă de urmărire postterapeutică,sekond-look, pentru depistarea eventualelor recidive.

Metodele radiologice ne aduc informaţii diagnostice suplimentare; radiologia simplă ne-ar descoperi eventuale calcificări; un tranzit digestiv ar elimina o tumoră intestinală; HSG, ar arăta eventuale imagini de invazie endometriale;, ginecografia pare mai valoroasă - ne arată conturul exterior al căilor genitale, a organelor din pelvis, Limphografia pare mai mult teoretică; citodiagnosticul oncologic, ar arăta celule diskariotice suspecte, mai indicat ar fi sedimentul lichidului de spălătură peritoneală în care s-ar antrena celule descuamate de pe suprafaţa tumorii.

Histodiagnosticul poate fi utilizat ca histodiagnostic hormonal în tumorile feminizante, sau histodiagnostic oncologic biopsie percoelioscopică, sau al piesei operatorii - un diagnostic a posteriori .

Laparatomia de control postterapeutic,sekond-look,pare metoda de preferat, la îndemînă şi cu posibilitatea unui bilanţ

complect al inspecţiei cavităţii abdominopelvine. Ecografia metodă paraclinică uzuală în ginecologie şi-a demonstrat utilitatea în diagnosticul kistului ovarian. Prin ecografia tumorilor ovariene se poate preciza dacă ele-s lichidiene pure, sau solido-lichidiene ori solide pure. Totuşi imaginile ecografice nu-s patognomonice; ecografia nu poate fi o metodă de pistare a cancerului ovarian; Rămîne totuşi o metodă de apreciere şi de sekond-look.

Evoluţia şi complicaţiile tumorilor ovariene.

Tumorile active endocrin se pot complica cu hemoragii externe-metroragii simptom, care în peripubertate ori în perimenopauză pot crea situaţii urgente, sau mai rar, se pot complica cu hemoragii interne - hemoperitoneu acut (consultaţi cap.urgenţe).

Tumorile inactive endocrin pot determina complicaţii la diferite sisteme ale organismului şi complicaţii la nivelul tumorii. Complicaţiile la nivelul diferiteler sisteme ale organismului se referă la organele pelviabdominale, constînd în special din compresiuni - vezicale ori rectale, cu tulburări de tranzit digestiv şi urinar inferior, congestii pasive, hemoroizi, cît şi compresiuni pe rădăcinile nervilor sciatici (tumorile pelvine inclavate), pe venele infracardiace cu devierea circuitului venos (circulaţia venoasă subtegumentară).

Complicaţiile la nivelul tumorii sînt următoarele ;

- Torsionarea acută, supraacută sau cronică, ultima eventualitate fiind cea mai frecventă ; torsionările acute şi supraacute determină circumstanţe de abdomen chirurgical acut (consultaţi cap.sindromul torsional, din urgenţe ginecoobstetricale)(fig.196);

- Hemoragia, intratumorală, intraperitoneală, fie în urma unui traumatism extern forte, fie în urma creşterii presei abdominale, constituie o complicaţie mai rară, (fig.197); alterarea subită a stării generale, dureri abdominale acute, cu instalarea unui colaps hemoragic, tabloul unei anemii acute, traduc o hemoragie intraperitoneală. Creşterea volumetrică rapidă a tumorii, durerea şi tensiunea intraabdominală starea subfebrilă, intensificarea deranjului digestiv ori urinar, instalarea unei subocluzii, pot fi consecinţa unei hemoragii intrachistice:

- Ruptura,tumorii ovariene, chistică mai rară deoarece

capsula conjunctivă este mai groasă şi mai elastică decît la tumorile parenchimatoase. Cele parenchimatoase au şansa să se rupă cu cît sînt mai vascularizate. In ambele eventualităţi, se instalează un tablou clinic de abdomen chirurgical prin hemoragia internă (în eventualitatea rupturii tumorilor solide) şi un tablou de peritoni-

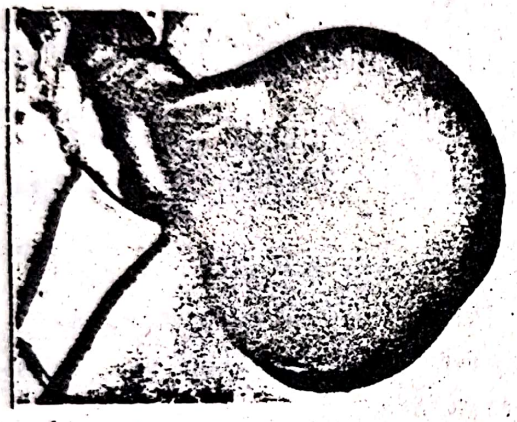

Fig.-Kistom ovarian
196 -torsionat

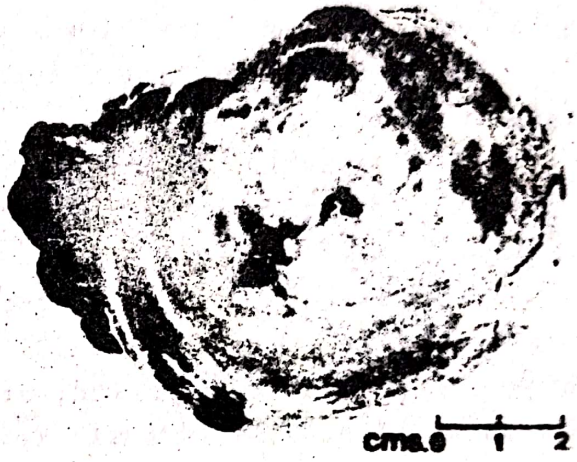

Fig.197 -Hemoragie intrachistică

tă difuză acută chiloasă, în rupturile chistelor mucoide.

- Infecţia şi supuraţia, sînt posibile fiind favorizate de staza digestivă cu exacerbarea florei patogene coliforme, ori de cea urinară inferioară; infecţia s-ar face prin contiguitate, dar nici infecţia limfatică nu pare negliabilă. Clinic se instalează un episod inflamator acut abdominal, cu febra de tip supurativ, cu creşterea volumetrică şi durerea vie la nivelul tumorii.

- Degenerescenţa malignă este complicaţia cea mai gravă, malignizarea oricărei formaţiuni chistice ori solide, nefiind previzibilă în timp, se recomandă rezolvarea chirurgicală a oricărei tumorete ovariene, chiar cea mai benignă posibil. Kistadenoamele ovariene (seros, mucoid) se pot maligniza cel mai frecvent mai ales din momentul apariţiei vegetaţiilor, exochistice, care se deplasează în tot abdomenul, grefîndu-se pe epiploonul mare, seroasa viscerală, transformînd kisadenomul papilifer într-un kistaadenocarcinoma ovarian papilifer, care deţine proporţia maximă a tumorilor ovariene maligne.

Tratamentul.

In principiu, orice tumoră ovariană, indiferent de stadiul ei evolutiv, de caracterele macroscopice de benignitate chiar in-

discutabilă, impun practicarea unei laparatomii, a unei exereze necesare şi suficiente, după care, la rezultatul histopatologic, se va decide asupra resurselor terapeutice complimentare; radiologia chimioterapia, hormonoterapia.

Tratamentul chirurgical, va fi limitat sau extensiv, în raport cu constatările peroperatorii cu perspectiva evoluţiei tipului tumorii extirpate, cu vîrsta bolnavei.

Tratamentul radiologic cuprinde:X terapia agresivă; curieterapia; izotopii radioactivi.

Chimioterapia, resursă terapeutică nouă, pare indicată mai ales postoperator, sau preoperator pentru a înlesni extirparea chirurgicală; mono sau polichimioterapie.

Urmărirea clinico-paraclinică a cazului este obligatorie pentru a surprinde eventuale recidive. Coelioscopia ca metodă de urmărire-sekond-look este uzuală; relaparatomia pare însă mai fructuoasă în veridicitatea informaţiilor căpătate.

TUMORILE UTERINE

Tumorile uterine frecvent întîlnite în practica ginecologică aparţin atît colului cît şi corpului uterin. Cele benigne mai frecvente aparţin corpului, cele maligne aparţin colului uterin.

Fibromatoza uterină.

Considerat tumoră, uterină, benignă (fibronul uterin fibromiomul sau miomul uterin) este o ginecopatie frecvent întîlnită în perioada adultă tîrzie şi premenopauză.

Etiologia aduce în discuţie o multitudine de factori consideraţi adjuvanţi ori favorizanţi ;

- factorul congenital - fibromatoza uterină ar pleca din incluzii embrionare rămase inactive dar activabile în perioada adultă (Cohnheim);

- factorul ereditar; sînt familii de fibromatoase , se discută rolul favorizant al tendinţei la scleroză vasculară;

- factorul inflamator-Virchof ;

- factorul endocrin este cel mai discutat şi-i sprijinit pe argumente experimentale, morfologice, clinico-biologice, terapeutice. Toate acestea pledează în favoarea considerării fibromului uterin drept manifestarea clinică şi biologică a unei hiper-

oestrogenii moderate şi îndelungi.

- Argumentele experimentale; injecţia de lichid folicular la rozătoarele castrate, determină proliferări uterine de tip fibromatos (Courrier); injectarea de oestrogeni, în doze moderate, repetate îndelungă vreme, la rozătoare castrate determină aceleaşi proliferări (Lacassagne); injectarea de oestrogeni în asociere cu progesteron (Lipşcutz, Cauchoix), nu mai determină proliferările de tip fibromatos. De reţinut că experienţele trebuie să fie cronice, cu administrarea îndelungă vreme, a doze repetate.

Argumentele morfologice, pledează tot în favoarea hiperoestrogenemiei; hiperplazia şi hipertrofia sînt efecte ale oestrogenilor atît asupra endometrului cît şi asupra miometrului; este cunoscută acţiunea oestrogenilor de a asigura dezvoltarea uterului gravid, care-şi hiperplaziază şi hipertrofiază constituienţii săi tisulari pentru a răspunde exigenţelor volumetrice mereu sporite din timpul sarcinii.

Argumentele clinico-biologice, pledează tot spre un climat de hiperoestrogenemie, în care se dezvoltă fibromatoza uterină; fibromul este un receptor hormonal oestrogenic, - el se dezvoltă în perioadele vieţii femeii, în care există o hiperoestrogenie, şi retrocedează, pînă la atrofie, în perioadele anoestrogenice din viaţa femeii; circumstanţele clinice în care apare fibromatoza uterină, premenopauză, sînt acele în care organismul femeii este sub acţiunea hormonilor oestrogeni; astfel poate apare prepubertar; în cazul unei tumori ovariene endocrinosecretorii feminizante (foliculom ori tecom ovarian); în perioada activităţii genitale apare spre ultimul deceniu, se însoţeşte şi de alte modificări de receptivitate crescută la oestrogeni (mastozele), sindromul premenstrual, algomenoree; se dezvoltă în premenopauză datorită hiperoestrogeniei; poate apare şi în postmenopauză, dacă ovarul menopauzatei este, purtătorul unei tumori endocrine secretorii feminizante; explorarea receptorilor hormonali oestrogeni în fibromatoză; cel endometrial; cel vaginal; cel vezical; arată modificări de tip oestrogenic (endometru cu diferite grade de hiperplazie şi vaginul cu frotiuri hiperoestrogene);

- Argumentele terapeutice, converg spre aceeaşi considerare a fibromatozei uterine drept un sindrom hiperoestrogenic; efectele bune ale tratamentului hormonal cu antagonişti ai oestro-

gumilor subliniază această părere.

Argumentele prezentate pledează în favoarea considerării că fibromul, tumoră uterină benignă, nu-şi justifică această denumire; elementele proliferative ale sale, sînt cele întîlnite şi în alte circumstanţe, netumorale ale organismului - uterul gravid, uterul premenstrual, de aceea s-a propus a se vorbi de o boală f i b r o m a t o z ă, sau o fibromatoză, subliniind prin aceasta că este un sindrom disendocrin sexual, anume de hiperoestrogenie cronică relativă.

Morfopatologie.

Morfopatologia macroscopică.

In fibromatoză întîlnim modificări uterine şi anexiale.

Cele uterine se referă la leziunea fundamentală, n o d u l u l f i b r o m a t o s. Constituţia acestuia este următoarea; capsulă conjunctivă lamelară, de pe faţa internă a căreia parenchimul nodulului se decolează uşor (lamă de ţesut conjunctiv lax subcapsular). Parenchimul nodulului are o culoare alb sidefie, cînd e constituit din fascicole de fibre colagene, sau roşie cînd e constituit din fascicole de fibre musculare. Consistenţa nodulului fibromatos, este dură, dar poate fi şi semidură (cînd are în masa parenchimului cavităţi, sau chiar moale, cînd nodulul sufere degenerescenţa oedematoasă. Dimensiunile nodulului sînt variabile ele pot merge pînă la cele a unui cap de făt sau ale unui uter gravid aproape de termen. Forma nodulului este sferică sau ovalară, conturul monociclic. Numărul nodulilor poate varia de la unul la cîteva zeci.

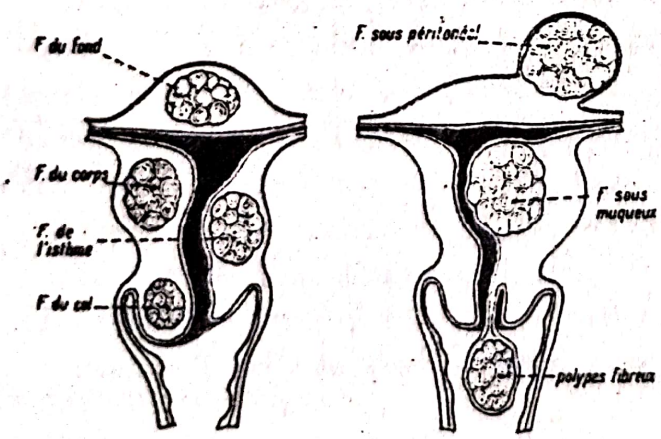

Fig.198 - Localizări ale nodulilor fibromatozici.

Localizarea uterină a nodulilor fibromatoşi este variabilă. Putem vorbi de o localizare regională şi de una topografică.

Cea regională, poate cuprinde; noduli corporeali, situaţi în orice zonă a corpului uterin, noduli istmici cu aceeaşi localizare la întîmplare şi noduli fibromatoşi ai colului uterin. In toate aceste

localizări ei poţ ocupa feţele, marginile,coarnele uterine,fundul uterului etc. Localizarea topografică uterină este triplă; subseroasă,intramurală, submucoasă (fig.198,199). Nodulii subseroşi evoluează sub peritoneul uterin, ei au posibilitatea dez-

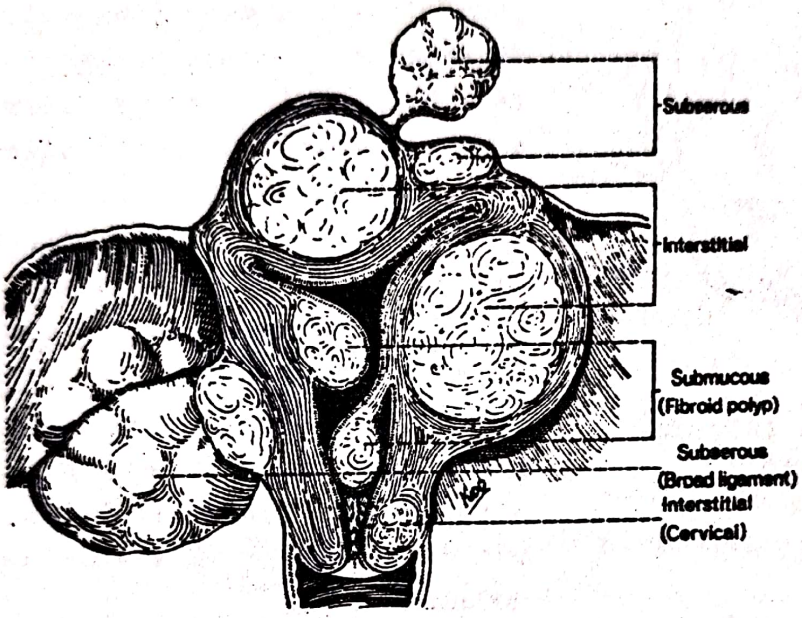

Fig.199
Localizări posibile nodulilor fibromatozici

voltării volumetrice în voie,, sînt la început sesili, devin ulterior pediculaţi, evoluînd în pelvis ca formaţiuni parauterine. Nodulii interstiţiali, denumiţi încă intramurali, evoluiază în masa miometrului în diferite zone ale acestuia, deformînd conturul uterin (fig.199). Aceştia nu au o capsulă periferică, enuclearea lor este mai dificilă. Nodulul submucos, denumit încă intracavitar are originea în miometrul juxta endometrial,, ulterior el ridică endometrul în dreptul său (fig.198,199), devine o formaţiune sesilă apoi pediculată, devenind intracavitar,, deformînd armonios însă, uterul. Uterul , devine globulos ca într-o sarcină.

Nodulul submucos pediculat poate părăsi cavitatea uterină ceborînd spre căile genitale inferioare; el devine succesiv intracervical, destinzînd colul, care devine mai voluminos decît corpul uterin, apoi intra-vaginal. Există şi posibilitatea unui fibrom iniţial cervical,acesta are baza de implantare pe circumferinţa colului şi nu pe corpul uterin,cum o are cel iniţial uterin, ulterior cervical.

Modificările parietale uterine în fibromatoză se referă la endometru, miometru şi la cavitatea uterină. Endometrul poate fi normal în cele mai multe cazuri, poate fi hiperplazie (hiper-

Fig.200 - Noduli intramurali (interstiţiali)

plazie endometrială simplă cri glandulochistică), poate fi atrofie (în nodulii intracavitari care dau fenomene de compresiune endometrială), poate fi inflamator (endometrită în fibroamele cu menometroragii repetate). Miometrul sufere o hipertrofie moderată perinodulară, o vascularizaţie mai dezvoltată pentru a asigura nutriţia nodulului. Cavitatea uterină este foarte deformată în localizările submucoase şi în cele interstiţiale, explicînd pe de o parte tendinţa la infecţii endometriale, perturbări în exfolierea menstruală a endometrului, posibilitatea creierii de obstacole în dezvoltarea sîngetului.

Anexele uterine în fibromatoză, se modifică în context cu climatul endocrin hiperoestrogenizant; trompele se hipertrofiază moderat, se hipervascularizează; ovarele pot fi uneori sediul unor modificări morfologice, care atestă activitatea endocrinosecretorie oestrogenică a acestuia, atrezii foliculare, transformare microcpolichistică, kiste ovariene funcţionale, endometrioză ovariană, tumorete ovariene endocrine feminizante. Glanda mamară, ca receptor primar a hormonilor oestrogeni, prezintă frecvent (75 %) modificări mastozice.

Morfopatologia microscopică - arată constituţia fibroasă, colagenă, în vîrtejuri de fascicole de fibre îndreptate în toate sensurile, sau constituţia musculară netedă - fascicole de fibre similare celor miometriale.

Evoluţie, complicaţii.

Evoluţia fibromatozei uterine poate fi lentă, sau rapidă cu complicaţii.

Evoluţia lentă, se petrece cam la 30-32 % din fibroame, este vorba de fibroamele camuflate - care nu-şi trădează prezenţa prin nici un simptom - deseori ele sînt o surpriză cu ocazia

unui control ginecologic sistematic.Ei pot fi toleraţi, urmînd ca odată cu menopauza şi postmenopauza să se atrofieze.

Evoluţia rapidă, cu complicaţii, priveşte cam 2/3 din fibroame. Complicaţiile pot apare la nivelul fibromului sau pot apare la nivelul sistemelor organismului.

Complicaţii la nivelul fibromului sînt de două tipuri; complicaţii aseptice,cele mai multe, şi septice - mai puţine.

Complicaţiile aseptice sînt următoarele în ordinea frecvenţii lor descrescînde; degenerescenţa, hemoragia, torsiunea, tasarea şi inclavarea.

Degenerescenţa fibromului poate fi benignă ori malignă. Degenerescenţa benignă este de mai multe tipuri. Cea mai frecventă, cea oedematoasă - (5o %), constă din infiltraţia oedematoasă a parenchimului nodulului, consistenţa devine moale, distensia capsulei îl face dureros.

Degenerescenţa telangiectazică constă în transformarea parenchimului fibromului într-o formaţiune fibrovasculară datorită hiperplaziei şi ectaziei vaselor nodulului.

Degenerescenţa fibrocalcară, transformă nodulul într-o formaţiune dură - prin fibrozarea excesivă, plus depunerea de săruri de calciu; ginecologia clasică vorbeşte despre pietrele uterine - histerolite.

Degenerescenţa kistică, poate fi pseudokistică - formarea de simple cavităţi fără perete epitelial, sau poate fi chistică adevărată - cînd cavităţile apărute, sînt căptuşite cu un epiteliu.

Degenerescenţa necrobiotică, rară (2,6 %) constă din transformarea nodulului într-o formaţiune dureroasă, de culoare roz-roşietic.

Degenerescenţa malignă,este rarisimă,aceasta pledează de asemeni în favoarea considerării fibromatozei uterine drept o disendocrinie şi nu o tumoră. Sarcoamele uterine, tumori excepţional de rare, nu provin din uterele fibromatoase mai mult ca din cele nefibromatoase.

Hemoragia, altă complicaţie a fibromatozei uterine poate fi externă şi rarisim internă. Hemoragia externă, menometroragie sau metroragie simplă, uneori realizînd urgenţe ginecologice, este de natură hormonală - variaţiile în concentraţia oestrogenilor în organism - la fiecare cădere a acestora apare hemoragia prin descuamarea

endometrului edificat anterior - cînd era hiperestregenie. Metroragia poate fi şi consecinţa hipoxiei endometriale cronice;nodulii submucoşi destinzînd peretele uterin, sau pot fi întreţinute de endometrita cronică. Hemoragia internă - intraperitoneală, poate fi consecutivă ruperii unui vas subcapsular de calibru important poate determina un abdomen chirurgical acut - hemoperitoneu acut.

Torsiunea fibromului, poate realiza un sindrom torsional supraacut, excepţional de rar, este torsiunea axială a uterului polifibromatos - care determină un episod clinic dramatic - cu şoc neuroreflex. Torsiunea poate fi lentă, cronică, anume torsiunea lentă pediculară a unui nodul subseros confundabilă clinic cu cea cronică a unui kistom ovarian. Se mai descrie posibilitatea torsionării cronice, cu repetiţie, a nodulului, care la intervale variabile prezintă episoade de torsionare,urmate de detorsionare.

Tasarea cu inclavarea nodulului fibromatos sau al uterului polifibromatos, se referă la cele cu evoluţie pelvină, cu aderenţe periuterine care nu-i permit evoluţia spre cavitatea abdominală.

Complicaţiile septice, pot apare la nivelul nodulului fibromatozic sau, la nivelul uterului ori anexelor uterine. Fenomene de necroză septică, cu gangrena nodulului se traduc clinic prin instalarea unei stări generale grave de septicemie, cu colaps, şoc, coagulopatie. Complicaţiile septice uteroanexiale pot fi ; endometrită, pyometrie, anexită supurată.

Complicaţiile la nivelul sistemelor organismului.

La nivelul sistemului nervos, compresiunile nervilor periferici - poate determina fenomene de sciatică sau de nevrită obturatorie.

La sistemul digestiv - constipaţie cronică, uneori stări sub occlusive.

La nivelul sistemului urinar ; staza prin compresiune, poate determina hidronefroză, hidroureter, retenţie de urină, polakiurie.

La nivelul sistemului cardiovascular; hipertrofie ventriculară, insuficienţă cardiacă, la sistemul venos varice, flebite.

La nivelul restului sistemului genital al femeii - pot apare complicaţii funcţionale; sterilitate explicată de factorul mecanic sau de cel endocrin (dezechilibru estroprogestinic - cu ci-

cluri ovariene anovulatorii). Complicaţiile organice sînt frecvent inflamatorii ; endometrite cronice, mai rar malignizări. Există şi asocieri, fibrom şi sarcină, prolaps pelviperineal şi sarcină.

Diagnosticul clinic pozitiv.

In fibromul necomplicat, se discută pentru cele cu localizare pelvină şi pentru cele cu localizare abdominală.

In fibroamele cu localizare pelvină.

Examenul subiectiv, poate fi asimptomatic - în fibroamele camuflate, ele-s o surpriză a examenului ginecologic făcut cu alte intenţii. In cele mai multe cazuri este simptomatic, femeea plîngîndu-se de ;

- hemoragie; meno sau metroragie, uneori în cantităţi reduse, alteori în cantităţi mari, necesitînd hemostază de urgenţă ; amenoree pe o durată de timp urmată de episoade hemoragice, apoi iar amenoree; leucoree hidroreică uterină contimuă sau intermitentă; discrete dureri hipogastrice de tip ginecologic ori de tip nevritic sciatic ori nevrită obturatorie; cistalgii; rectalgii; dispareunie; algomenoree.

Examenul obiectiv,ne dă informaţii reduse sau deloc, în privinţa inspecţiei; palparea poate remarca:o formaţiune hipogastrică neregulată sau regulată (nodul intracavitar), dură, indoloră, ocupînd de predilecţie linia mediană, cu punctul de plecare pelvin (deplasabilă lateral, nedeplasabilă spre mezogastru).

Examenul cu valve, ne informează despre prezenţa modificărilor sau lipsa acestor modificări la nivelul colului uterin. Modificările pot consta în prezenţa, în aria orificiului extern al colului, a unei formaţiuni sferice, ori nodulare, cu dimensiuni de la un grăunte la un ou de găină ori chiar mai mare, cu suprafaţa roşie uşor mamelonată, acoperită de o secreţie seropurulentă - poate fi un polip fibros de la nivelul colului. Polipul fibros este un nodul fibromatos cervical - care poate fi de la început cervical - atunci examenul digital identifică pediculul său pe circumferinţa colului sau poate fi iniţial uterin ulterior cervical (un fibrom submucos corporeal coborît în vagim), atunci degetul vaginal percepe pediculul intracervical iar colul uterin înn jurul pediculului îi formează un inel continuu.

Examenul vaginal digital ne mai informează despre corpul

uterin, istmul uterin,, anexele uterine, fundurile de sac vaginale. La nivelul corpului şi a istmului uterin, se apreciază modificările privind; forma, consistenţa, dimensiunile, sensibilitatea, mobilitatea, orientarea. Toate acestea au anumite caracteristici după cum nodulii fibromatoziei sînt subseroşi, intesrtiţiali, submucoşi. De exemplu; deformarea uterului este evidentă în localizările subseroase, moderată în cele interstiţiale, şi inexistentă în nodulul submucos ce hipertrofiază armonios uterul. Consistenţa este dură în nodulii normali, este moale în cei degeneraţi oedematos, moale şi dureroasă în cei degeneraţi necrobiotic. Fundurile de sac vaginale sînt nedeformate în localizările uterine corporeale a fibromatozei, dar vor fi, în cele istmocorporeale, ori în fibroamele subseroase pediculate devenite parauterine.

In fibroamele cu localizare abdominală.

In aceste fibroame examenul subiectiv şi obiectiv al celor cu localizare pelvină, se mai întregeşte cu date privind inspecţia, palparea şi examenul digital vaginal.

Inspecţia evidenţiază deformarea abdomenului, cu imprimarea unei poziţii lordotice (în fibroamele gigante), cu reliefarea sub peretele abdominal (în condiţiile unuia neadipos) a semicircumferinţii anterosuperioare a fibromului.

Palpaţia evidenţiază o formaţiune mediană, dură, moderat sensibilă, cu contur monociclic (fibrom submucos mare) sau policiclic (uter polifibromatos), mobilă în sens transversal şi semimobilă în sens vertical,nedeplasabilă spre diafragm (punctul de plecare este pelvin). Examenul digital remarcă polul inferior al formaţiei, cu deplasarea regiunii cervicoistmice a uterului, cu tensionarea vaginului, Mişcările imprimate uterului se transmit şi formaţiunii. In ambele eventualităţi putem constata şi hemoragie externă..

Diagnosticul clinic pozitiv în fibromul complicat.

Din examenul subiectiv, reţinem că femeia cunoaşte că este purtătoarea unui fibrom iar . actualmente, inopinat, au apărut următoarele fenomene;

- durere moderată şi suportabilă, în fibroamele degenerate oedematos, ori în complicaţiile urologice; durerea este vie în torsionarea cronică pediculară, în degenerescenţă necrobiotică, în inclavarea şi tassarea nodulului; durerea este vie şi insuportabilă -

în hemoperitoneu acut, în torsionarea acută axială a uterului polifibromatos ;

- stări febrile, subocluzive, polakiurie, crize nevralgice, crize flebitice.

Examenul obiectiv aduce informaţii suplimentare, faciesul anemic în hemoragiile mari (externe ori interne); cel aproape peritonitic din torsiunea acută; abdomenul dureros la palpare, cu modificări de peritonism; subocluzie, cu excursiile respiratorii reduse; examenul vaginal remarcă modificări dureroase intense, fixitatea uterului, modificarea consistenţei.

Diagnosticul clinic diferenţial.

Se discută cu o multitudine de circumstanţe patologice ori fiziopatologice abdominopelvine, dacă ne referim la localizarea în abdomen a nodulilor fibromatoşi ori la localizarea lor topografică (în peretele uterin)-.

Fibroamele pelvine ridică discuţii de diagnostic diferenţial, atît cele necomplicate, cît şi cele complicate.

Cele necomplicate pun în discuţie diferite stări normale sau patologice. Dintre stările normale ; vezica urinară semiplină poate fi luată drept un fibrom submucos; sarcina uterină în primele 12 săptămîni de evoluţie, poate de asemeni fi luată drept,un fibrom submucos, ramolirea istmului, vîrsta, simptomele subiective de sarcină pledează în favoarea sareinii uterine.

Stările patologice cu care se poate discuta sînt; uterine, anexiale şi periuterine. Stările patologice uterine discutabile sînt; sarcina cu ou mort reţinut (metroragia, caracterele gravidice uteroistmice); deplasările uterine, retroflexia, aici mîna abdominală nu identifică fundul uterin; cu metrita cronică parenchimatoasă; cu adenomiomatoza uterină difuză. Stările patologice anexiale discutabile sînt; anexita cronică chistică; kistele ovariene funcţionale şi kistele tumori ; tumorile ovariene solide SEU (forma pseudoanexitică);. Stările patologice perianexiale; celulita pelvină cronică localizată - flegmonul de ligament larg (lemnos).

Fibroamele pelvine complicate, ridică probleme de diagnostic diferenţial după cum urmează; cele cu degenerescenţă necrobiotică, se discută cu ; metrita parenchimatoasă acută; cu

pelviperitonita acută; cele cu degenerescenţă oedematoasă, se discută cu; metrita subacută ori cistita subacută,cele torsionate - cu kistomul ovarian torsionat.

Fibroamele abdominale necomplicate se discută ca diagnostic diferenţial, cu; stări normale (sarcină uterină în evoluţie în trimestrele 2 şi 3), cu stări patologice - formaţiuni kistice abdominale; genitale (kistomul ovarian); negenitale (kistomul mezenteric, hidronefroza).

Fibroamele abdominale complicate ; cel torsionat, se discută cu torsiunile de altă natură (anexă sănătoasă torsionată, kistom ovarian torsionat), cel supurat cu o peritonită închistată; cel complicat cu hemoragie internă, se discută ca diagnostic diferenţial, cu inundaţia hemoragică a unei SEU, cu R.U.

După localizarea topografică parietală uterină, a fibromului; cele de corp uterin şi cele de col uterin pun de asemeni probleme de diagnostic diferenţial. Cele submucoase, ridică discuţii cu o sarcină cu; avort în evoluţie; avort incomplect; avort molar; ou mort reţinut; metroragii disfuncţionale; epitelioma de corp uterin. Cel interstiţial, sugerează discuţii de diagnostic diferenţial cu; metrita parenchimatoasă; endometrioza uterină; adenomiomatoza uterină; metroragiile disfuncţionale; tumori (cancer de corp uterin choriocarcinoma uterin). Cel subseros, sugerează discuţii cu formaţiile anexiale; inflamatorii,chistice; funcţionale chistice, tumorale; chistice ori solide; inflamaţii perianexiale.

Fibromul de col uterin ; cel iniţial corporeal, ulterior cervical,se discută cu polipul mucos al colului; cel iniţial cervical,se discută cu deciduoza colului uterin; cu tbc cervical forma pseudotumorală; cu epitelioma cervical.

Tratamentul.

Tratamentul medical este indicat ca unul premergător celui chirurgical; ca un tratament consecutiv celui chirurgical,sau ca tratament de electie; în fibroame mici,reduse numeric,necomplicate, fibroame evidenţiate în premenopauză (au şansa retrocedării în menopauză şi postmenopauză). Medicaţia este simptomatică (vasoconstrictive, coagulante), sau etiologică (hormonală). Se utilizează hormoni antagonişti ai oestrogenilor; androgenii nevirilizanţi, au fost fericit supleaţi de progestativele de sinteză. S-a mai încercat, ACTH

şi cortizonul.

Tratamentul radiologic ar fi indicat la cele nerezolvabile chirurgical din cauza terenului (obezitate,diabet). Efectele radiaţiei ar fi liza nodulilor,dar şi siderarea funcţiei ovariene (castrarea uscată-temporată); nu este o metodă de largă aplicabilitate.

Tratamentul chirurgical are avantagii faţă de restul; păstrarea funcţiei exo- şi endocrime ovariene,,eficienţa cea mai bună. Este indicat obligator în fibroamele complicate,şi cele necomplicate - voluminoase,multiple,hemoragice,rebele la cura medicală.Ca tehnică,tratamentul conservator; extirparea nodulului,myomectomia (fig. 201),extirparea nodulilor şi a peretelui uterin vecin myometrectomia; în situaţii mai grave - la vîrste în care uterul nu-i atît de necesar,se practică hysterectomia interanexială,fundică,supraistmică,subtotală,totală (cînd sînt şi leziuni cervicale-precanceroase.

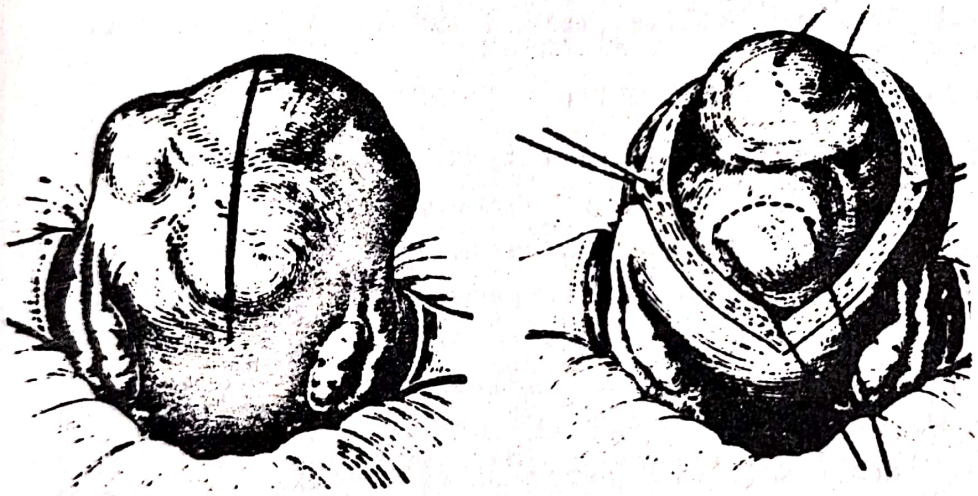

Fig.201

Myomectomia

C A N C E R U L C O L U L U I U T E R I N

Cea mai frecventă localizare a bolii canceroase a femeii este cea genitală - cam 1/3,iar din cancerele femeii sînt cele genitale, cel de col uterin deţinea acum 3o ani proporţia maximă,8o-9o%.Acualmente cancerul de sîn deţine proporţia maximă,urmînd cel ovarian apoi cel de col uterin.

Dintre ele,cam 2/3 apar în perioada de vîrstă 35-55 ani.Alături de frecvenţa crescută se situează şi proporţia mortalităţii prin cancer de col uterin care ocupă ,locul al doilea după cardiopatii.Mortalităţii crescute,i se asociază şi o morbiditate ridicată.Din datele Inst.Oncologic Bucureşti,în anul 1931,cancerul de col uterin deţinea proporţia de 39,4 %o de clecuitori, ca în

anul 1967, să deţină proporţia de 121%o de locuitori. Datele de mai sus, subliniază rolul problemei în organizarea acţiunii de depistare a stadiilor curabile. Datele comparative, cu alte ţări, în această problemă, subliniază pregnant asupra imperativului organizării şi la noi, a acţiunii de depistare. Actualmente se practică depistarea cancerului de col prin examen ginecologic şi citologic (citodiagnostic oncologic) a tuturor femeilor (screening).

Depistarea în stadii precoce şi aplicarea unei terapii corecte, asigură un prognostic bun după cum urmează;

In stadiul 0 supravieţuire totală în loo % din cazuri;
In stadiul I supravieţuire peste 5 ani 7o-8o% cazuri ;
In stadiul II supravieţuite peste 5 ani 45-55% cazuri;
In stadiul III supravieţuire peste 5 ani 3o % din cazuri;
In stadiul IV supravieţuire peste 5 ani 8-6 % din cazuri.

E T I O L O G I E

Factorii determinanţi rămîn încă ipotetici. La teoriile clasice ale incluziilor embrionare a lui Cohnheim s-au adăugat altele, între care cea virotică şi cea a substanţelor cancerigene sînt sprijinite de o serie de cercetări experimentale şi clinice.

Factorii favorizanţi sau adjuvanţi, par mai bine cunoscuţi. Pentru etapa actuală lupta contra cancerului de col uterin, descoperirea timpurie a acestor factori şi înlăturarea lor, este esenţială. Factorii favorizanţi sînt generali şi locali.

Factorii favorizanţi generali aparţin fie mediului extern, fie celui intern.

Factorii din mediul extern; cei familiali (promiscuitatea, subalimentaţia), cei sociali (prostituţia, căsătorii cu soţi necircumcizaţi), sînt frecvent întîlniţi în etiologia cancerului de col uterin. Riscul cancerizării colului uterin creşte cu; precocitatea vieţii sexuale; frecvenţa rapoartelor sexuale; multitudinea partenerilor; precocitatea contractării bolilor venerice; promiscuitatea sexuală. Substanţele chimice cancerigene exogene - gudronul, şi-a dovedit contribuţia, experimental şi clinic.

Factorii favorizanţi din mediul intern, întîlniţi mai frecvent în antecedente, aparţin S.N. (traume psihice repetate sau cronice) sau Sist.endocrin - hiperoestrogenia.

Factorii favorizanţi locali sau genitali,unii sînt fiziologici, alţii patologici. Din prima categorie, trecutul obstetrical al femeii - multigestaţia şi mai ales multiparitatea, favorizează apariţia cancerului de col uterin atît prin traumatismele regiunii cervico-istmice, inerente naşterii,cît şi prin climatul endocrin hiperoestrogenic edificat de orice sarcină în evoluţie.

La noi în ţară, cercetările lui Stanca şi colab. au arătat că 9o-95% din femeile cu cancer de col uterin, sînt multipare.

Factorii locali (genitali) patologici care favorizează apariţia şi evoluţia cancerului de col uterin sînt multipli ; leziuni cervicale - traumatice, inflamatorii, distrofice, tumorale benigne. Ei sînt consideraţi atări precanceroase cervicale,denumite încă precanceroze cervicale.

Leziunile traumatice sînt rupturile colului, inerente mecanismului naşterii (perioada de dilatare sau expulsia precipitată.). Procesul lor de cicatrizare presupune,fie apariţia unui ectropion al endocervixului care, ulterior se infectează cronic, fie o iritaţie continuă locală, care poate duce la efecte proliferative, disarmonice. Scoala sovietică, a atras atenţia, asupra necesităţii descoperirii la timp, a acestor rupturi (prin controlul sistematic al colului imediat după expulsia placentei), şi a suturii lor corecte.

Leziunile inflamatorii ale colului, cervicitele, în special cele cronice, indiferent de forma lor anatomo-clinică, (erozivă, ulceroasă, ulcerovegetantă, scleroasă) constituie, prin excelenţă factori favorizanţi ai apariţiei cancerului de col uterin. Se aplică şi pentru colul uterin aserţiunea clasică a lui Forgue şi Massabuau "inflamaţia poate pregăti patul neoplasmului".

Soluţiile de continuitate între cele două epitelii, exo şi endocervical, presupune o activitate proliferativă permanentă a procesului de epitelializare.

Această activitate de reepitelializare, este mult favorizată de un tratament general şi local care să înlăture inflamaţia, ajungîndu-se la restabilirea integrităţii anatomo-microscopice a colului, a contiguităţii epiteliului pavimentos stratificat exocervical cu cel cilindric simplu, endocervical (Funk.Brentano).
Persistenţa procesului inflamator cronic întreţine o iritaţie locală continuă, ce poate determina proliferări anormale. Inflamaţia cronică

a colului poate favoriza apariţia cancerului şi prin fixarea oestrogenilor la nivelul leziunilor (Ayre) aceşti hormoni au o evidentă acţiune hiperplaziantă şi hipertrofiantă. Leziunile distrofice ale colului uterin, denumite încă şi displazii, constituie alt grup al factorilor favorizanţi. Displaziile epiteliului colului (exocervical epidermoid şi endocervical cilindric) sînt caracterizate, fie prin perturbarea procesului de keratinizare - (keratozele), fie a procesului plazic- (metaplaziile). Dintre keratozele exocervixului, două sînt mai frecvente ; diskeratoza sau boala, Bowen şi hiperkeratoza sau leucoplazia. Diskeratoza cervicală, este similară ca mecanism şi manifestare, celeia de la nivelul mamelonului - boala Paget.

Hiperkeratoza este o hiperplazie a stratului lucidum din epitelul exocervical, porţiunea colului este albă-sidefie la acest nivel.

Leziunile tumorale benigne, considerate stări precancerosse sînt polipii cervicali. Ei pot fi fibroşi sau mucoşi. Cei fibroşi sînt; fie iniţial uterini, ulterior cervicali, fibromul uterin intracavitar devenind cu timpul endocervical, apoi vaginal; fie iniţial cervical - fibromul colului uterin. Polipii mucoşi sînt adenoame mici, localizate ale mucoasei endocervicale. Hiperplazia mucoasei endocervicale poate interesa teritorii mai întinse -adenomatoza cervicală difuză. Dacă ar fi să rezumăm, trebuie subliniat că, stările precancerosse ale colului denumite încă precanceroze cervicale sînt reprezentate, de toată patologia colului. Orice modificare în structura celor două epitelii, orice cauză care duce la discontinuitatea lor, indiferent dacă, este traumatică, infecţioasă, distrofică, poate favoriza apariţia epitelţomei. Aburel, propunea a denumi toate aceste stări. L.A.S. (leziuni de atentă supraveghere), denumire care, implică supravegherea lor continuă repetată şi tratamentul lor tempestiv. Dacă ar fi să conturăm noţiunea de precancer cervical, trebuie să reţinem că; nu este un cancer incipient, nu este un stadiu precoce, nu are o morfologie microscopică aparte, este o leziune cu acţiune favorizantă evoluţiei cancerului, dar care, numai ocazional se poate canceriza. De aceea s-a propus a denumi aceste modificări cervicale, în loc de precancer, precanceroze.

M O R F O P A T O L O G I E

Morfopatologie macroscopică.

Colul canceros suferă o serie de modificări interesînd: dimensiunile, forma, regularitateă, consistenţa, mobilitatea, sensibilitatea. Dimensiunile sînt de obicei crescute, clasic este hipertrofia colului, întrecînd pe cea a corpului şi istmului uterin (col în dop de sticlă de şampanie). Forma colului este modificată în raport cu localizarea endo sau exocervicală, în raport cu tipul leziunii: cancer papilar, ulceros, interstiţial. Regularitatea suprafeţii exterioare a colului este în general înlocuită cu neregularitate, consistenţa se impune prin duritatea şi profunzime şi friabilitatea în suprafaţă a colului canceros. Mobilitatea şi sensibilitatea sînt modificate de obicei în stadii avansate, cînd se supraadaugă şi infecţia lor. Localizarea cancerului de col uterin este frecvent exocervicală 6o-7o % şi mai rar endocervicală, 3o %. Se descriu următoarele forme anatomo-clinice; papilară, ulceroasă, interstiţială.

Forma papilară, deformează impresionant calul, care devine conopidiform, de culoare alb-gris, cu suprafaţă neregulată, dilatînd 1/3 superioară a vaginului, uneori putîndu-se identifica baza de implantare pe exocol, alteori nu (fig.202).

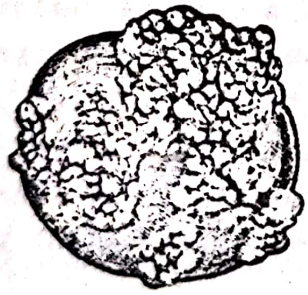

Fig.202.Neoplasm de col forma papilară

Fig.202 b.Neoplasm de col forma ulceroasă

Forma ulceroasă a cancerului, deformează de asemeni colul, însă înspre peretele cervical (nu spre cavitatea vaginală, ca în cea papilară). Colul cilindric, hipertrofiat moderat, congestiv, prezintă pe una din buze sau comisuri, o ulceraţie săpînd în profunzime, cu contur poliţiclic, cu marginile tăiate brusc, fundul neregulat, dur, sîngerînd.

Forma interstiţială nu modifică forma colului, ci numai dimensiunile - hipertrofia sau mai rar atrofia - dar modifică în special, consistenţa, care devine de o duritate impresionantă. In localizarea endocervicală, cancerul are de obicei forma ulceroasă, se

infectează uşor, deformează colul, transformîndu-l din conic sau cilindric, în col de butoiaş.

Clasificarea stadială macroscopică.

In evoluţia cancerului de col uterin apar o serie de etape în ceea ce priveşte extinderea lui spre alte formaţii din pelvis; parametre, vagin, bezică, rectum. Macroscopic, se consideră patru stadii clinice;

Stadiul I - în care procesul neoplazic este clinic localizat la col (fig.203).

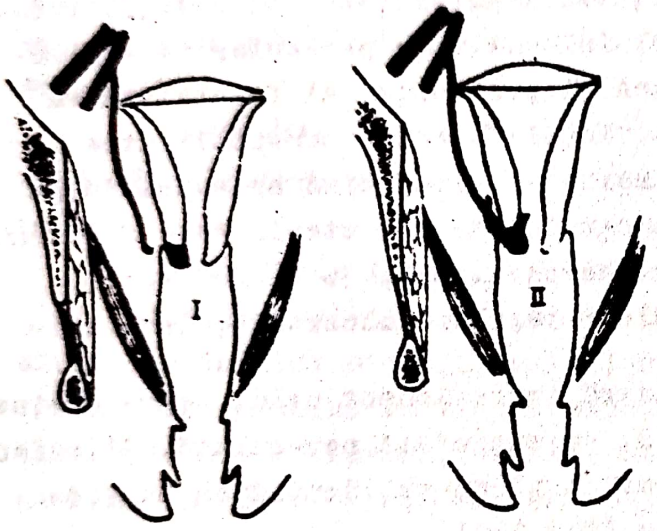

Fig.203 a,b -Stadialitatea clinică a cancerului de col uterin

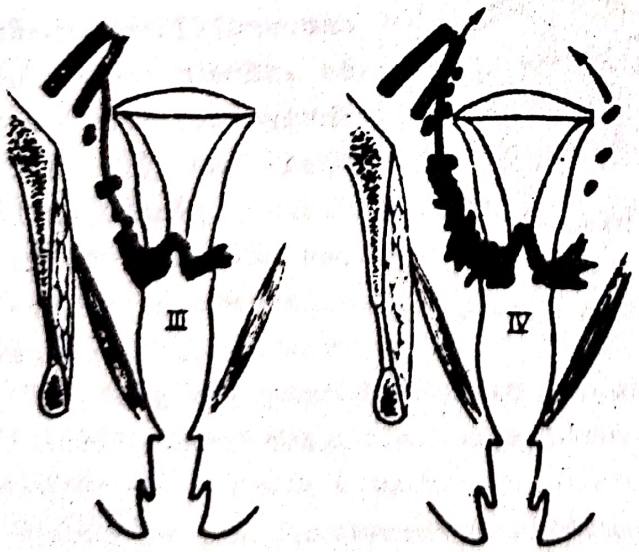

Fig.203 b

-Stadiul II - în care procesul invadează fie 1/3 internă a parametrelor (stadiu II -parametre)(fig.203 b), fie 1/3 superioară a vaginului (stadiu II - vagin).

-Stadiul III în care invazia a cuprins parametrele în întregime pînă la endopelvis sau 1/3 mijlocie a vaginului (fig.203).

-Stadiul IV în care invazia neoplazică a cuprins vezica urinară sau rectul. Sub aspect evolutiv. Cancerul apărut pe bont cervical (după o histerectomie subtotală) este de două tipuri; tardiv, altul precoce.

Cancerul tardiv, apare la un interval de timp mare, după histerectomie, el reprezintă o cancerizare ulterioară a bontului cervical, de aceea se mai numeşte "cancer pe col restant".

Cancerul precoce, apare la interval foarte scurt după histe-

rectomie, el era prezent în momentul practicării ei, dar scăpase diagnosticului, de aceea se numeşte "cancer restant al celului". Prognosticul celui precoce e mult mai grav, ca a celui tardiv.

Morfopatologie microscopică.

Aproape toate cancerele de col sînt epitelioame, majoritatea sînt epidermoide, o minoritate, sînt cilindrice. Epitelioamele epidermoide sînt de trei tipuri; bazocelulare, spinocelulare, intermediare .Epitelioamele cu punctul de plecare endocervical sînt fie cilindrice, simple, fie adenocarcinoame. De reţinut că punctul de plecare a epitelioamelor de col este joncţiunea squamo-epidermică a epiteliului cervical. De asemeni zona de trecere squamo-cilindrică nu se găseşte totdeauna în aceea a orificiului extern, ci poate fi şi în afara acesteia şi înăuntrul ei (cam în 3o % cazuri).In atari împrejurări epitelioma bazocelular va fi endocervical şi nu exocervical, cum ne-am aştepta (fig.204).

Clasificarea stadială microscopică

In efortul de a surprinde etape cît mai precoce în evoluţia cancerului de col, morfopatologia a identificat două stadii; predecesoare stadiului I, clinic. Unul din ele este neclinic denumit stadiul zero, al doilea este clinic, dar foarte incipient - microcarcinomul.

Stadiul 0 clinic - este un stadiu intraepitelial, microscopic, adică procesul neoplazic nu a rupt membrana bazală şi nu a invadat chorionul subjacent. Microscopic, stadiul 0, comportă două categorii de anomalii; celulare (anaplazia, atipii nucleare, atipii în procesul keratinizării) şi anomalii arhitecturale (discontinuitate între epiteliomul intraepitelial şi epiteliul exocervical din jurul său, grosimea variabilă la acest nivel). Stadiul 0 reprezintă o leziune benignă, nu dă metastaze recidivează în 3-4% cazuri, are o evoluţie variabilă de la cîteva luni la cîţiva ani, după care poate retroceda sau transforma, în stadiul I.

Cancerul de col în stadiul 0 poate preceda un stadiu I, sau poate coexista cu un stadiu I, găsindu-se la periferia acestuia. Frecvenţa este de o,45-3,9 %. Este un stadiu asimptomatic pentru clinician, de suspiciune pentru citologist şi colposcopist şi de mare probabilitate pentru histopatologist. Surprinderea cancerului

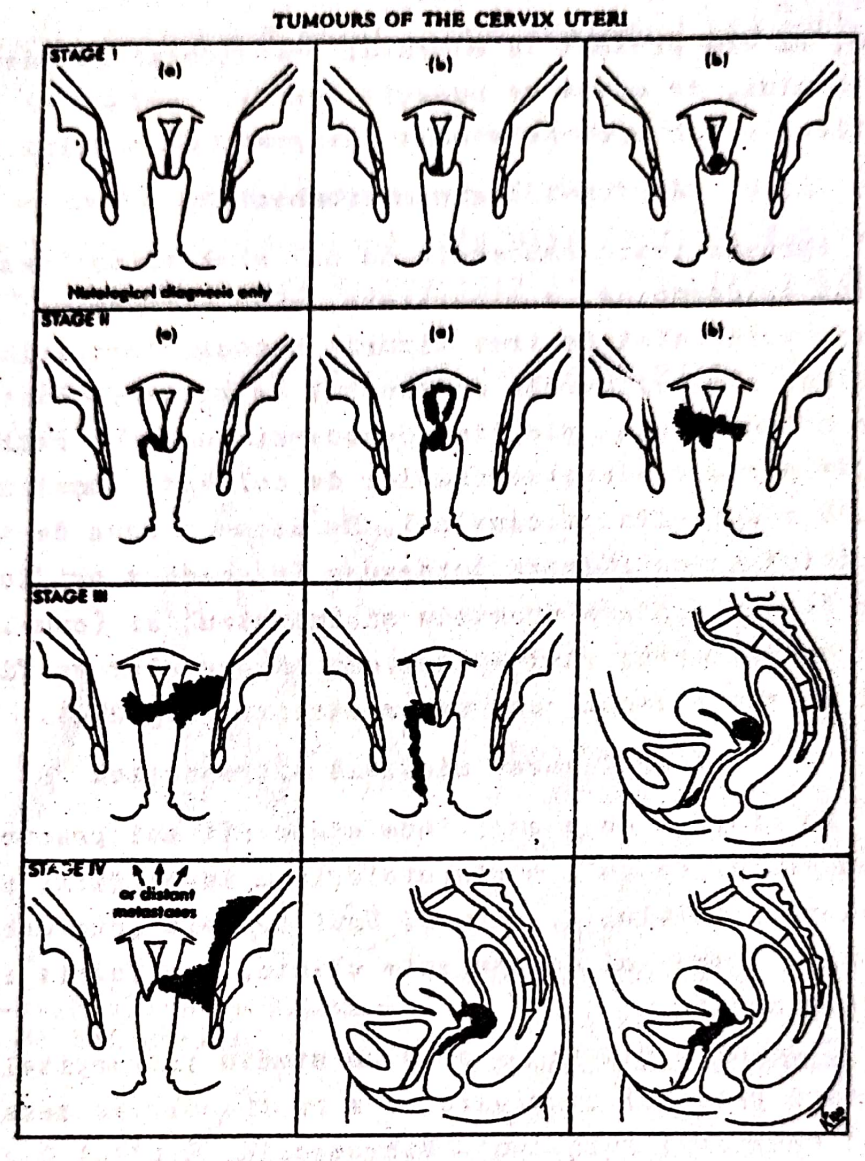

Fig.204 - Stadialitatea cancerului de col uterin după F.I.G.O.

de col în acest stadiu se face cu concursul metodelor paraclinice; citodiagnosticul oncologic cervical, semnalizează prezenţa lui, colposcopia şi testul Lahm-Schiller, arată localizarea lui pe suprafaţa colului, iar histodiagnosticul, precizează caracterul său malign. Tratamentul în acest stadiu asigură vindecarea 100 % cazuri.

Microcarcinomul de col uterin, descris de Mestverdt este un cancer stadiul I clinic în miniatură. El se întinde în suprafaţă 10-15 mm şi în profunzime 3-5 mm. Reprezintă deci un stadiu I foarte incipient. Morfopatologia a mai demonstrat că, în cadrul stadiului I clinic, deci localizat la nivelul colului, se găsesc în 35-45 % ca-

zuri metastaze microscopice în ganglionii tributari colului uterin. Aceste cazuri explică de ce,unele cancere în stadiul I, tratate corect nu supravieţuiesc pînă la 5 ani. Se face astfel subdivizarea stadiului I în:stadiul I adevărat (fără metastaze ganglionare, microscopice),şi în stadiul I depăşit (cu metastaze). Din cele de mai sus reiese că morfopatologia a propus o altă clasificare stadială a cancerului de col;

a) stadiul 0 clinic, intraepitelial,microscopic ;
b) microcarcinom (stadiul I în miniatură) ;
c) stadiul I clinic adevărat ;
d) stadiul I clinic depăşit
stadiul II,III,IV - clinic.

Adenopatia în cancerul de col interesează diferitele grupuri sau staţii ganglionare - ganglionii parametrali, hipogastrici,obturatori,iliaci externi,iliaci primitivi,preaortici (fig. 205).

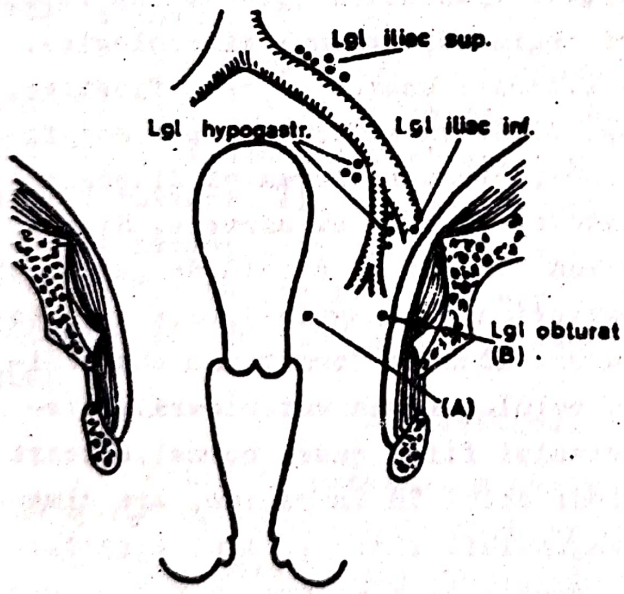

Fig.205- Grupe ganglionare limfatice invadabile în cancerul de col.
A-ganglioni parametriali
B-ganglioni obturatori

D i a g n o s t i c u l p o z i t i v.

Se consideră un diagnostic precoce,pentru stadiul 0,I.II şi tardiv pentru stadiile III şi IV. Diagnosticul precoce se stabileşte pe date clinice şi paraclinice,cel tardiv este suficient numai pe date clinice.

Diagnosticul stadiului 0.

Subiectiv,este fie asimptomatic,fie simptomatic dar neevocater, femeia acuzînd suferinţe întîlnite şi în alte ginecopatii.

Obiectiv,întîlnim două eventualităţi; col normal clinic; col modificat clinic; dar nesuspect oncologic (modificări de culoare, eroziune, ulceraţii). Diagnosticul acestui stadiu aparţine metodelor paraclinixe-citodiagnosticul oncologic cervical, col-

poscopia, testul Lahm-Schiller, histodiagnosticul oncologic cervical.

Citodiagnosticul aplicat sistematic în cadrul consultaţiilor ginecologice, în masă, a femeilor, la interval de 6 luni, poate depista, pe coluri normale clinic, sau patologice, dar nesuspecte oncologic, acest stadiu, zero clinic sau intraepitelial microscopic.

Citodiagnosticul semnalează acest stadiu, colposcopia şi testul Lahm-Schiller localizează, orientînd locul recoltării pentru histodiagnostic, care precizează. Testul Lahm Schiller - badijonarea suprafeţii colului cu soluţie iodo-iodurată (iod Igr, iodură de K 3 gr., apă distilată 300 gr) va arăta o lipsă a colorării în br în zona suspectă-glicopenie-zonă iod negativă. Recoltarea biopsică de la acest nivel arată un epiteliom intraepitelial.

Diagnosticul stadiului I.

Examenul subiectiv poate să nu spună nimic, sau să releve o leucoree banală şi o microhemoragie traumatică (produsă de raporte sexuale, canula de la spălături vaginale, examenul ginecologic).

Examenul obiectiv aduce elemente anatomice semnificative. Inspecţia colului cu speculum vaginal ne va informa despre modificările de formă, culoare, dimensiuni, orientare. Forma şi dimensiunile colului sînt frecvent modificate, dar pot fi şi normale. Hipertrofia colului canceros - conopidiformă "în dop de sticlă de şampanie", cu deformarea lui, cu suprafaţa exterioară neregulată, este caracteristică formei papilare a cancerului. Această formaţiune conopidiformă poate interesa o porţiune a colului (buza anterioară, posterioară, o comisură) restul exocervixului fiind quasi normal. Alteori transformarea conopidiformă cuprinde colul în întregime, are dimensiuni mari, dilatînd 1/3 super. a vaginului. Alteori, colul hipertrofic, violaceu poate prezenta o ulceraţie care sugerează natura neoplazică prin următoarele caractere; faţă de orificiul extern al colului, este totdeauna paraorificială şi nu periorificială; are marginile tăiate brusc; în profunzime; conturul uneori policiclic; suprafaţa neregulată, formată din adîncituri şi reliefuri, acoperită de o secreţie gris-murdar. Deformarea în butoiaş a colului cu exocervixul uşor congestionat se întîlneşte în cancerele endocervicale. Păstrarea formei colului, asociată duritatea şi hipertrofia sau atrofia lui, este caracteristică formei interstiţiale a cancerului

lui de col.

Examenul vaginal digital va completa informaţiile date de examenul cu speculum, cu trei elemente importante;

1/ consistenţa dură în profunzime (a bazei ulceraţiei,a zonei de implantare a formaţiei conopidiforme,a colului în totalitate);

2/ friabilitatea în suprafaţă a ulceraţiei,a formaţiei conopidiforme

3/ sîngerarea produsă de examenul digital.Aceste modificări interesează numai colul,parametrele sînt suple, fundurile de sac vaginale elastice. Aceste modificări interesează doar o porţiune a colului, în cazul microcarcinomului cervical. Aceste modificări localizate clinic la nivelul colului sînt uneori o aparenţă,deoarece pot exista depăşiri microscopice în limfatice,ceea ce justifică subdiviziunea stadiului I în; stadiul I adevărat şi stadiul I depăşit.

Diagnosticul stadiului II.

Examenul subiectiv adaugă la semnele din stadiul I alt semn, durerea hipogastrică. Aceasta este consecinţa stromoreacţiei şi invaziei în parametre a neoplaziei,care interesează fibrele nervoase sensitive.

Examenul obiectiv - inspecţia colului cu speculum vaginal, examenul digital,ne informează despre aceleaşi modificări ale colului ca şi la stadiul I clinic, cu deosebirea că sînt mai exuberante şi mai extinse. Ele depăşesc colul fie lateral, în 1/3 sau 1/2 internă a parametrelor care devin infiltrate, dure (stadiul II parametre), fie în jos în 1/3 superioară a vaginului - fundurile de sac vaginale dispar, el devine un conduct inextensibil (stadiu II vagin).

Diagnosticul stadiilor III şi IV.

Poate fi precizat numai prin metode clinice. Examenul subiectiv, se impune prin durerea vie,de intensitate mare,continuă sau în crize paroxistice,care cedează doar la analeptice majore.Hemoragia devine de asemeni impresionantă determinînd anemia acută a bolnavei. Leucoreea devine abundentă,este serohematică şi fetidă. Examenul obiectiv,remarcă uneori la inspecţia bolnavei, un facies canceros galben-pai, o reducere a paniculului adipos. Examenul vaginal digital - de preferat monodigital, evidenţiază în locul colului uterin, o formaţiune dură, neregulată, fie relieffînd înspre vagin, fie săpînd în profunzime, rău delimitată, fixă, dureroasă.

Supleţea pereţilor vaginali este înlocuită cu o duritate.Nu se mai identifică fundurile de sac vaginale; anterior (stadiul IV - vezical), sau posterior, (stadiul IV - rectal), nici cele laterale.

D I A G N O S T I C U L D I F E R E N T I A L.

Diagnosticul stadiilor precoce.

Durerea şi hemoragia traumatică, sînt simptome ce aparţin şi altor stări patologice cervicale, neoncologice. Unele sînt congenitale, altele dobîndite. In cadrul celor congenitale - este ectropionul congenital al endocervixului sau pseudoeroziunea congenitală a colului. Aceasta nu este dură, are fundul regulat, are o culoare roşie smeurie, este obişnuit periorificială (centrată de orificiul extern al colului). Stările patologice cervicale dobîndite, discutabile ca diagnostic diferenţial sînt fie inflamatorii fie displazice, fie tumorale. Dintre cele inflamatorii,endocervicitele cronice cu stenozarea orificiului extern,pot determina o deformare în butoiaş a colului. Ele se impun ca diagnostic prin antecedentele inflamatorii ale femeii, prin consistenţa colului care nu are duritatea celui neoplazic şi durerea vie la mobilizarea lui. Exocervicitele cronice; cea erozivă,cea ulceroasă şi în special, cea ulcero-vegetantă hipertrofică şi infiltrativă, precum şi cele specifice (luetice şi t.b.c.) pretează la discuţii de diagnostic diferenţial cu stadiile precoce ale cancerului.Ele determină dureri pelvine, uneori hemoragii spontane sau posttraumatice. Ele se impun totuşi, prin două caractere; unul pozitiv, existenţa unui trecut inflamator ginecologic şi altul negativ, lipsa modificărilor de consistenţă formă dimensiuni ale colului, aşa cum le întîlnim în cancerul de col.

Deciduoza colului uterin, modificare contemporană sarcinii, dispărînd cu sarcina şi reapărînd la sarcini ulterioare,pune interesante discuţii de diagnostic diferenţial. Ea se prezintă ca o formaţiune ulcero-vegetantă, situată în aria orificiului extern, neregulată, violacee, foarte friabilă şi extrem de sîngerîndă la traumatisme minime, evocînd suspiciunea unui cancer de col gravidic. Cei neavertizaţi ar fi înclinaţi să treacă la tratament chirurgical fără investigaţii suplimentare. Ea se impune,totuşi ca modificare benignă, prin următoarele elemente; contemporaneitate cu sarcina;consistenţa moale la bază; citodiagnosticul benign.

Alte tumori ale colului care intră în discuţie de diagnostic diferenţial, sînt cel mai frecvent benigne şi excepţional maligne.

Dintre cele benigne fac parte polipii cervicali (fibros şi muces). Ei se impun ca diagnostic prin următoarele caractere; polipul fibros al colului este un fibrom care iniţial poate fi cervical sau iniţial uterin şi apoi cervical. Fibromul iniţial uterin, submucos,sesil,apoi pediculat,este ulterior intracervical prin evoluţia lui n în jos. El ocupă aria orificiului extern al colului, este regulat, dur, neted, pediculul său, găzduit în canalul cervical, este înconjurat de suprafaţa exterioară a colului care îi formează un guleraş circular continuu. Eventuala prezenţă a altor noduli fibromatoşi uterini sau manifestări de hiperoestrogenism (menometroragii, mastodinii,mastoză) vin să confirme diagnosticul. Fibromul iniţial cervical,frecvent sesil, ocupă de asemeni aria orificiului extern al colului ca şi cel ulterior cervical, numai că baza sa de implantare este pe un punct al circumferinţei colului,care nu mai poate fi apreciată ca un guleraş circular continuu în jurul pediculului.

Polipul mucos al colului este un adenom endocervical localizat,se impune ca diagnostic prin dimensiunile sale mici, culoarea roz sau violacee, netezimea conturului şi moliciunea consistenţii sale.

Alte tumori maligne ale colului care ar intra în discuţie sînt excepţionale; sarcomul colului,se impune prin configuraţia sa în ciorchine de strugure, duritatea, alterarea profundă a stării generale.

Tratamentul.

Este profilactic şi curativ.

Profilactic are ca obiectiv prevenirea şi înlăturarea tuturor factorilor favorizanţi ai apariţiei cancerului de col. In practica ginecologică, el se realizează prin controlul sistematic clinic şi eventual paraclinic, al tuturor femeilor între 35-55 ani, o dată la 6 luni. Cu ocazia acestui examen ginecologic sistematic se realizează două obiective oncologice; unul de depistare şi altul tratamentul corect şi tempestiv al tuturor modificărilor patologice ale colului,considerate ca stări precanceroase. Este cunoscut că majoritatea femeilor cu cancer de col uterin au un trecut obstetrical încărcat (multiparitatea) sau ginecologic(inflamaţii cronice).

Cu alte cuvinte, profilaxia cancerului colului uterin constă din utilizarea tuturor mijloacelor terapeutice generale şi locale care să asigure integritatea anatomohistologică a colului. Statistici multiple arată extrema raritate a cancerului de col la femei necăsătorite.

Tratamentul curativ comportă două metode principale, izolate sau asociate ; chirurgia şi radiologia. Unele şcoli acceptă tratamentul chirurgical izolat, altele cel radiologic izolat, altele asocierea lor.

Tratamentul chirurgical,ar fi indicat în stadiile precoce 0,I clinic.Cel radiologic în stadiile tardive.Asocierea celor două metode se face în ordinea următoare; iniţial chirurgical, ulterior radiologic pentru cazurile operabile, sau iniţial radiologic,ulterior chirurgical pentru cazurile inoperabile de la început (diagnostic tardiv).

Tratamentul chirurgical al stadiului 0 clinic sau intraepitelial microscopic, comportă o gamă de intervenţii, de la cele ultraconservatoare la cele ultraradicale. Astfel simpla recoltare biopsică sau diatermocoagularea, ar fi intervenţii ultraconservatoare. In cadrul celor mai extinse ar fi; conizaţia colului (excizia unui con de ţesut cervical a cărui bază cuprinde orificiul extern al colului şi a cărui ax cuprinde 1/2 externă a canalului endocervical),amputaţia colului la nivelul porţiunii intravaginale sau supravaginale, histerectomia totală.

Intervenţiile ultraradicale utilizate de unii în stadiul 0 (Meigz) sînt; histerectomia totală lărgită tip Wertheim sau asocierea ei cu limfadenectomie (extirparea limfaticelor şi ganglionilor tributari colului şi istmului).

Tratamentul stadiilor I clinic este,obişnuit,iniţial chirurgical, ulterior radiologic. Cel chirurgical constă în colpohisterectomie totală lărgită cu limfadenectomia ganglionilor,tributari (parametrali,iliaci interni, obturatori,iliaci externi). Toma Ionescu, practica şi extirparea ganglionilor iliaci primitivi şi preaortici. In cadrul tratamentului chirurgical al stadiilor tardive (II,III şi IV) se practică intervenţii mai largi,exentraţii pelvine sau pelvectomii, (Brunschwing), ele constînd în extirpare uterului neoplazic cu vezica şi uretra (pelvectomie parţială anterioară) sau cu rectul (pelvectomie parţială posterioară) sau cu

sau cu ambele (pelvectomie totală).

Tratamentul radiologic comportă fie X terapie, fie radiumterapie, fie cobaltoterapie.

Se pare că rezultatele tratamentului chirurgical sînt sensibil egale cu ale celui radiologic. Asocierea lor este totuşi preferabilă deoarece se obţine un procentaj mai mare de vindecabilitate (82 % pentru stadiul I şi 61 % pentru stadiul II după datele Fundaţiei Curie din 1972); stadiile inoperabile pot deveni operabile graţie unui tratament radiologic premergător.

C A N C E R U L C O R P U L U I U T E R I N,

Incomparabil mai rar decît cel al colului, cancerul corpului uterin deţine cam 1/5-1/6 din cancerele genitale. Frecvenţa este în creştere. Dacă în 191e raportul cancer-corp/cancer-col era 1/1e, a ajuns în 1943 la 1/5 iar în 197e la 1/3.

In majoritatea cazurilor, 9o% apare în jurul vîrstei de 6e ani şi poate de aceea este şi numit "cancerul postmenopauzei".

Are e evoluţie lentă, mergînd pînă la 1e ani, e limfofilie redusă, ceea ce explică raritatea metastazării.

E t i o l o g i e.

Factorii determinanţi sînt ipotetici.

Factorii favorizanţi pot fi; -generali
-locali(genitali)

Factorii favorizanţi generali, aparţin fie mediului extern subalimentaţie, standard coborît de viaţă, fie celui intern. Terenul biologic şi patologic constituie un factor favorizant. Sabin (1979) descrie "Sindromul cancerului de corp uterin" care cuprinde trepiedul; obezitate, diabet, hipertensiunea arterială.

- hiperestrogenia cronică endogenă şi exogenă.

Cea endogenă explică proporţia mare a cazurilor care în antecedente aveau mastoză Reclus, sindrom premenstrual, perturbări de ciclu, fibromatoză, şi care ulterior în postmenopauză pot prezenta cancere endometriale.

-Hiperestrogenemia exogenă, consecutivă unei estroterapii prelungite, din doze mari, poate duce la apariţia cancerului endometrial.

S-au descris în literatură cazuri de cancere de corp uterin consecutive unei estroterapii abuzive.

Factorii favorizanţi locali,sau genitali,sînt de 2 tipuri;

a) fiziologici

b) patologici

Cei fiziologici sînt reprezentaţi de trecutul obstetrical- pauciparitatea dă un procentaj crescut de cancer de corp.

Cei patologici care pot favoriza cancerizarea corpului uterin:- infecţii cronice uterine;

- distrofiile endometriale;
- tumorile benigne.

Metritele cronice parenchimatoase,analog cervicitelor cronice pot favoriza apariţia cancerului de corp şi pot constitui "patul pe care va evolua cancerul".

Distrofiile uterine care favorizează apariţia cancerului de corp, sînt hiperplaziile endometriale. Ele sînt consecinţa unei suprastimulări a receptivităţii hormonale andometriale, date de tumori ovariene endocrine feminizante (foliculomul şi tecomul), sau de kiste ovariene funcţionale foliculare, ambele, surse oestrogenice.

Sub acţiunea hipertrofiantă şi hiperplaziantă a oestrogenilor, endometrul va reacţiona, edificînd hiperplaziile endometriale(HE) de diferite grade; H.E.simple, HGK.(glandulo-kistice) adenomatoide.

Privite sub prisma semnificaţiei lor oncologice HE ridică trei probleme;

a) Relaţia H.E.-cancer endometrial- a fost amplu discutată, în sensul,dacă H.E. poate fi considerată o stare precanceroasă. Datele din literatură sînt contradictorii, unii considerînd-o stare precanceroasă, alţii nu.Haranghy, consideră H.E. ca o stare precanceroasă, neobligatorie, facultativă.

b) Relaţia de filiaţie, hiperoestrogenie-hiperplazie endometrială - cancer endometrial, este sprijinită pe o serie de date experimentale şi terapeutice. Se cunoaşte proporţia, de loc neglijabilă a femeilor cu cancer de corp uterin, care au în antecedente manifestări de hiperoestrogenie. S-au descris în literatură cazuri de cancere endometriale consecutive unei "terapii abuzive" (Bourg) sau în doze nefiziologice (Andrews).

c) Identificarea unor modificări atipice, suspecte în sînul H.E. S-au semnalat aşa numitele H.E. atipice sau H.E. adenomatoase atipice, în care procesul hipertrofic şi hiperplaziant este exuberant malignitatea.Aceste H.E.atipice s-ar malignizа în proporţie

de 45% de 3 ori mai mult ca H.E.simple - 15% (Campbell). Localizarea acestor H.E. în anumite zone a endometrelor hiperplazice a sugerat a se considera,cancer endometrial in situ,sau stadiul 0 al cancerului endometrial (Siemens,Hertig,Bengaloff) sau "precancerose endometriale" (Müller).

M o r f o p a t o l o g i a.

Morfopatologia macroscopică.

Se întîlnesc obişnuit două forme:-vegetantă
-ulceroasă - ambele pot pot fi localizate difuze(25%).

In forma vegetantă,cancerul este conopidiform sau papilar, similar celui de col uterin.Friabilitatea în suprafaţă,explică sîngerările produse de traumatisme minime.Este o formă cu evoluţie mai lungă decît cea ulceroasă,care săpînd spre peretele uterin,invadează frecvent limfaticele.Ulceraţia neoplazică a corpului uterin are marginile neregulate,tăiate brusc,baza dură şi cu anfractuozităţi acoperite de depozite fibrinoase gris-murdar. Pereţii uterului sînt fie hipertrofici, fie atrofici.

Clasificarea stadială a cancerului de corp uterin.

Pellosen a propus următoarea clasificare:

a) Stadiul 0 clinic - corespunde localizării strict endometriale a procesului neoplazic.

b) Stadiul I - clinic - procesul neoplazic este localizat la endometru şi partea internă a miometrului adjacent.

c) Stadiul II - clinic - neoplazia s-a extins la toată grosimea miometrului pînă la seroasă;

d) Stadiul III - clinic - invazia neoplazică a organelor şi formaţiunilor din pelvis.Clasificarea TNM cuprinde; T_{1s} (carcinoma in situ) T_1 (cancer limitat la uter,cu cavitatea uterină sub 8 cm $T_{1\ a}$ sau peste 8 cm $T_{1\ b}$; T_2 (cancer extins la col), T_3 (cancer extins periuterin),$T_{4\ a}$ (extins vezică,rect), $T_{4\ b}$ (extins organe abdominale).

Morfopatologia microscopică.

In majoritatea cazurilor,cancerul de corp uterin este epitelioma,cilindric,papilar.Uneori putem întîlni şi forme atipice,

adenocarcinoame sau epitelioame metaplazice,epidermoide,care sînt expresia malignizării unor metaplazii epidermoide endometriale. Stromoreacţia este foarte lentă,de aceea şi cancerul invadant a fost rar întîlnit.Procesul necrotic poate duce uneori la perforaţia peretelui uterin,cu instalarea unui sindrom abdominal acut chirurgical.

Diagnosticul clinic:

Diagnosticul pozitiv al stadiului O,este aproape imposibil de stabilit,cel mult s-ar putea pune un diagnostic de probabilitate. Simptomatologia subiectivă - eventuale metroragii discrete, şi cea obiectivă - modificări uterine reduse, ne-ar orienta spre diagnostic doar pe considerentul că apariţia lor (metroragiilor) în postmenopauză trădează mai frecvent o neoplazie decît alte . stări patologice.

Diagnosticul stadiului I şi II se edifică pe o serie de date subiective şi obiective.

Subiectiv, metroragiile apărute în postmenopauză,continui sau intermitente,sînt evocatoare. Un alt caracter particular este neinfluenţarea lor prin repaus sau tratament medicamentos.

Leucoreea este alt simptom de suspiciune.Clasic ea se manifestă ca o hidroree, alteori hidro-hematoree sau piometrie. Leucoreea poate fi continuă sau intermitentă. In a doua eventualitate ea poate apare sub forma unor crize dureroase pelvine urmate de eliminare inopinată a unei cantităţi mari de secreţie seroasă, serohematică sau chiar purulentă - "vomica uterină".

Durerea poate fi moderată şi continuă, sau colicativă şi intermitentă (vomici uterine). Ea este de obicei asociată cu metroragia şi leucoreea.

Alteori durerea poate fi singurul simptom al unui cancer uterin, în "cancerele exclusiv dureroase" (Levy Solal).

Examenul obiectiv pune în evidenţă starea uterului,care poate fi normal, sau chiar atrofic. Obişnuit însă, se constată o hipertrofie uterină. Uterul hipertrofiat, poate fi regulat - în formele difuze ale cancerului endometrial, sau neregulat, în formele circumscrise. In această eventualitate, se poate remarca o diferenţă de consistenţă, constînd din o zonă de moliciune la nivelul tumorii, alternînd cu tonusul parietal normal în restul uterului.Examenul clinic remarcă şi o sensibilitate dureroasă la acest

nivel. Examenul vaginal digital poate exacerba metroragia sau poate provoca metroragia (Aburel). Diagnosticul clinic pozitiv în stadiul I şi II nu este totdeauna de certitudine, ci un diagnostic de mare probabilitate,care necesită coroborarea cu metodele paraclinice.

Diagnosticul clinic pozitiv al stadiului III,este mai uşor de stabilit. Datele subiective sînt cele ale stadiului I şi II, la care se mai adaugă simptome din partea organelor invadate (urinare sau digestive inferioare) cît şi cele cu metastaze (pulmon, ficat).Diagnosticul prin examen obiectiv se conturează de la inspecţia bolnavei, (facies canceros, deshidratare generală şi palparea hipogastrului care evidenţiază un bloc pelvin dur, neregulat, fix,uşor dureros la presiune). Ex.v.d. completează informaţiile asupra părţii blocului pelvin inabordabilă abdominal.Colul şi istmul sînt fixe,dure, înglobate într-o masă dură, neregulată, fixă,rău delimitată. Se descriu cancerului de corp uterin şi forme clinice cu caractere particulare.Astfel ;

a) - cancerul endometrial din premenopauză - constituie o eventualitate anatomo-clinică a substratului perturbărilor hemoragice din această perioadă. El poate fi însoţit de un fibrom uterin şi atunci simptomele celor două afecţiuni se intrică, sau neînsoţit şi atunci diagnosticul clinic este mai greu;

b) - cancerele endometriale exclusiv dureroase,în care pelvialgia trebuie să elimine o cauză digestivă inferioară sau chiar genitală decelabilă clinic, diagnosticul acestor cancere aparţine histerosalpingografiei.

Diagnosticul clinic diferenţial.

Pentru cazurile în stadiul 0,I.II, diagnosticul diferenţial se poate discuta în raport cu perioadele menopauzei; postmenopauza sau menopauza propriu-zisă.

In postmenopauză, leucoreea, fie hidroree, fie pioree, cu piometrie, se poate întîlni şi la o metrită senilă. Antecedentele inflamatorii ginecologice pe de o parte, efectele favorabile ale tratamentului antiinflamator pe de altă parte,converg spre diagnosticul de metrită senilă. Hemoragia uterină, chiar provocată de ex. v.d. poate fi cauzată de o polipoză endometrială benignă. In atari împrejurări, antecedentele bolnavei ne-ar ajuta, în eventualitatea existenţei unei fibromatoze, a unui sindrom hiperoestrogenic în tim-

pul premenopauzei.

In menopauza propriu-zisă, diagnosticul diferenţial se discută cu mai multe ginecopatii.Durerea şi leucoreea pot fi simptomele unei metrite cronice parenchimatoase, unui fibrom difuz (adenomiomatoză), exacerbate în premenopauză, rămase încă active şi acum.

Deseori precizarea diagnosticului revine metodelor paraclinice.Metroragia din această perioadă pune probleme variate de diagnostic diferenţial după cum sîntem în faţa unei metroragii simptom sau a unei metroragii sindrom.

Metroragia simptom poate aparţine unor afecţiuni uterine sau anexiale. Dintre cele uterine - inflamaţiile cronice au ca simptom predominant hemoragia, sînt cunoscute în practica zilnică aşa numitele "metroanexite hemoragice". Mai frecvent metroragia în această perioadă poate fi cauzată de distrofii endometriale (hiperplazii endometriale) sau de tumori benigne uterine (adenoame difuze endometriale). Natura lor benignă se precizează prin proba tratamentului antiinflamator (la metroanexitele hemoragice) sau prin concursul histodiagnosticului endometrial (curetage uterin,biopsie).

Afecţiunile anexiale însoţite de metroragii în perioada menopauzei propriu zise sînt mai rare;kiste funcţionale persistente încă din perioada activităţii genitale; mai frecvent tumori ovariene endocrine feminizante (foliculomul mai frecvent, tecomul mai rar). Uneori diagnosticul acestor tumori (cînd sînt mici,nedecelabile clinic) se pune direct prin biopsia de endometru care va arăta stări hiperplazice de diferite grade,consecinţa hiperoestrogeniei.

Metroragia sindrom, în această perioadă,poate fi expresia clinică a unei perturbări endocrine, în sensul unei hiper sau hipoestrogenii. Curetajul biopsic endometrial precizează natura benignă a metroragiei.

Diagnosticul diferenţial pentru stadiul III s-ar pune cu inflamaţiile genitale periuterinoanexiale - celulita pelvină şi pelviperitonita cronică şi cu alte tumori genitale.

Celulita pelvină şi pelviperitonita cronică în menopauza propriu-zisă se impune ca diagnostic prin trecutul inflamator cu repetate episoade de subacutizare.

Diagnosticul diferenţial cu alte tumori genitale s-ar discuta cu:

- cancerul colului uterin în stadiul III şi IV,dar ex.V.D. aduce informaţii precise asupra punctului de plecare cervical al blocului ;

- tumoră solidă de ovar în stări avansate. Ele se însoţesc de obicei de ascită,influenţează profund starea generală,respectă integritatea utero-istmică-cervicală determinîndu-i doar deplasarea în sensul invers celei a evoluţiei tumorii ovariene.

Diagnosticul paraclinic.

Precizarea diagnosticului de cancer al corpului uterin este imposibilă numai pe baza metodelor clinice; se impune recurgerea la metodele paraclinice. Dacă pentru cancerul colului uterin aceste metode sînt indispensabile pentru depistarea lui şi deosebit de utile pentru diagnostic precoce,pentru cel de corp, ele sînt indispensabile pentru toate stadiile, deoarece diagnosticul clinic este de mare probabilitate. In cadrul metodelor paraclinice utilizate în diagnosticul cancerului de corp uterin se enumeră: histerometria, histeroscopia, histerografia, citodiagnosticul,histodiagnosticul.

Histerometria - ne informează asupra alungirii cavităţii uterine, asupra eventualelor deformări ale suprafeţei endouterine înspre cavitate (înn cancerele localizate vegetante sau înspre peretele uterin,,în cele localizate,ulcerate). Histerometria ne mai arată sîngerarea traumatică.

Histeroscopia - ne aduce aceleaşi informaţii percepute de această dată vizual şi nu tactil, ca în histerometrie.

Histerografia radiologică - evidenţiază conturul cavităţii uterine, ne informează asupra eventualelor soluţii de continuitate (forma ulceroasă) sau a imaginilor lacunare (forma vegetantă) intracavitare. Teoretic, histerografia pare o metodă paraclinică valoroasă,practic are o valoare limitată, deoarece imaginile obţinute nu sînt caracteristice atît pentru forma difuză cît şi pentru cea localizată a cancerului. Imaginile radiologice sînt similare celor din polipoza endometrială, din fibroamele uterine submucoase.

Histerografia are totuşi o valoare practică, aceea de a preciza locul de recoltare al biopsiei,se ghidează histodiagnosticul.

Citodiagnosticul - metodă paraclinică de o valoare incontestabilă în oncologia colului uterin, este de valoare redusă în cea a corpului. Această diferenţă ţine pe de o parte de particularităţile

cancerului de corp,care nu este descuamant cum este cel de col şi pe de altă parte,abordarea foarte dificilă a suprafeţii endouterine, în vederea recoltării materialului citologic. Cercetarea eventualelor celule endometriale atipice ajunse în fundul de sac vaginal posterior este anevoioasă, interpretarea delicată din cauza reducerii cantitative a lor. Chiar metodele de recoltare endouterină:aspiraţia cu o canulă specială, sau spălătura intrauterină, nu corespund aşteptărilor.

Histodiagnosticul - metodă paraclinică de ultim apel, singura care permite adoptarea unei sancţiuni terapeutice, este deosebit de util şi în cancerul de corp. Utilitatea practicării histodiagnosticului reese şi din intricarea altor constante clinico-biologice care pot modifica uterul şi determină hemoragii în această perioadă, ele fiind benigne.

Histodiagnosticul se practică în două moduri;

a) curetajul uterin biopsic ;

b) biopsia endouterină guidată.

Curetajul uterin constă în raclarea endometrului în întregime (curetage abraziw) şi pe toată suprafaţa uterină. Tot produsul trebuie supus tehnicii de laborator, fiind încorporat în acelaşi bloc de parafină. Blocul trebuie secţionat în totalitate,iar din benzile rezultate, să se ia porţiuni eşalonate, pentru a nu se scăpa neexaminată o eventuală porţiune de endometru, ce ar conţine un cancer incipient.Biopsia endouterină guidată, constă în raclarea zonei suspecte la histerografie,care trebuie să o preceadă obligatoriu. Pe plan practic,histodiagnosticul endometrial este o intervenţie grevată de riscul unei infecţii dinafară sau a retrezirii uneia latente, sau chiar al unei perforaţii precum şi de dificultatea manoperii,dată fiind,troficitatea redusă a genitalelor în menoşi mai ales,. în postmenopauză. In practica ginecologică rutinieră, ea devine totuşi o metodă obligatorie pentru precizarea naturii cel mai adesea benigne şi excepţional maligne a metroragiilor de premenopauză.

Tratamentul.

Este profilactic şi curativ.

Cel profilactic, se adresează depistării şi tratării tempestive şi corecte (patogenice) a modificărilor patologice uterine considerate stări precancerogase.

Cel curativ, comportă un tratament chirurgical şi unul radiologic, aplicabile izolat sau în asociere. Tratamentul chirurgical consta înainte, din practicarea unei histerectomii totale cu anexectomie. In ultimii ani constatarea frecvenţei mari a metastazelor (23 % Meigz - 28 % Javert) a determinat adoptarea unei intervenţii lărgite ca pentru cancerul de col uterin - adenocolpohisterectomie totală lărgită. Ea ar fi adequată pentru invazia limfatică a cancerului de corp uterin similară celui de col uterin. Tratamentul chirurgical va avea în vedere şi terenul postmenopauzic, cu posibilitatea suportării stressului operator. Tratamentul radiologic (raze X sau Radium) indicat ca un tratament complimentar celui chirurgical sau ca tratament unic, pentru cazurile ce nu suportă pe cel chirurgical asigură supravieţuirea peste 5 ani, 70 % în stadiul I - 44 % în stadiul II. Dintre chimioterapicele recente, progestativele de sinteză au fost încercate, rezultatele-s iluzorii.

GINECOPATII CURENT INTILNITE IN MENOPAUZA .

Menopauza este opusul menarhăi, prima indică sfîrşitul, secunda indică începutul funcţiei menstruale a femeii.

Pe plan clinico-biologic, cele 2 fenomene - începutul şi sfîrşitul funcţiei menstruale, comportă o suită de manifestări preintra şi post, de aceea este mai corectă denumirea de perimenopauză (premenopauză, menopauză, postmenopauză) la fel şi cea de peripubertate. Cele trei etape sînt denumite cuprinzător, climacteriu sau climax şi durează o perioadă variabilă de la cîteva luni la cîţiva ani.

Climacteriul cuprinde un mănunchi de dezechilibre neuroendocrine şi metabolice, consecinţă a declinului funcţional al axului neuroendocrin gonadic-hipotalamo-hipofizeovarian - şi a dismetabolismului general.

Clinic, climacteriul cuprinde următoarele etape;

- premenopauza - între 45-50 ani, caracterizată biohormonal prin hiperoestrogenia şi distonie neurobegetativă, iar clinic prin episoade hemoragice - metroragiile premenopauzice, predominent disfuncţionale;

- menopauza propriu-zisă - între 50-55 ani, caracterizată biohormonal prin amenoree care a depăşit 6 luni, şi tulburările vasomotorii (bufeuri de căldură şi valuri de transpiraţie), iar clinic prin începerea atrofiei genitalelor externe şi interne;

- postmenopauza - de la 55 ani, marcînd încetarea definitivă a funcţiei ovariene - anoestrogenie, hipergonadostimulinemie, dismetabolism general.

Gynecopatiile curent întîlnite în climacterium, sînţ cele hemoragice, cele distatice, cele tumorale, cele inflamatorii.

Gynecopatiile hemoragice perimenopauzice, sînt metroragii sindrom-metroragii disfuncţionale în premenopauză - metroragii simptom - cu substrat organic, în menopauză şi postmenopauză.

Metroragiile disfuncţionale, reflectă desechilibrul steroidian hormonal ovarian - este faza de hiperoestrogenie care înscrie variaţii cantitative (fiecare coborîre a pragului determinînd descuamarea endometrului dezvoltat în faza premergătoare coborîrii). Aceste metroragii disfuncţionale,deţinînd cam 60 % din metroragiile perimenopauzice,se însoţesc uneori şi de alte manifestări clinice de receptivitate oestrogenică crescută,(fibromatoza uterină,mastoza).

Metroragiile simptom - sînt manifestarea unei proliferări neoplazice uterine ori ovariene,precum şi a fibromatozei uterine. Cele ovariene sînt manifestări de hiperoestrogenie determinate de tumorile ovariene endocrinosecretorii feminizante (tumora de granuloasă,cea de teaca internă) precum (după datele recente) şi de "stroma ovariană funcţională" - (o transformare cu funcţie tecogenă a celulelor stromale ovariene, similară celor ale tecii interne).Cele uterine,frecvente în postmenopauză,sînt simptomul de alarmă a unei neoplazii endometriale,rar benigne (polipoza),frecvent maligne.

In prezenţa oricărei metroragii perimenopauzice se impune obligator un c u r e t a g e u t e r i n b i o p s i c care îndeplineşte un deziderat triplu;

- stabileşte prin (histodiagnostic)natura benignă ori malignă a produsului endometrial ;
- are un efect hemostatic uterin ;
- permite orientarea spre un tratament etiologic (hormonal) corector.

Gynecopatiile distatice perimenopauzice, ocupă un loc important în patologia femeii la această vîrstă,deoarece se însumează pe de o parte, eventualitatea unui trecut obstetrical prodigios, pe de alta, hipotrofismul inerent al genitalelor prejudiciate de

efectul de întreţinere a steroizilor ovarieni - factori etiologici ai tulburărilor staticii pelviperineale a femeii.

Ginecopatiile distatice în sensul vertical - prolapsul pelviperineal, constituie eventualitatea cea mai frecventă - aceasta fiind rar în perioada adultă tîrzie şi excepţional în cea adultă precoce.

Ginecopatiile tumorale perimenopauzice , sînt predominent benigne în premenopauză şi maligne în postmenopauză. Cele premenopauzice, sînt fibromatoza uterină, care se poate manifesta pentru prima oară în premenopauză (fibromatoza avînd o perioadă camuflată în perioada adultă), sau se exacerbează în premenopauză în contextul hormonal hiperoestrogenic. Eventuale tumori ovariene endocrinosecretorii îşi pot dezvălui prezenţa în premenopauză,prin metroragii simptom.

Cele maligne, frecvente în postmenopauză sînt cancerul de corp uterin - cancerul postmenopauzei - şi mai rar, tumori ovariene endocrinosecretorii.

Gynecopatiile inflamatorii perimenopauzice

Cele premenopauzice sînt rare ; ar putea fi vaginite eri cervicotrigonite cronice subacutizate, dat fiind contextul hormonal hiperoestrogenic congestiv şi cel psihic de reîntinerire a femeii care mai poate face o pasiune amoroasă.

Cele postmenopauzice sînt rarisime - metritele senile, complicate uneori cu pyometrite, vaginitele senile nu corespund acestei denumiri deoarece, ele nu sînt inflamaţii veritabile, ci manifestări de hiptotrofism local - metroze şi colpoze senile. Acestea sînt vindecabile, nu prin tratament antiinflamator - inclusiv antibiotice - ci prin tratament hormonal, de întreţinere:oestrogenizare moderată generală şi mai ales locală. Un loc important în patologia pelvină postmenopauzică este deţinut de "Cistite" care în realitate sînt "cistopatii climaterice anoestrogene", rebele la tratamentul antiinflamator şi sensibile la tratamentul hormonal de întreţinere; globule cu oestrogeni, lactoză, acid lactic, ce urmăresc readucerea biologiei vaginale la contextul vieţii adulte.

x

x x

Patologia climacterică a femeii se manifestă şi la restul

sistemelor organismului, ca urmare a modificărilor endocrino-metabolice. Patologia generală conexă climacteriului feminin este dată de următoarele eventualităţi :

- hipertensiunea arterială, cu eventuale crize paroxistice de aritmie, crize anginoase, flebopatii ;

- obezitatea climacterică - manifestată prin hipo- sau hidropexie cu predilecţie la etajul subombilical - coapse, centura pelvină ;

- "reumatismul menopauzic", mono ori poliarticular, cu o multitudine de forme clinice (artralgice, hidrartrozice, rachialgice, osteoporotice) ;

- celulite şi myocelulite climacterice - manifestate prin cervicalgii vertebrale, algii pe trapez, vîrful omoplatului, deltoid, coapse, fără a avea intensitatea nevritelor, musculatura păstrîndu-şi supleţea.

Climacterium poate ocaziona şi urgenţe ginecologice, mici medii sau mari, medicale şi chirurgicale (pentru documentare consultaţi capitolul urgenţe).

--ooOoo--

C U P R I N S

Pag.

DATE SUCCINTE PRIVIND MORFOLOGIA SISTEMULUI REPRODUCTIV

Embriogenza sistemului reproductiv 1
Morfologia macroscopică 5
- ovarul 6
- uterul 7
- vaginul 11
Morfologia microscopică
- ovarul 12
- tuba 18
- uterul 19
- vaginul 22

DATE SUCCINTE PRIVIND FIZIOLOGIA SISTEMULUI REPRODUCTIV

Fiziologia ovarului 23
Fiziologia uterului 25
Fiziologia colului uterin 28
Fiziologia gonostatului 28
- Ciclul hypotalamic 29
- Ciclul hipofizar 31
- Ciclul ovarian 31
- Ciclul endometrial 34
Noţiuni sumare de endocrinologie gynecologică . . . 35

OBSTETRICA NORMALA

Funcţia gestativă 38
Gametogeneza 38
Progestaţia 40
Concepţia 40
Migraţia 41
Segmentaţia 42
Placentaţia 45
Gestaţia propriu zisă 46
Noţiuni de embriogeneză umană 46
Circulaţia foetoplacentară 49
Morfologia zigotului în timpul sarcinii 50
Amniosul 52
Chorionul 52

Scanned with OKEN Scanner

Pag.

Placenta umană 54
Oul uman la termenul sarcinii. 67
Lichidul amniotic 68
Cordonul ombilical 70
Fătul la termenul sarcinii 71
Modificările organismului matern în cursul sarcinii
Modificările generale . . . . . c. . 74
Sistemul endocrin 74
Sistemul cutanat 75
Restul sistemelor 76
Modificările genitale 78
Modificările uterine 78
Modificările mamare 88
Fiziolofia uterului gestant 89
Noţiuni sumare de endocrinologie gestativă 96
Consultaţiile prenatale - - - - - -. 99
Diagnosticul sarcinii săptămîna 1-2e 100
Diagnosticul sarcinii săptămîna 21-28 104
Diagnosticul sarcinii săptămîna 29-40 106
Diagnosticul de laborator al sarcinii 109
Diagnosticul vîrstă a sarcinii. 111
Pregnosticul evoluţiei sarcinii 112
Gravida cu risc 114
Asistenţa naşterii eutocice 124
Lehuzia fitiologică 136

OBSTETRICA PATOLOGICA

Patologia conţinutului (zigotul)
Nidaţia ectopică:
- Sarcina ectopică. 142
- Sarcina cu Placenta Praevia . . 154
- Sarcina cervicală 162
Avortul 163
Moartea fătului în uter 174
Traumatismul fătului şi N.N. 176
Boala hemolitică N.N. 182
Suferinţa foetală 189

Pag.

Fătul dismatur 193
Sarcina supramatură 195
Naşterea prematură 198
Sarcina gemelară 202
Patologia amniosului 212
Patologia cherionului 216
Ruptura prematură de membrane 225
Patologia cordonului ombilical 227

Patologia conţinătorului (zigotoforul)
Ruptura uterină 230
Decolarea prematură a Pl.normal inserate 240
Naşterea distocică
Distocii de canal dur 245
Distocii de canal moale 256
Distocii de dinamică 257
Hematomul genital 262

Patologia perioadei a 3-a a naşterii 263
Retenţia placentei 265

Patologia perioadei a 4-a a naşterii
Hemoragiile perioadei a 4-a a naşterii 267

Patologia sistemelor şi organismului
Boli comune şi sarcina 270
Cardiopatii şi sarcina 270
Nephropatii şi sarcina 273
Afecţiuni digestive şi sarcina 274
Gynecopatiile şi sarcina 275
Kistomul ovarian şi sarcina 277
Prolapsul pelviperineal şi sarcina 281
Cancerul de col uterin şi sarcina 282
Cancerul mamar şi sarcina 283
Boli specifice sarcinii (disgravidiile)
Disgravidii precoce 284
Disgravidii tardive
Sindromul vasculo-renal-gravidic 287
Preeclampsia 300
Eclampsia 302

Scanned with OKEN Scanner

Pag.

URGENTE GYNECO-OBSTETRICALE
Urgenţe peripubertare 311
Urgenţe din perioada adultă 313
Urgenţe obstetricale; din timpul sarcinii 314
din timpul naşterii 320
din timpul lehuziei 328
Urgenţe gynecologice 332
Socul în obstetrică şi gynecologie 334
Socul hemoragic 344
Socul toxicoseptic 346
Sindromul ocluziv acut 354
Sindromul torsional 361
Sindromul microcoagulării intravasculare diseminate 366
Urgenţe perimenopauzice 375

ELEMENTE DE GYNECOLOGIE CLINICA
Succinte generalităţi (ginecopatiile în general) . . . 377
Metodica examenului gynecologic 378
Simptomele gynecologice cardinale 385
Hemoragia 385
Leucoreea 386
Durerea 388
Ginecopatii curente, în perioada infantilă 391
Gynecopatii peripubertare 392
Gynecopatii curente în perioada adultă
Gynecopatii inflamatorii 393
- puerperale - - - - - - - - - - - - - 397
- nepuerperale 405
Gynecopatii dismenstruale 420
-Amenoreea 421
-Algomenoreea 423
-Metroragia 424
Gynecopatii distatice 425
Retrodeviaţii uterine 432
Prolaps pelviperineal 435

Pag.

Hernii perineale mediane 441
Gynecopatii disgestative
Sterilitate, infertilitate 445
Gynecopatii tumorale 449
Kiste ovariene funcţionale 450
Kiste ovariene tumori 451
Tumori ovariene solide benigne . . . 453
Tumori ovariene solide maligne . . . 459
Fibromatoza uterină 464
Cancerul colului uterin. 475
Cancerul corpului uterin 489
Gynecopatii curente perimenopauzice 497

-ooOoo-